This is a digital copy of a book that was preserved for generations on library shelves before it was carefully scanned by Google as part of a project to make the world's books discoverable online.

It has survived long enough for the copyright to expire and the book to enter the public domain. A public domain book is one that was never subject to copyright or whose legal copyright term has expired. Whether a book is in the public domain may vary country to country. Public domain books are our gateways to the past, representing a wealth of history, culture and knowledge that's often difficult to discover.

Marks, notations and other marginalia present in the original volume will appear in this file - a reminder of this book's long journey from the publisher to a library and finally to you.

Usage guidelines

Google is proud to partner with libraries to digitize public domain materials and make them widely accessible. Public domain books belong to the public and we are merely their custodians. Nevertheless, this work is expensive, so in order to keep providing this resource, we have taken steps to prevent abuse by commercial parties, including placing technical restrictions on automated querying.

We also ask that you:

+ *Make non-commercial use of the files* We designed Google Book Search for use by individuals, and we request that you use these files for personal, non-commercial purposes.

+ *Refrain from automated querying* Do not send automated queries of any sort to Google's system: If you are conducting research on machine translation, optical character recognition or other areas where access to a large amount of text is helpful, please contact us. We encourage the use of public domain materials for these purposes and may be able to help.

+ *Maintain attribution* The Google "watermark" you see on each file is essential for informing people about this project and helping them find additional materials through Google Book Search. Please do not remove it.

+ *Keep it legal* Whatever your use, remember that you are responsible for ensuring that what you are doing is legal. Do not assume that just because we believe a book is in the public domain for users in the United States, that the work is also in the public domain for users in other countries. Whether a book is still in copyright varies from country to country, and we can't offer guidance on whether any specific use of any specific book is allowed. Please do not assume that a book's appearance in Google Book Search means it can be used in any manner anywhere in the world. Copyright infringement liability can be quite severe.

About Google Book Search

Google's mission is to organize the world's information and to make it universally accessible and useful. Google Book Search helps readers discover the world's books while helping authors and publishers reach new audiences. You can search through the full text of this book on the web at `http://books.google.com/`

RETURN TO the circulation desk of any
University of California Library
or to the
NORTHERN REGIONAL LIBRARY FACILITY
Bldg. 400, Richmond Field Station
University of California
Richmond, CA 94804-4698

ALL BOOKS MAY BE RECALLED AFTER 7 DAYS
2-month loans may be renewed by calling
(510) 642-6753
1-year loans may be recharged by bringing books
to NRLF
Renewals and recharges may be made 4 days
prior to due date

DUE AS STAMPED BELOW

DEC 16 1993

LITY

R 7 DAYS
ing

ging books

nade 4 days

OW

UNIVERSITY
OF CALIFORNIA

Virchows Archiv

für

pathologische Anatomie und Physiologie

und für

klinische Medizin.

Herausgegeben

von

Johannes Orth,

redigiert

von

Oscar Israel.

Band 175.

Folge XVII. Band V.

Mit 12 Tafeln und 27 Textfiguren.

Berlin.

Druck und Verlag von Georg Reimer.

1904.

QM1
V5
v.175

UNIV. OF
CALIFORNIA

Inhalt des 175. Bandes.

Erstes Heft (2. Januar).

Seite

I. Schridde, Herm., Über Magenschleimhaut-Inseln vom Bau der Cardialdrüsenzone und Fundusdrüsenregion und den unteren, oesophagealen Cardialdrüsen gleichende Drüsen im obersten Oesophagusabschnitt. (Aus dem Pathol.-anatom. Institut der Universität Erlangen.) (Hierzu Taf. I und 9 Figuren im Text.) 1

II. Ruckert, A., Über die sogenannten oberen Cardiadrüsen des Oesophagus. 16

III. Matsuoka, M., Die Regeneration des Knorpelgewebes. (Aus dem Pathologischen Institut der Universität Göttingen.) . . 32

IV. Marx, Hermann, Über vitale und supravitale Granulafärbungen bei Ätzkeratitis. 46

V. Fischer, Bernhard, Zur Pathologie des elastischen Gewebes der Milz. (Hierzu Taf. II, III und IV.) 69

VI. Tischner, R., Vergleichende Untersuchung zur Pathologie der Leber. Nach Experimenten am Kaninchen: Unterbindung der Arteria hepatica, des Ductus choledochus und Phosphorintoxikation. (Aus dem Institut für allgemeine Pathologie und pathologische Anatomie in Rostock.) (Hierzu Taf. V.) . . . 90

Berichtigung 184

Zweites Heft (3. Februar),

VII. Bunge, G. v., Alkoholismus und Degeneration. 185

VIII. Ehrlich, Leo, Der Ursprung der Plasmazellen. (Aus dem Dermatologicum zu Hamburg.) (Hierzu Taf. VI und VII.) . 198

IX. Minervini, R., Über die Ausbildung der Narben. (Aus dem chirurgischen Pathologie-Laboratorium der Universität zu Genua.) (Hierzu Tafel VIII und 2 Figuren im Text.) . . . 238

X. Langemak, O., Zur Kenntnis der Vorgänge in den Speicheldrüsen nach Verlegung ihres Ausführungsganges. (Aus dem Institut für allgemeine Pathologie und für pathologische Anatomie in Rostock.) (Hierzu 1 Textfigur.) 299

220227

Seite

XI. Pick, Ludwig, Über Hidradenoma und Adenoma hidradenoides. (Aus dem Pathologisch-anatomischen Laboratorium der L. und Th. Landauschen Klinik, Berlin.) (Hierzu 6 Figuren im Text.) 312

XII. Westenhoeffer, M., Pachymeningitis carcinomatosa haemorrhagica interna productiva mit Colibacillosis agonalis. (Aus dem Pathologischen Institut zu Berlin.) (Hierzu 1 Textfigur.) 364

Druckfehlerberichtigung 379

Drittes Heft (1. März).

XIII. Kleist, Karl, Experimentell-anatomische Untersuchungen über die Beziehungen der hinteren Rückenmarkswurzeln zu den Spinalganglien. (Hierzu Taf. IX und 4 Figuren im Text.) 381

XIV. Laqueur, L., Noch einmal die Lage des Centrums der Macula lutea im menschlichen Gehirn. 407

XV. Simmonds, M., Über bakteriologische Blutuntersuchungen an der Leiche. 418

XVI. Busse, Otto, Über Cystennieren und andere Entwicklungsstörungen der Niere. (Aus dem Pathologischen Institut der Universität Greifswald.) (Hierzu Taf. X und XI.) 442

XVII. Schwarz, Leopold, Über ein Epithelioma papillare. (Ein Beitrag zur partiellen Spontanheilung epithelialer Geschwülste.) (Hierzu Taf. XII.) 507

XVIII. Kleinere Mitteilungen.

1. Schleifstein, Julius, Beitrag zur Histogenese sogenannter Riesenzellen. (Aus dem Laboratorium des Herrn Professor Hoyer bei der Warschauer Medizinischen Gesellschaft.) (Hierzu 4 Figuren im Text.) 534
2. Herxheimer, Gotthold, Nachtrag zu meinem Artikel „Über multiple Amyloidtumoren des Kehlkopfes und der Lunge“. In Band 174, Heft 1 dieses Archivs. 539

UNIV. OF CALIFORNIA

Virchows Archiv
für
pathologische Anatomie und Physiologie
und für
klinische Medizin.
Band 175. (Siebzehnte Folge Bd. V.) Heft 1.

I.

Über Magenschleimhaut-Inseln vom Bau der Cardialdrüsenzone und Fundusdrüsenregion und den unteren, oesophagealen Cardialdrüsen gleichende Drüsen im obersten Oesophagusabschnitt.

(Aus dem Pathol.-anatom. Institut der Universität Erlangen.)
Von
Dr. Herm. Schridde,
Assistenten am Institut.

(Hierzu Tafel I und 9 Figuren im Text.)

Außer wenigen, kasuistischen Mitteilungen[1]) über das Vorkommen von „Magenepithel“ in der menschlichen Speiseröhre und der von Schaffer[2]) in seiner ausgezeichneten Arbeit „Beiträge zur Histologie menschlicher Organe“ gegebenen Schilderung von „oberen, kardialen Oesophagusdrüsen“ sind keine Untersuchungen über das im Titel bezeichnete Gebiet in der Literatur bekannt.

Das hat wohl seinen Grund darin, daß die fraglichen Gebilde makroskopisch nur äußerst schwer zu erkennen sind. In den meisten Fällen ist es auch bei sorgfältiger Betrachtung überhaupt unmöglich, eine Entscheidung zu treffen. Durch

[1]) Eberth, Fortschr. d. Med. XV. 1897. — Hildebrand, Münch. med. W. 1898, 33. — Rüdinger, Beitr. z. Morphologie des Gaumensegels und d. Verdauungsapparates. Stuttgart 1879.

[2]) Sitzungsber. der math. nat. Kl. d. Akad. d. W. Bd. 106, Abt. 3, S. 175 u. 353. Wiener klin. Wochenschr. 1898, Nr. 22.

Serienschnitte zum Ziele zu kommen, ist zu mühsam und zeitraubend, da, wie wir sehen werden, ein Speiseröhrenabschnitt von 35—40 mm durchmustert werden müßte.

Durch ein sehr einfaches und praktisches Verfahren habe ich mir alle diese Mühen ersparen können. Die von mir angewandte Methode sei deshalb hier in Kürze, bevor ich zur Schilderung meiner Befunde übergehe, beschrieben.

Es war mir schon wiederholt aufgefallen, daß nach der Fixierung mit Formol-Müller die verschiedenen Epithelarten eine verschiedene Färbung angenommen hatten. Besonders in die Augen springend waren die Farbendifferenzen bei der Cardia: das Magenepithel zeigte einen schön tiefbraunen Ton, dem gegenüber die spitzigen, unregelmäßigen Zacken des Pflasterepithels der Speiseröhre durch ihre hellgelbe Farbe sich in der schärfsten Weise abhoben.

Dieses verschiedene, färberische Verhalten der Epithelarten habe ich mir bei meinen Untersuchungen zu nutze gemacht. Und in keinem einzigen Falle hat mich meine Methode im Stiche gelassen. Davon habe ich mich immer, sowohl bei positivem, wie negativem Ausfall, durch sorgfältige, mikroskopische Untersuchung überzeugen können. Gewöhnlich zeigen die Präparate die Reaktion am schönsten und deutlichsten nach zwei- bis dreitägigem Verweilen in der auf etwa 35° gehaltenen Fixierungsflüssigkeit (Formol 1, Müllersche Lösung 9).

Es ist, wie ich versucht habe, auch angängig, zum gleichen Zwecke sich gewisser Farblösungen (Carmin, Cochenille usw.), welche das verschiedene Epithel auch in mehr oder weniger charakteristischer Weise tönen, zu bedienen. Allein der Gebrauch der erwähnten Fixierungsflüssigkeit erscheint mir nach meinen Erfahrungen bedeutend sicherer und vor allem auch besonders praktischer, da hierbei die Präparate sofort vorzüglich konserviert werden.

Nach diesen allgemeinen und technischen Vorbemerkungen gehe ich auf meine Untersuchungen selbst ein.

Bei der folgenden Beschreibung, welche Vorkommen, Lage, Größe und Gestalt der uns beschäftigenden Gebilde behandeln soll, werde ich die genauere, makroskopische Schilderung übergehen. Schon aus dem Titel dieser Arbeit geht hervor, daß

wir es mit — ihrem histologischen Bau nach — voneinander abweichenden Befunden zu tun haben. Und da sich auch schon im makroskopischen Verhalten diese Differenzen auf das prägnanteste in vielen Fällen dokumentieren, so ist es wohl geratener, die genauere, makroskopische Beschreibung mit der später erfolgenden, mikroskopischen zu vereinigen. Der Einfachheit und Übersichtlichkeit halber werde ich mich daher im allgemeinen Teil für alle in Rede stehenden Gebilde, ohne auf ihr voneinander verschiedenes, histologisches Verhalten Rücksicht zu nehmen, allgemeiner Ausdrücke wie Inseln, Gebilde usw. bedienen.

Mein Material umfaßt 30 Leichen von Personen im Alter von 6 Monaten bis 68 Jahren. Und zwar sind zufälligerweise die Hälfte männlichen, die andere weiblichen Geschlechts.

Bei diesen 30 Leichen habe ich die Inseln in 21 Fällen nachweisen können. In den anderen 9 habe ich sie nicht gefunden. Auch die anschließende, sorgfältige, mikroskopische Untersuchung hat ein negatives Resultat ergeben.

Die Gebilde sind also in 70 p. c. der untersuchten Fälle vorhanden.

Der Sitz der Inseln ist immer im Anfangsteil des Oesophagus, und zwar in seinen Seitenbuchten, wenn sich auch hierin einige kleine, nicht besonders ins Gewicht fallende Abweichungen bei den einzelnen Beobachtungen herausgestellt haben.

Individuell sehr verschieden ist die Lage der Gebilde in vertikaler Richtung. In einem Falle (No. 25, Textfig. 5) ist ihre höchste Kuppe bis 6 mm über die durch die untere Grenze des Ringknorpels gegebene und mir zur Bestimmung zweckmäßig erscheinende Linie hinaufgerückt. In einem anderen (No. 14, Textfig. 4) ist der unterste Pol 31 mm unterhalb dieser Linie. Tiefer unten im Oesophagus habe ich sie trotz sorgfältigster Aufmerksamkeit nie beobachten können. In der Literatur ist nur der einzige, von Eberth mitgeteilte Fall bekannt, bei welchem sich im Beginn der unteren Hälfte der Speiseröhre eine ungefähr Fünfpfennigstück-große Insel befand.

In die Augen fällt, daß man in der Mehrzahl der Fälle zwei Inseln im Oesophagus antrifft, und daß hier ihr Auf-

treten ein symmetrisches ist, indem nämlich in jeder lateralen Oesophagusbucht eine solche vorhanden ist.

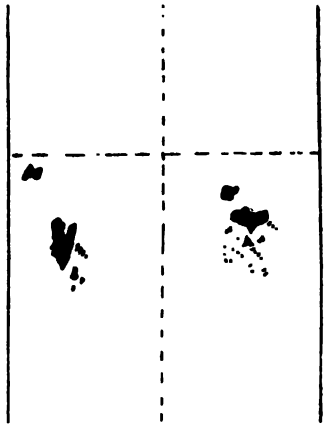

Fig. 1 (No. 7).
38j. Mann.



Fig. 2 (No. 10).
42j. Frau.

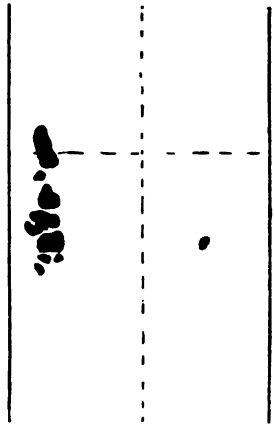

Fig. 3 (No. 12).
39j. Mann.



Fig. 4 (No. 14).
24j. Mann.

Die quer verlaufende punktierte Linie zeigt die untere Grenze des Ringknorpels an, die von oben nach unten ziehende weist die Mitte der von hinten aufgeschnittenen Speiseröhren.

Jedoch ist das nicht immer der Fall. Besonders auf der rechten Seite scheinen sie des öfteren zu fehlen (Textfig. 6).

Hier vermisse ich sie bei meinen 21 Fällen viermal, während ich links nur bei einer einzigen Beobachtung ihr Nichtvorhandensein konstatieren kann.

Wie schon bei den verschiedenen Individuen die Lage der Inseln in vertikaler Richtung große Differenzen zeigt, so weisen

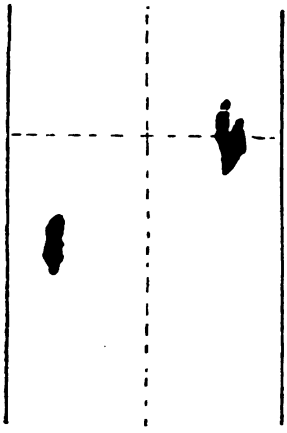

Fig. 5 (No. 25).
43 j. Frau.

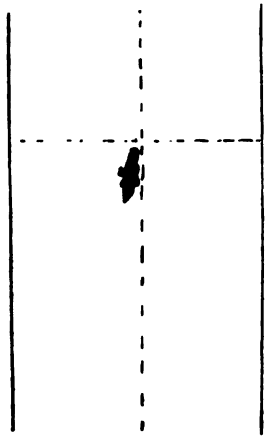

Fig. 6 (No. 27).
8½ j. Mädchen.

hierin auch die in demselben Oesophagus befindlichen Gebilde große Unterschiede auf, sodaß manchmal die oberste Spitze der einen Insel in gleicher Höhe liegt mit dem unteren Pol der anderen (Textfig. 4). Hin und wieder sind sie noch weiter voneinander entfernt (Textfig. 5).

Die Form der Gebilde ist in der Mehrzahl der Fälle annähernd oval. Ihr größter Durchmesser läuft immer in der Längsrichtung der Speiseröhre.

Ihre Flächenausdehnung ist eine sehr verschiedene. Neben sehr kleinen, einen Durchmesser von ungefähr ½—1 mm aufweisenden Bezirken kommen auch recht ausgedehnte vor. Die größte der von mir gefundenen Inseln hat die maximalen Durchmesser von 23,5 : 9 mm.

Aus den hier angefügten sechs schematischen Zeichnungen, welche nach den mit Formol-Müller behandelten Präparaten hergestellt sind, erkennt man die eben angeführten Verhältnisse ohne weiteres. Aus ihnen gehen auch klar die makro-

skopischen Verschiedenheiten der Gebilde hervor, deren Beschreibung zusammen mit der mikroskopischen Schilderung im folgenden geschehen wird.

Bevor ich nun auf die speziellen mikroskopischen Befunde eingehe, möchte ich zwei beachtenswerte Tatsachen hervorheben — sie gelten für alle zu beschreibenden Gebilde —, daß die Inseln immer auf die Schleimhaut beschränkt sind, und daß sie mit ihren äußersten Ausläufern nie höher pharyngealwärts hinaufgehen, als die Muscularis mucosae des Oesophagus sich nachweisen läßt. Mit letzterem stimmt auch die vorhin erwähnte Beobachtung überein, daß ich die Gebilde nie höher als ungefähr 6 mm oberhalb der unteren Grenze der Cartilago cricoides gefunden habe. Wie andere Autoren habe auch ich bei meinen Untersuchungen konstatieren können, daß ungefähr in der Höhe der Ringknorpelmitte die Muscularis mucosae ihre letzten, sich auffasernden Ausläufer hat.

Wie ich schon oben dargetan habe, unterscheiden sich die in Frage stehenden Gebilde schon makroskopisch in vielen Fällen scharf voneinander. Oft beobachten wir allerdings ein kombiniertes Vorkommen. Der Einfachheit wegen werde ich jedoch nur die reinen, typischen Befunde zum Gegenstand der Darstellung nehmen und nur kurz die anderen Beobachtungen streifen.

Die ersten der zu beschreibenden Gebilde lassen sich im frischen Präparat makroskopisch eigentlich nie erkennen. Erst die Behandlung mit Formol-Müller macht sie dem Auge sichtbar.

Wir sehen dann mehr oder minder große, in diesem Falle annähernd ovale Bezirke, in denen zwischen dem gelbgefärbten Oesophagusepithel zahlreiche, meist dicht nebeneinander liegende, dunkelbraun erscheinende Einsenkungen von kleiner, bald runder, bald leicht eckiger Gestalt vorhanden sind.

Im mikroskopischen Bilde zeigt das Pflasterepithel an ihrer Stelle schmale Unterbrechungen, in die hinein sich ein mit mäßig hohem, zylindrischem Epithel ausgekleideter Gang von kleinem Lumen hineinschiebt. Die Zylinderzellen stoßen hart an das steil abfallende Oesophagusepithel. Ein Übergang der beiden Epithelarten ist absolut auszuschließen.

Der erwähnte Gang führt aus einem ampullenartig erweiterten, mit höher zylindrischem Epithel versehenen Hohlraum hinaus. In diese Ampulle hinein münden von der Seite und von unten her bald mehr, bald weniger zahlreiche, vielfach gewundene Schläuche.

Das Epithel dieser Drüsenschläuche unterscheidet sich in seinem tinktoriellen Verhalten den Schleimfarbstoffen gegenüber deutlich von dem der Ampullen und Ausführungsgänge. Es gibt in keinem Falle eine Schleimreaktion.

In den Ampullen hingegen gelingt es in fast allen Fällen, mit Mucicarmin sich intensiv färbende Schleimzellen nachzuweisen. Auffällig ist es, daß bald eine ganze Reihe nebeneinander gelegener Zellen die tiefrote Färbung darbietet (Taf. I, Fig. 3), während die daneben befindlichen in mehr oder minder großer Anzahl ungefärbt bleiben, und daß wieder in anderen Fällen, manchmal im selben Schnitt, zwischen zahlreichen, hell erscheinenden Zellen ganz vereinzelt stehende sich finden, welche in schönster Weise die Schleimfärbung aufweisen.

Die oftmals in den Ampullen befindliche, strukturlose Masse läßt ebenfalls ein eigenartiges Verhalten erkennen. Die Partien dieser Masse, welche den Schleim enthaltenden Epithelien benachbart sind, nehmen bei der Färbung mit Mucicarmin eine tiefrote Färbung an, während der übrige Teil blaß und ungefärbt bleibt. Vielleicht, daß hier mit dem Schleim — denn darum handelt es sich wohl sicher — schon gewisse Veränderungen vorgegangen sind, welche diesen negativen Ausfall der Schleimreaktion bedingen (Taf. I, Fig. 3). Man könnte auch vermuten, daß wir hier Sekret der Drüsenschlauchzellen vor uns haben.

Während in der eben angeführten Weise die Zellen der Drüsenschläuche und der Ampullen tinktoriell verschieden sind, stimmen sie sonst vollkommen überein. Besonders Form und Lage des Kernes sind die gleichen. Der Kern ist von ausgesprochen napfförmiger Gestalt und erscheint immer wie fest an die Basis gedrückt.

In einigen, allerdings verschwindend wenigen Fällen ist es mir gelungen, in den Drüsen vereinzelte Belegzellen festzustellen, die sich durch den in der Mitte gelegenen runden Kern

und ihre intensive Färbung mit Congorot deutlich charakterisieren.

Erwähnen muß ich noch zwei Beobachtungen, die nicht ganz mit der eben gegebenen Schilderung übereinstimmen. Von der einen ist ein Bild auf Taf. I, Fig. 2 wiedergegeben.

Hier ist das Epithel des Ausführungsganges — eine Ampulle fehlt bei diesen zwei Fällen — wie der Drüsenschläuche niedriger, von kurz zylindrischer Gestalt. Der Kern ist vollkommen rund und liegt nicht so nahe an der Basis der Zelle, wie der der im vorstehenden beschriebenen. Es ist auch nicht möglich, bei irgendeiner Zelle Schleimreaction zu erzielen.

Es erscheint mir wahrscheinlich, daß wir es hier mit ruhenden Zellen zu tun haben, und daß daher die mikroskopischen Verschiedenheiten sich erklären.

Die eben geschilderten Drüsen, die, wie aus der Beschreibung hervorgeht, als zusammengesetzte, verzweigt-tubulöse zu bezeichnen sind, liegen oft in großer Anzahl bald mehr, bald weniger dicht nebeneinander und bilden ein zusammenhängendes Drüsenlager.

Jedoch findet man auch ganz vereinzelt stehende Drüschen (Taf. I, Fig. 2), die aber das gleiche, jetzt zu beschreibende Verhalten gegen die Umgebung zeigen, wie die großen, ausgedehnten Komplexe.

Wie schon erwähnt, mündet der Ausführungsgang der Drüsen zwischen dem Pflasterepithel der Speiseröhre. Und zwar findet die Ausmündung immer auf der Höhe der Papillen statt.

Nach unten zu bildet die Muscularis mucosae in den meisten Fällen eine scharfe Grenze. Die Drüsenkörper sitzen ihr dann breitbasig auf.

In einigen wenigen Beobachtungen ist das Verhalten der Drüsenendschläuche allerdings ein anderes. Hier graben sich bald mehrere, bald nur einige Schläuche tief in die Muscularis mucosae ein, sodaß manchmal ihr Grund nur durch einzelne, wenige Muskelfasern von dem darunter liegenden Bindegewebe getrennt ist.

An den Seiten nun werden Drüse oder Drüsenkomplexe durch von der Muscularis mucosae ausgehende Muskelfasern und durch Bindegewebsfasern von der Nachbarschaft geschieden.

Häufig beobachtet man in den Drüsenlagern, wie zwischen den einzelnen Körpern ebenfalls Muskelfasern aufsteigen und gleichsam die Drüse korbartig umflechten.

Das ganze Verhalten der eben geschilderten, zusammengesetzten, verzweigt-tubulösen Drüsen, ihre Mündung zwischen dem Pflasterepithel auf der Höhe der Papillen, ihre Ampullen mit den deutlich die Schleimreaktion gebenden Zellen, die Beschaffenheit der Zellen und ihrer Kerne in den Drüsenschläuchen und endlich das vereinzelte Auftreten von Belegzellen zeigen, daß wir es mit ganz den gleichen Bildungen zu tun haben, wie sie die oesophagealen Cardialdrüsen, wie ich sie nennen möchte, im untersten Abschnitt der Speiseröhre darstellen.

Mit den eben geschilderten Drüsen vereinigt finden wir oft Gebilde, die bei gewisser Größe dem scharf betrachtenden Auge schon am frischen Präparate erkenntlich sind. Sie sehen aus wie leichte Erosionen im Oesophagusepithel, deren Grund wie feinst granuliert oder sammetartig erscheint.

Neben diesem kombinierten Vorkommen konstatieren wir jedoch auch ein ganz isoliertes Auftreten dieser Inseln.

Nach der Behandlung mit der Fixierungsflüssigkeit erscheinen sie als größtenteils oval gestaltete, gleichmäßig tiefbraun gefärbte, flächenhafte Bezirke, welche von dem gelbgetönten Pflasterepithel zackig begrenzt werden (Textfigg. 1, 4, 5, 6).

Bei der mikroskopischen Untersuchung zeigt sich, daß ihre Oberfläche von einem sehr hohen, cylindrischen Epithel, welches sich in schärfster Weise gegen das anstoßende, gewöhnlich steil abfallende Pflasterepithel absetzt, bekleidet ist.

In manchen Fällen überragt das Cylinderepithel das Niveau des Oesophagusepithels (Taf. I, Fig. 1).

Die Oberfläche weist zahlreiche, mäßig tiefe Gruben auf, in die sich das hohe, cylindrische Epithel etwas niedriger werdend einsenkt.

Hier hinein münden von unten her Drüsen, die in jeder Beziehung den oben geschilderten gleichen. Auch inbezug auf

das Auftreten von Schleimzellen und vereinzelten Belegzellen herrscht dasselbe Verhalten.

Außer in den Ampullen gelingt es hier in manchen Fällen — dabei scheint mir besonders die möglichst bald nach dem Tode erfolgte Konservierung ausschlaggebend zu sein — in dem Oberflächenepithel charakteristisch sich färbende Schleimzellen nachzuweisen, wenn die Färbung auch nicht die gleiche Intensität erreicht, wie bei den Ampullenzellen (Taf. I, Fig. 4).

Einige wenige Beobachtungen bieten ein etwas anderes histologisches Bild darin, daß hier die typischen Ampullen überaus selten sind (Taf. I, Fig. 1).

Aus alledem geht die überzeugende Gleichheit mit der Cardialdrüsenregion des Magens hervor. Bald sehen wir, wie dort, neben den im Magenepithel mündenden Cardialdrüsen auch solche, deren Ausführungsgänge das Speiseröhrenepithel durchbrechen. In anderen Fällen tritt nur eine Magen-Cardialdrüsenzone auf, ohne daß oesophageale Cardialdrüsen beobachtet werden.

Die in den nächsten Zeilen wiederzugebenden Befunde, die dritte Gruppe der uns beschäftigenden Gebilde, von denen mir unter meinem Material allerdings nur zwei Fälle zur Verfügung stehen, sind die eigenartigsten und mir am wichtigsten erscheinenden.

Makroskopisch und auch nach der Behandlung mit Formol-Müller unterscheiden sie sich in nichts von den eben genannten. Das macht, daß sie das gleiche Oberflächenepithel wie diese besitzen.

In einem Falle sind die zu schildernden Gebilde kombiniert mit der letzterwähnten Drüsenregion, in dem anderen sowohl mit dieser, wie auch mit den oesophagealen Cardialdrüsen.

Diese Beobachtung werde ich meiner Beschreibung zugrunde legen. Jedoch gehe ich nicht näher wegen der vollkommenen Übereinstimmung mit den bereits erwähnten Befunden auf die in gleicher Weise zwischen dem Pflaster- und dem Cylinderepithel mündenden, kardialen Drüsen ein.

Hervorheben möchte ich nur, daß sich gerade in diesem

Falle relativ zahlreiche Belegzellen in der Cardialdrüsenregion finden.

Wir sehen also im mikroskopischen Bilde: erstens im Pflasterepithel mündende, cardiale Drüsen, dann die eigentliche Cardialdrüsenregion, deren Oberfläche mit hohem, cylindrischen Epithel bekleidet ist.

Und nun folgen an der Oberfläche bald mehr, bald weniger tiefe Gruben, in welche sich das zylindrische Oberflächenepithel hineinsenkt. In diese Gruben münden von unten hinein meistenteils ziemlich gerade oder leicht gebogene, teils einfache, teils wenig verästelte, tubulöse Einzeldrüsen. Sie sind dicht nebeneinander gelagert und reichen mit ihrem Grunde nahe an die Muscularis mucosae heran.

Die Drüsen haben, neben kubischen oder mäßig hohen cylindrischen Zellen von heller, durchsichtiger Beschaffenheit, zwischen diesen befindliche, große, im Schnitt gewöhnlich dreieckig erscheinende Zellen. Diese besitzen ein fein- und dichtgekörntes Protoplasma und färben sich auf das schönste mit Congorot. Jedoch bleibt, — es ist mir das an einigen Zellen besonders aufgefallen —, häufig der dem Lumen zu gelegene verschmälerte Teil hell und ungefärbt.

Während der Kern der erst erwähnten kubischen Zellen mehr an die Basis gerückt erscheint, liegt ihr Kern oder ihre Kerne in der Zellmitte. Es finden sich, besonders in dem dieser Schilderung zugrunde liegenden Präparate, nämlich in überraschend großer Zahl Zellen mit 2, 3, 4 und 5 Kernen. Ja 7 und 9 Kerne habe ich in einem Falle zählen können.

Diese Zellen treten nun besonders im Hals und Körper der Drüse auf. Jedoch sind mir diese durchweg kleiner erschienen, als die in geringerer Anzahl im Drüsengrunde angetroffenen, die auch gewöhnlich die mehrkernigen sind. Bemerkenswert ist die Erscheinung, daß man in dem vorliegenden Präparate aufs schärfste beobachten kann, wie diese am Drüsengrunde befindlichen Zellen die Membrana propria deutlich nach außen vorwölben.

Während wir diese Zellen als Belegzellen anzusehen haben, müssen wir die erst geschilderten wegen ihrer Anordnung und ihrer ganzen Beschaffenheit als Hauptzellen bezeichnen.

Wenn ich nun schließlich noch erwähne, daß es mir gelungen ist, auch charakteristische Lymphfollikel mit einem Keimcentrum, in dem sich ziemlich zahlreiche Kernteilungsfiguren finden, und weiter noch hyaline Körperchen, wie man sie im Magen antrifft, nachzuweisen, so steht wohl außer allem Zweifel, daß das im vorstehenden gekennzeichnete Bild aber auch bis ins kleinste dem histologischen Bau der Magenschleimhaut im Cardia- und Fundusteil gleicht:

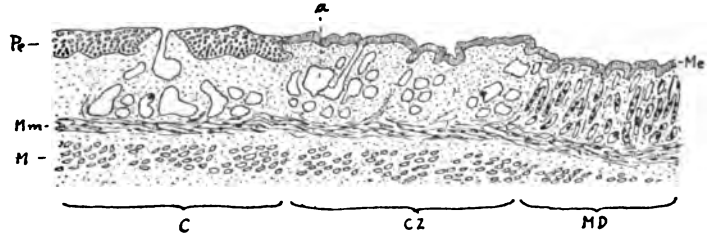

Fig. 7.

Pe Pflasterepithel. Me Magenoberflächenepithel. Mm Musc. muc. M quergestreifte Muskulatur. C oesophageale Cardialdrüsen. CZ Cardialdrüsenzone. MD eigentliche Magendrüsen.

Es ist — cum grano salis — ein Magen im kleinen hoch oben im Oesophagus angelegt, ein Magen, der nicht nur die gleichen histologischen, der sogar die gleichen sekretorischen Eigenschaften hat, wie der normale menschliche Magen.

Die hier eingeschalteten Zeichnungen 7, 8 und 9 sollen eine Illustration zu der vorangehenden Beschreibung bilden. Die Cardialdrüsenzone ist in Fig. 7 auf die Hälfte verkleinert. Das Oberflächenepithel, das in dem mikroskopischen Präparate größtenteils nicht erhalten war, ist in schematischer Weise eingezeichnet. Bei a eine Ampulle, deren Ausführungsgang an ihrer, der Oberfläche abgewandten Seite hervorgeht. Dieser Befund wurde nur ein einziges Mal erhoben. Ich habe derartige Bilder auch im Magen beobachtet. Fig. 9 stellt das makroskopische Bild des geschilderten Befundes dar.

Die in vorliegender Arbeit beschriebenen eigenartigen Befunde, diese Inseln von Magen- und Cardialdrüsen, welche gleichsam als letzte, noch erhaltene Wahrzeichen den Beginn des primitiven Darmrohres anzeigen, drängen uns zur Aufstellung zweier Fragen.

Wie sollen wir uns die Entstehung dieser Gebilde erklären? Welche Schlußfolgerungen bezüglich der Ontogenie der Speiseröhre läßt ihr so häufiges Vorkommen zu?

Ich werde im folgenden nur auf die Entstehungsgeschichte der epithelialen Auskleidung des Oesophagus eingehen. Den Entwicklungsmodus der äußeren Gestaltung der Speiseröhre setze ich als erwiesen und bekannt voraus.

Fig. 8.
Partie aus Fig. 7.
Die Belegzellen schwarz.

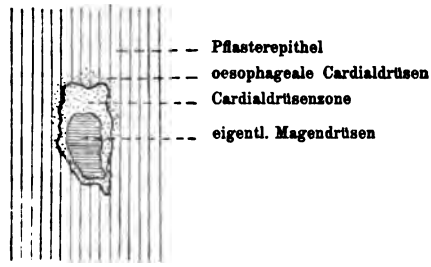

Fig. 9.
Übersichtsbild.

Nach E. Neumanns[1]) Untersuchungen soll sich in dem Oesophagus menschlicher, 5—8monatlicher Embryonen ein geschichtetes Flimmerepithel finden.

Aus diesen Befunden könnte man den Schluß ziehen — und bis heute scheint diese Theorie allgemeine Anerkennung zu haben —, daß aus dem entodermalen Epithel ein geschichtetes Flimmerepithel hervorgeht, welches später sich in das definitive Pflasterepithel umwandelt.

Hiernach müßten wir zur Erklärung unserer Beobachtungen annehmen, daß im obersten Abschnitt des Oesophagus durch irgend welche Momente disponierte Bezirke sich finden, die aus irgend welchem Grunde diese Metaplasie nicht mitmachen, sondern alle Eigenschaften des entodermalen Epithels bewahren und so Cardialdrüsen und Magenschleimhaut bilden können.

Eine solche Annahme wäre aber nicht nur sehr gesucht, es fehlt auch jeglicher Anhalt, sie zu erklären oder zu beweisen,

[1]) Fortschritte der Medizin 1897 und Archiv f. mikr. Anatomie XII, 1876.

da mechanische Gründe für ein solches Verhalten nie ausschlaggebend sein können. Und andere Momente kann man füglich nicht heranziehen!

Die überaus scharfe Abgrenzung der in Rede stehenden Gebilde, auf welche ich schon bei der mikroskopischen Beschreibung auf das nachdrücklichste hingewiesen habe, und außerdem der so komplizierte Bau der Inseln zeigen meiner Ansicht nach auf das bestimmteste, daß die epitheliale Auskleidung des Oesophagus und diese Magenschleimhautbezirke zwei genetisch absolut verschiedene Anlagen darstellen.

Damit kommen wir zu der Schlußfolgerung, daß die bleibende Auskleidung der menschlichen Speiseröhre nicht durch entodermales, sondern ektodermales Epithel geschieht, daß also durch ein Hinabwandern des ektodermalen das eigentliche Oesophagusepithel verdrängt, ersetzt wird.

Da wir nun wissen, daß die beiden lateralen Oesophagusbuchten, in denen ja immer der Sitz unserer Gebilde ist, besonders geschützte Bezirke im embryonalen Leben darstellen, so wird es leicht, die Entstehung der Magenschleimhaut-Inseln zu erklären. Die eigentliche entodermale Auskleidung der Speiseröhre wird an diesen Stellen durch ihre Lage gegen das andrängende ektodermale Epithel geschützt und bleibt, von ihm umwachsen, so erhalten. Hier können wir also rein mechanische Gründe zur Erklärung heranziehen, die durch ihre Einfachheit und Selbstverständlichkeit in jeder Beziehung imponieren.

Daß diese entodermalen Inseln dieselbe Fähigkeit, analoge Drüsen wie die genetisch gleiche Auskleidung des Magens zu bilden, bewahren und besitzen, bedarf wohl keiner Auseinandersetzung. So wird uns das Vorkommen von kardialen Drüsen- und Fundusdrüsenbezirken im obersten Abschnitt der Speiseröhre verständlich, und wir können diese Inseln, wie ich oben schon that, als die Wahrzeichen des Anfangsteils des primitiven Darmrohres bezeichnen. Sie sind die Reste der ursprünglichen Speiseröhrenauskleidung, die beim Grenzkampf des ektodermalen und entodermalen Epithels erhalten geblieben sind.

Meine Untersuchungen scheinen mir daher einen nicht unwichtigen Beitrag zur Frage der Entwicklungsgeschichte des

menschlichen Schlundes zu geben. Sie machen es wohl zur Sicherheit, daß die definitive Auskleidung der Speiseröhre des Menschen durch herabwanderndes, ektodermales Epithel erfolgt. Das letzte Wort zur vollkommen einwandsfreien Entscheidung dieser Frage müssen allerdings entwicklungsgeschichtliche Forschungen sprechen.

An die vorstehende Arbeit, der weitere gleichartige Untersuchungen im Bereiche des Intestinal- und Genitaltraktus folgen sollen, sei es mir gestattet, in wenigen Sätzen die Ergebnisse meiner an verschiedenen Vögeln und Säugetieren angestellten Untersuchungen anzufügen, da sie in vergleichend-anatomischer Beziehung von Interesse sind.

Die Befunde bei Vögeln erwähne ich deshalb, weil bei ihnen die verzweigt-tubulösen Drüsen der oberen Speisewege eine gewisse äußere Ähnlichkeit mit den oben beschriebenen cardialen Drüsen haben. Sie sind auch wie diese auf die Schleimhaut beschränkt. Ihr Verhalten den Schleimfarbstoffen gegenüber charakterisiert sie jedoch als gewöhnliche Schleimdrüsen. (Untersucht habe ich Gans und Huhn).

Die bei Säugern angestellten Nachforschungen, welche auf den Nachweis gleicher Bildungen wie die in der menschlichen Speiseröhre gefundenen gerichtet waren, haben zu keinem Erfolg geführt. Es ist mir weder mit der Formol-Müller-Behandlung, noch durch Serienschnitte gelungen, ähnliche Gebilde zu entdecken.

Untersucht sind die Speiseröhren von 1 Affen (Macacus rhesus)[1]), 2 Hunden, 2 Katzen, 5 Schweinen, 2 Kälbern, 1 Ziege, 1 Schaf, 3 Meerschweinchen und 2 Kaninchen.

Erklärung der Abbildungen auf Tafel I.

Fig. 1. Grenze einer der Cardialdrüsenzone des Magens gleichenden Insel. PE Pflasterepithel der Speiseröhre. OE Oberflächen-, Magenepithel. D Drüsenschläuche. A Ausführungsgang. mm Muscularis mucosae. m_1 zwischen den Drüsen aufsteigende Muskelfasern der Musc. muc.

[1]) Herrn Prof. Dr. A. Spuler, I. Assistenten am anat. Institut, welcher mir das Präparat überließ und mich auch sonst durch seinen Rat freundlichst unterstützte, möchte ich auch an dieser Stelle meinen besten Dank sagen.

Fig. 1a. Querschnitt durch einen Drüsenschlauch mit napfförmigen, an die Basis gedrückten Kernen.
Fig. 2. Isoliert stehende, kleine, verästelt-tubulöse Drüse. L Lymphocytenanhäufung.
Fig. 2a. Querschnitt durch einen Drüsenschlauch mit ruhenden Zellen.
Fig. 3. Ampulle. SZ Komplexe von Schleimzellen. SZ_1 vereinzelte, getrennt liegende Schleimzellen. S nicht gefärbtes Sekret. S_1 deutlich mit Mucicarmin sich färbender Schleim.
Fig. 4. Partie von der Oberfläche einer Magenschleimhautinsel. SZ Schleimzellen.

Gefärbt waren 1 und 1a mit Eisenalaun-Cochenille, 2 und 2a mit Haematoxylin-Eosin, 3 und 4 mit Haemalaun und Mucicarmin.

II.

Über die sogenannten oberen Cardiadrüsen des Oesophagus.

Von

Dr. A. Ruckert,

s. Z. Volontärassistenten am Pathologischen Institut in Göttingen.

Die Bezeichnung: „obere Cardiadrüsen des Oesophagus“ ist von I. Schaffer[1]) in Wien in die Literatur eingeführt. Gewissermaßen als Gegenstück zu den ja typisch vorkommenden unteren Cardiadrüsen der Speiseröhre glaubt Sch. nach seinen Untersuchungen auch im oberen Teile derselben solche annehmen zu müssen, wobei er allerdings bezüglich ihres constanten Vorkommens noch zu keinem abschließenden Urteil kommt. Doch hält Sch. es „für mindestens sehr wahrscheinlich, daß das Vorkommen dieser Drüsen beim Menschen ein typisches ist“, da er sie in 7 von 10 untersuchten Fällen fand.

Da diese Arbeit wohl die ausführlichste über diesen Gegenstand ist, will ich sie etwas eingehender besprechen. Das Alter der betreffenden Individuen, von denen die 10 untersuchten Speiseröhren Schaffers stammten, bewegte sich zwischen 6 Monaten und 67 Jahren, soweit man aus seiner Darstellung ersehen kann. Der Sitz der Drüsen schwankte in weiten Grenzen, und zwar zwischen der hinteren Fläche des Ringknorpels und der Höhe des 4.—5. Knorpelringes der Trachea, aber in

allen Fällen fanden sie sich symmetrisch und in den lateralen Seitenbuchten, nie an der vorderen und hinteren Fläche. Auch individuell war die Entwicklung eine sehr verschiedene, in manchen Fällen waren sie makroskopisch bei der einfachen Zerlegung in dünne Scheiben leicht zu sehen, in anderen so klein, daß sie nur eine lückenlose Serie sichtbar machte. Diese letzte Tatsache einerseits und die große Variabilität der Grenzen, in denen diese Drüsen vorkommen, andererseits, bringen Sch. zu dem Schluß, daß sogar lückenlose Serien von 1,5 cm langen Speiseröhrenstücken mit negativem Resultat nicht absolut gegen das Vorkommen in diesen Fällen sprechen. Mikroskopisch stellte Sch. kurz folgendes fest: Von den gewöhnlichen Schleimdrüsen der Speiseröhre unterscheiden sich die oberen Cardiadrüsen wesentlich dadurch, daß die letzteren die Muscularis mucosae nie überschreiten. Der Drüsenkörper besteht aus einer Anzahl engerer und weiterer Schläuche, die ein cubisches oder cylindrisches Epithel aufweisen. Mit den Schleimfärbemitteln färbten sich die Zellen nicht. Diese Drüsenschläuche setzten sich in einen mehr oder weniger ausgebuchteten Ausführungsgang fort, der immer an der Spitze der Schleimhautpapillen das Pflasterepithel durchbrach, im Gegensatz zu den gewöhnlichen Schleimdrüsen, die immer zwischen den Papillen münden sollten; waren die Drüsen reichlicher vorhanden, so war auf eine größere Strecke hin das Pflasterepithel durch ein cylindrisches ersetzt.

Dieser Beschreibung schickt Sch. eine vollkommene Übersicht über die bestehende Literatur voraus, um damit zu zeigen, welch widersprechende Ansichten über diesen Gegenstand herrschen. Nach seiner Ansicht lassen sich die Widersprüche zum Teil wenigstens dadurch erklären, daß die oberen Cardiadrüsen vielfach mit den gewöhnlichen Schleimdrüsen verwechselt sind. Aus diesem Grunde schildert Sch. die gewöhnlichen Schleimdrüsen ausführlicher und unterscheidet an ihnen: peripherisch gelegene schlauchförmige, secernierende Gänge, an diese anschließend kurze, nicht secernierende Gänge, die sich zu einem ampullenförmig erweiterten Gangstück sammeln, und schließlich

[1]) Josef Schaffer, Histologie menschlicher Organe. Sitzungsberichte der Wiener Akademie, Bd. 106, Abt. III, S. 175 u. 353.

den engen Ausführungsgang. Was das Epithel der einzelnen Teile betrifft, so, sagt Sch., reicht das geschichtete Pflasterepithel mehr oder minder weit in den Ausführungsgang hinein, oft bis in die Submucosa. In manchen Fällen sind die Hauptausführungsgänge von einem geschichteten Cylinderepithel ausgekleidet, indem sich das cylindrische Epithel der kleineren Gänge auf die Oberfläche des von der Mündung her hineinreichenden Pflasterepithels fortsetzt. Die kurzen Gänge besitzen nach Sch.s Ansicht ein cylindrisches, nicht secernierendes Epithel, während der eigentliche Drüsenkörper, je nach dem funktionellen Zustand, große Schleimzellen oder niedrige kubische Zellen besitzt. Dieses schematische Verhalten soll aber beim Menschen mannigfache Abweichungen erfahren. Dabei spielt nach Sch.s Ansicht die Sekretstauung eine große Rolle, insofern einmal die oberflächliche Cylinderzellenanlage abgeplattet werden kann, sodaß das ganze Epithel den Charakter eines geschichteten Pflasterepithels annimmt, und weiter in den extremen Fällen es zur Cystenbildung kommt, die durch den engen Ausführungsgang noch besonders begünstigt ist. Das Epithel solcher Cysten kann ein einfach cubisches oder niedrig cylindrisches sein, auch Cylinderzellen mit Flimmerhaaren und Schleimzellen hat Sch. an solchen Cysten beobachtet. Die Herkunft der flimmernden Cylinderzellen könne man sich leicht aus den Untersuchungen Neumanns u. a. herleiten, die beim Foetus und sogar Neugebornen geschichtetes Flimmerepithel fanden. Trotzdem ist Sch. nicht der Ansicht Zahns[1]), nach welcher sämtliche Flimmerepithelcysten congenitale Bildungen sein sollen, „sondern glaubt wenigstens die des Oesophagus als Retentionscysten ansehen zu müssen".

Etwa zur gleichen Zeit wie Schaffer veröffentlichte Eberth[2]) ein Beispiel von „verirrtem Magenepithel in der Speiseröhre". Bei einem 25jährigen männlichen Individuum fand E. im Beginn der unteren Hälfte der Speiseröhre eine etwa 5Pfennigstück-große, rundliche, scharf umschriebene Partie der Schleim-

[1]) Eberth, Verirrtes Magenepithel in der Speiseröhre. Fortschr. d. Med. XV, 1897, S. 251.

[2]) Über mit Flimmerepithel ausgekleidete Cysten des Oesophagus usw. Dieses Archiv Bd. 143, S. 170.

haut, die makroskopisch als oberflächliche Erosion imponierte. Mikroskopisch fand sich an dieser Stelle ein Ersatz des geschichteten Pflästerepithels durch Cylinderepithel und weiter in der Tiefe schlauchförmige Schleimdrüsen, analog denen, welche auch im Magen vorkommen. Zur Deutung des Befundes übergehend, erörtert E. zunächst die Frage, wie man sich den Ersatz des flimmernden Cylinderepithels durch Plattenepithel beim Foetus denken solle, ob durch Vordringen des Plattenepithels von der Mundhöhle aus oder durch Metaplasie in loco! E. gibt dem ersteren Modus den Vorzug, da das Flimmerepithel nicht erst die Vorstufe cylindrischer Zellen passierte. Deshalb deutet er seinen Befund in dem Sinne, daß bei der Differenzierung des Epithels in dasjenige der Speiseröhre und des Magens vermutlich Zellen des letzteren durch das Speiseröhrenepithel abgeschnürt worden sind.

Eberths Mitteilung veranlaßte E. Neumann[1]) auf seine früher veröffentlichten Beobachtungen über Metaplasie des foetalen Oesophagusepithels zurückzukommen und dieselben durch einige Abbildungen zu ergänzen. N. hatte im Archiv für mikroskopische Anatomie, Bd. XII, 1876, als Erster Flimmerepithel bei menschlichen Foeten im Alter von 18 bis 32 Wochen beschrieben und durch geeignete Isolierung der Zellen die mannigfachsten Übergangsformen zwischen flimmerndem Cylinderepithel und Plattenepithel erhalten. Die Zeichnungen lassen deutlich erkennen, daß bei der Metamorphose die Cilien nicht verloren gehen, mit anderen Worten, daß flimmernde Plattenepithelien den Übergang bilden.

Im selben Jahre 1897 erschien in der französischen Literatur eine Arbeit von Hardivillier[2]): „Sur l'existence d'un epithelium prismatique simple dans la partie supérieure de l'oesophage de foetus humain", die ich mir leider nicht zugänglich machen konnte.

H. Hildebrand[3]) veröffentlichte dann ein Beispiel von zwei glandulären Erosionen des Oesophagus, die H. bei einem jungen

[1]) E. Neumann, Die Metaplasie des fötalen Oesophagusepithels. Fortschritte d. Medizin. Bd. XV, S. 366.

[2]) Hardivillier, Echo médical de Nord, Lille 1897.

[3]) H. Hildebrand, Münch. med. Woch. 1898, S. 1057.

Mann in der Höhe des Ringknorpels symmetrisch angeordnet fand. Die Drüsenschläuche zeigten zum Teil hellere Cylinderzellen und dunklere gekörnte, sie ähnelten den Fundusdrüsen des Magens. H. neigt der Ansicht Schaffers zu, daß diese Dinge „heterotopisch" im Oesophagus entstanden seien, wofür nach seiner Ansicht besonders die Symmetrie der Anordnung spricht. Jedenfalls hält H. diese Drüsen nicht für abgesprengte Schleimhautpartien, wie Eberth es will. Zur Krebsfrage, sagt H., bietet sich für die Cylinderzellenkrebse des Oesophagus eine „dritte" Quelle für Krebsentwicklung.

Lubarsch[1]) hat bei den Sektionen den drüsigen Bestandteilen der Speiseröhre sein besonderes Augenmerk geschenkt, konnte aber nur einmal eine glanduläre Erosion mit Haupt- und Belegzellen konstatieren, wie er sie schon früher durch seinen Schüler Kühne beschreiben ließ (dieses Archiv Bd. 158).

Die neueste Arbeit stammt aus der Feder eines Amerikaners: Albion Walter Hewlett[2]). Unter 10 Sectionen hat H. die Drüsen 5mal festgestellt, und zwar fanden sie sich 2mal symmetrisch angeordnet, was wieder 1mal erst durch das Mikroskop festgestellt wurde, Über das Alter der betreffenden Individuen macht H. keine Angaben. Belegzellen fand er in 3 Fällen, in einem Fall sehr viele, in den beiden übrigen weniger. Mucinreaktion gaben die Drüsenzellen nur dann, wenn nicht zu stark entfärbt wurde. Immer fand H. Cysten zwischen den Drüsenschläuchen, die z. T. mit Cylinderepithel, z. T. mit Belegzellen ausgekleidet waren und den Zweck haben, als Reservoire für die secernierten, mucoiden Massen zu dienen. Es sind also Retentionscysten. Um die möglichen Beziehungen zwischen diesen Drüsen und den Karzinomen der Speiseröhre zu studieren, hat H. 6 Speiseröhrenkrebse untersucht, die makroskopisch aber sämtlich viel tiefer lagen als die fraglichen Drüsen. H. kommt in diesem Punkt zu keinem abschließenden Urteil. Schließlich erwägt H. noch die Möglichkeit, daß diese Drüsen ein prädisponierendes Moment für Ösophagusdivertikel

[1]) Lubarsch, Arbeiten aus der patholog. Abt. des hygien. Instituts zu Posen. 1901. S. 43.

[2]) A. W. Hewlett, Journal of experimental Med. V. 5. N. 4. 1901.

bilden könnten, zumal F. König einen Fall davon mit flimmerndem Cylinderepithel beschriebe.

Soweit die neuere Literatur, die ich zur Ergänzung der älteren, die Schaffer in seiner Arbeit eingehend und vollständig würdigt, meinen eigenen Beobachtungen vorauszuschicken, für angebracht hielt.

Herr Geheimrat Orth, welcher selbst mehrere Fälle untersucht und in seiner Diagnostik auf die Möglichkeit einer Verwechslung mit traumatischen Erosionen hingewiesen hat, beauftragte mich, an dem Material des Göttinger Instituts diese Drüsen zu studieren. Ich sage ihm auch an dieser Stelle für das Interesse, das es der folgenden Arbeit entgegenbrachte, meinen besten Dank!

Sehe ich zunächst von den Neugeborenen ab, so beobachtete ich bei älteren Individuen — während eines Jahres — viermal diese merkwürdigen Drüsen.

Im I. Fall handelte es sich um einen Mann von 70 Jahren, der einem Karzinom der Prostata mit zahlreichen Metastasen in anderen Organen erlegen war. Bei ihm fand sich in der linken lateralen Seitenbucht in in der Höhe des zweiten bis dritten Trachealknorpels eine einzige, durch ihren braungelben Farbenton auffallende Stelle, die scheinbar unter dem Niveau der Schleimhaut zu liegen schien. Bei näherer Besichtigung erschien die Oberfläche dieser Stelle nicht glatt, sondern gekörnt und wellig. Der Längsdurchmesser betrug 9 mm, der Breitendurchmesser 4 mm. Selbst mit Hilfe der Lupe war auf der anderen Seite der Speiseröhre nichts Entsprechendes zu sehen.

Ich härtete diese Erosion, die ich in zwei Teile geteilt, in Alkohol und Zenkerscher Flüssigkeit, um die Orthsche bezw. Heidenhain-Biondische Belegzellenfärbung anzuwenden. Ich will gleich hier bemerken, daß die Versuche dieser Färbungen mir nicht gelangen, z. T. vielleicht deshalb, weil ich alle meine Schnitte in Serien aufklebte. Beim größeren Teil der Schnitte wandte ich deshalb die gewöhnlichen Doppelfärbungen: Hämatoxylin-Eosin, Pikrocarmin, van Gieson, Weigerts Färbung auf elastische Fasern und Unnas polychromes Methylenblau an.

Mikroskopisch zeigte sich Folgendes! Das Plattenepithel war an der betreffenden Stelle vollkommen unterbrochen, und statt dessen mündeten nur Drüsenschläuche, die in ihrem Gesamtbild bei schwacher Vergrößerung den Gedanken an Magenschleimhaut der Pylorusregion wachriefen. Die Drüsen lagen gewissermaßen in drei Gefachen zusammen, die durch eine Art Kapsel voneinander getrennt waren. Das mittlere Drüsenpaket zeigte die meisten Drüsenschläuche, während die seitlichen kleiner waren. Die Muscularis mucosae bildete nach der Peripherie zu die Grenze der Drüsen,

während sich dieselben seitlich und in der Längsrichtung, wie ich das in der Serie konstatieren konnte, noch eine kleine Strecke weit unter das Plattenepithel fortschieben. An den nach van Gieson und nach Weigert auf elastische Fasern gefärbten Präparaten sah man, daß die Kapseln der einzelnen Drüsenpakete, die nebenbei kontinuierlich in einander übergehen, sowohl glatte Muskelfasern, von der Muscularis mucosae ausgehend, als auch reichlich elastische Elemente aufweisen, die letzteren besonders schoben sich noch ziemlich weit zwischen die einzelnen Drüsenschläuche ein.

Was die Drüsen selbst betrifft, so möchte ich an ihnen drei Abschnitte unterscheiden: die Ausführungsgänge, die mittleren Drüsenpartien und peripherisch gelegene Abschnitte. Die Lumina weisen in diesen drei Teilen insofern Differenzen auf, als in den peripherischen Drüsenschläuchen die auskleidenden Epithelien so dicht an einander liegen, daß man von einem Lumen kaum sprechen kann. In den mittleren Partien ist deutlich ein kleines Lumen zu erkennen, daß sich für die Ausführungsgänge noch vergrößert. Die Drüsenepithelzellen haben in der peripherischen Zone eine keilförmige Gestalt. Das Protoplasma derselben ist stark gekörnt, zeigt aber in den Hämatoxylin- und Methylenblaupräparaten keine Spur von Schleimreaktion. Der Kern liegt mehr der Basis zu, als in der Mitte. Nach außen wird ein kleiner Verband solcher Zellen von einer zellreichen Tunica propria begrenzt. Auf den ersten Blick konnte man diese Drüsen in der Peripherie als gewöhnliche Schleimdrüsen ansprechen, aber die merkwürdige Körnung des Protoplasmas ohne jegliche Mucinreaktion müssen Einen davon abbringen, zumal wenn man im selben Schnitt gewöhnliche Schleimdrüsen daneben sieht. Im mittleren Teil nehmen die Epithelien eine ausgesprochen cylindrische Form an, das Protoplasma ist ganz hell ohne Körnung oder Schleimreaktion, der Kern liegt sehr nahe der derbfaserigen Tunica propria auf. Während die Drüsenschläuche des peripherischen Abschnittes sich fast durchweg als Querschnitte darstellten, so waren sie in den mittleren Partien auffallend viel schräg getroffen. Auch cystenartige Erweiterungen sah man mehrfach an ihnen, und an einer Stelle lag zwischen diesen Drüsen eine, wie das die Serie lehrte, in sich abgeschlosssene Cyste. Das Epithel dieser Cyste war kubisch, und lag, z. T. von der Wand abgelöst, zwischen scheinbar geronnenen Massen, die sich nach van Gieson gelb färbten. In diesen mittleren Teilen sah man stellenweise auf den Cylinderzellen Belegzellenähnliche Gebilde aufsitzen, die in den Hämatoxylin-Eosinpräparaten einen schwach rötlichen Farbenton darboten. Mehrere solcher Drüsenschläuche des mittleren Abschnittes sammeln sich gewöhnlich zu einem Ausführungsgang, der ebenfalls mit Cylinderzellen ausgekleidet ist. Diese unterscheiden sich kaum von den Hauptzellen des Magens, sehr hohe, überall gleich breite Zellen mit hellem Protoplasma und ganz basal gedrängtem Kern sitzen einer faserigen Tunica propria auf. Von Schleim sieht man weder in den Zellen, noch in den Lumina der Drüsen etwas. Zwischen den Ausführungsgängen sieht man mitten drinne eine rundliche Insel von Platten-

epithelien liegen, die sich durch eine Anzahl Schnitte verfolgen läßt. Das an die Drüsen unmittelbar anstoßende Oberflächenepithel der Speiseröhre ist sehr unregelmäßig gebaut und zeigt starke Verdickungen neben besonders dünnen Stellen. Zu beiden Seiten der Drüsen liegen streifige oder mehr rundliche Anhäufungen von dunkel gefärbten Zellkernen, die sich bei starker Vergrößerung als lymphoid erweisen.

Zum 2. Mal begegneten wir diesen Drüsen bei einem 32jährigen Mann, der einer Pthisis der Lungen zum Opfer gefallen war. Seine Speiseröhre zeigte in der r. lateralen Seitenbucht in der Höhe des II. Trachealknorpels eine 11 mm lange und 5 mm breite Erosion und auf der anderen Seite, etwas tiefer gelegen, eine kleinere, die 3 mm lang und 2 mm breit breit war. Die Technik gestaltete sich wie oben besprochen, nur wurde in 10 p. C. Formollösung gehärtet.

Bei schwacher Vergrößerung sah man die Drüsen der größeren Erosion in zwei gleichgroßen Päckchen zusammenliegen, während die der kleineren nur ein solches bildeten. Um mich nicht zu wiederholen, verweise ich im einzelnen auf die nähere Beschreibung der ersten Beobachtung und will nur kurz die Abweichungen von derselben besprechen. Was die einzelnen Drüsenabschnitte betrifft, so war hier in beiden Erosionen die peripherische Zone mit ihren charakteristischen Zellen nicht so ausgeprägt, wie im ersten Fall, und meist nur in den seitlichen Teilen der Drüsenpakete zu finden. Vorwiegend waren die mittleren Pakete mit ihren gewundenen Drüsengängen und die Ausführungsgänge mit den hohen Cylinderzellen zu sehen. Belegzellenähnliche Gebilde traf man nur ganz spärlich, dagegen auch hier wieder mehrere isolierte Cysten, deren Epithel z. T. cylindrisch, z. T. niedriger war. Zwischen den Ausführungsgängen lagen wieder langgestreckte Inseln von Plattenepithelien. Die Lymphocyten-Ansammlungen fanden sich bei der großen Erosion nur an einer Seite, bei der kleineren fehlte sie vollkommen.

Die dritte Beobachtung erstreckt sich auf einen 5½jährigen Knaben, der an einer akuten Osteomyelitis femoris zugrunde gegangen war. Bei ihm fand ich in der r. lateralen Seitenbucht in der Höhe des ersten Trachealknorpels eine 5 mm lange und 2½ mm breite, und in der Höhe des dritten Trachealknorpels eine 8 mm lange und 3½ mm breite Erosion. Während die obere behufs schnellerer Diagnose mit dem Gefriermikrotom geschnitten wurde, untersuchte ich die untere wie die früher beschriebenen. Gegenüber den letzteren bestand selbst die größte nur aus einem Drüsenpaket, das in den Einzelheiten sehr an meine erste Beobachtung erinnerte. Auch hier konnte man deutlich die drei Abschnitte unterscheiden, die peripherische Zone war besser ausgebiidet als im zweiten Fall. Vollkommen fehlten hier Belegzellen und isolierte Cysten. In den mittleren Abschnitten sah ich häufig Teilungsformen an den Kernen. Das Plattenepithel zeigte nichts Auffallendes, die Lymphocytenansammlung war besonders stark ausgebildet zu beiden Seiten der oberen Erosion.

Im vierten Fall, der ein dreijähriges Mädchen — einer Diphtherie

erlegen — betraf, zeigten sich makroskopisch zwei kleine Erosionen. Die eine saß in der Höhe des zweiten Trachealknorpels auf der r. Seite, die andere links ½ cm tiefer. Die Maße betrugen für die obere: 5 mm lang, 2½ mm breit, für die untere 3 mm lang, 1½ mm breit. Die mikroskopische Technik gestaltete sich wie bei den vorhergehenden Beobachtungen. Mikroskopisch entsprach der mäßigen Oberflächenentwicklung eine ebensolche in die Tiefe. Die Drüsenschläuche waren viel weniger zahlreich als in den sonstigen Fällen, die peripherische Zone fehlte fast vollkommen, auch die mittlere trat gegenüber den Ausführungsgängen an Zahl erheblich zurück. In der oberen fand sich eine kleine Cyste mit cylindrischem Epithel. Belegzellen fehlten vollkommen, dagegen waren mehrere, z. T. beträchtliche Inseln von Plattenepithelien zwischen den Ausführungsgängen und Verdickung des Plattenepithels im anstoßenden Gebiet zu beobachten.

Soweit meine Beobachtungen über die Drüsen an älteren Individuen! Für den pathologischen Anatomen sind diese Drüsen insofern von praktischem Interesse, als sie makroskopisch leicht zu Verwechslungen mit Decubitalgeschwüren des Oesophagus Anlaß geben können und sicher schon öfters gegeben haben. Denn ich erinnere mich, daß dem Institut von auswärts mit anderen Organen auch eine Speiseröhre unter der Diagnose: „Decubitalgeschwür" zugeschickt wurde, wo es sich um eine glanduläre Erosion handelte.

Welche Bedeutung haben diese Drüsen für ihren Träger? Die weitgehendsten Vermutungen darüber stellt zweifellos Hewlett an. Daß Oesophagusdivertikel daraus entstehen können, scheint mir schon aus dem Grunde unwahrscheinlich, weil die hier möglicherweise in Betracht kommenden, nämlich die Pulsionsdivertikel, hauptsächlich am Übergang vom Rachen in die Speiseröhre sitzen, also an einer Stelle, wo diese Drüsen noch nicht beobachtet sind. Die Möglichkeit, daß sich auf dem Boden dieser Drüsen ein Adenom oder Karzinom entwickeln könnte, ist nicht von der Hand zu weisen. Ich habe in der einschlägigen Literetur nichts gefunden, was man darauf beziehen könnte, zumal an und für sich die Cylinderzellenkrebse der Speiseröhre gerade kein häufiges Ereignis bilden und dann auch an anderer Stelle sitzen. Diese letztere Tatsache erklärt das vergebliche Suchen Hewletts an sechs Speiseröhrenkrebsen, die sämtlich tiefer lagen. Hildebrand sagt zu dieser Frage, es biete sich eine „dritte" Quelle für die Entwicklung von Cylinderzellenkrebsen des Oesophagus, eine

Auffassung, die ich nicht verstehen kann, weil ich die beiden anderen Quellen nicht kenne. Ich möchte zu diesem Punkt sagen, es können Geschwülste daraus hervorgehen, aber nach unseren heutigen Erfahrungen sind sie jedenfalls sehr selten.

Ich kehre zu meinen Beobachtungen unter dem Mikroskop zurück. Daß wir es hier nicht mit gewöhnlichen Schleimdrüsen zu tun haben, wird wohl jeder zugeben, der die Cardiadrüsen und gewöhnliche Schleimdrüsen einmal miteinander verglichen hat. Ich habe in sämtlichen Präparaten aller vier Beobachtungen nie etwas von Mucinreaktion gesehen, eine Tatsache, die mit den Untersuchungen anderer Beobachter übereinstimmt. Ich halte es allerdings nicht für angängig, so wie Hewlett, die Hämatoxylinpräparate nicht genügend zu differenzieren, denn dann gibt man m. E. jedes Kriterium für das Eintreten der Reaktion aus der Hand. Weiter unten werde ich noch zu besprechen haben, wie ich mir die Drüsen zustande kommen denke.

Cystenbildung scheint in diesen Drüsen sehr häufig vorzukommen, in vier Fällen dreimal! Hewlett sah in allen Fällen Cystenbildung. Schaffer glaubt, daß die gewöhnlichen Schleimdrüsen des Ösophagus öfters durch Sekretstauung Anlaß zur Cystenbildung geben, und kann sich nicht der Ansicht Zahns[1]) anschließen, daß die Cysten mit flimmerndem Cylinderepithel congenitaler Abkunft sind. Selbst diese sind nach Schaffers Auffassung wenigstens in der Speiseröhre einfache Retentionscysten. Da ich[2]) mich mit der Cystenbildung in den Nieren beschäftigt habe, so interessierte es mich, zu sehen, wie die Cystenbildung sich im Oesophagus verhält, der zu diesem Studium ein besonders günstiges Objekt ist. Wäre die Schaffersche Retentionstheorie richtig, so müßten wir viel mehr wirkliche Cysten im Oesophagus beobachten, als es der Fall ist.

Das anatomische Substrat ist hier für die Retention so geeignet, wie in keinem andern Organ. Die gewöhnlichen Schleimdrüsen haben nämlich einen sehr langen und engen

[1]) Zahn, Mitteilungen aus dem path. anat. Inst. zu Genf. Dieses Archiv Bd. 143, 1896.

[2]) Ruckert, Über Cystennieren und Nierencysten. Festschrift für Orh.

Ausführungsgang, der sich mühsam zur Oberfläche durchwindet. Es kommt infolge dessen gerade hier sehr oft zur Sekretretention, die Speiseröhren zeigen dann bei der Sektion stecknadelkopfgroße, durchscheinende, glasige Punkte! Untersucht man unter dem Mikroskop, so sieht man eine starke, cystenartige Erweiterung des engen Ausführungsganges, mit Schleim gefüllt, aber keine wirkliche Cystenbildung. Diese Erweiterung des Ausführungsganges findet man so häufig, daß sie sogar in die Lehrbücher der normalen Histologie Aufnahme gefunden hat, trotzdem sie ein Produkt pathologischer Prozesse ist. Ich habe an einem Material von 200 Sektionen mein Augenmerk gerade auf das Verhältnis zwischen Schleimdrüsen und Cystenbildung gerichtet, und bin zu der Überzeugung gekommen, daß eine Sekretstauung allein, vorausgesetzt, daß die dahinterliegenden Drüsenpartien normal gebildet sind, in extremen Fällen nicht zur Cystenbildung, sondern zur Atrophie der Schleimdrüsen führt. Es verhalten sich die Kanäle der Schleimdrüsen dem Druck gegenüber ebenso wie die der Niere! Für die letztere habe ich nun wahrscheinlich gemacht, daß der innere Grund zur Cystenbildung eine Entwicklungshemmung im fötalen Leben und der Druck infolge Verlegung des Kanalsystems nur die äußere Veranlassung dazu ist. Ich glaube, wir haben in der Speiseröhre ein schönes Analogon für diese Behauptung! Sehr auffallend ist es doch, daß sich gerade in den glandulären Erosionen so häufig wirkliche, in sich abgeschlossene Cysten bilden. Um hierfür eine Erklärung zu geben, greife ich dem Resultat weiterer Untersuchungen voraus; diese glandulären Erosionen sind nichts Normales, sondern stellen eine Entwicklungsstörung dar und damit ist der wichtigste Faktor zur Cystenbildung gegeben. Die in der Literatur beschriebenen Ösophaguscysten von Zahn, v. Wyss[1]) u. A. waren alle mit flimmerndem Cylinderepithel ausgekleidet, das im Ösophagus bekanntlich nur in einer ziemlich frühen fötalen Periode vorkommt. Aber selbst wenn das Cystenepithel nicht mehr cylindrisch, sondern kubisch ist, so spricht das nicht unbedingt gegen ihre congenitale Abkunft, denn es kann sich ja im Lauf der Zeit verändert haben. Erwähnen möchte ich noch, daß Schaffer auf Taf. III Fig. 35

[1]) v. Wyss: Flimmercysten im Ösophagus, Dieses Archiv Bd. 51.

seiner Abbildungen eine Cyste mit z. T. ganz hohen, glashellen Cylinderepithelien darstellt, die er aus gewöhnlichen Schleimdrüsen hervorgehen läßt. Nach dem eben Gesagten kann ich mich dieser Auffassung nicht anschließen, wenn die Cyste auch ganz in der Nähe von gewöhnlichen Schleimdrüsen liegt. — Ein weiterer auffallender Punkt in den glandulären Erosionen ist das Verhalten des Plattenepithels. Diese rundlichen, manchmal mehr länglichen Inseln von Plattenepithel zwischen den Ausführungsgängen, das unregelmäßige Wachstum des Plattenepithels im anstoßenden Gebiete weisen darauf hin, daß hier das Wachstum kein normales war. Dafür spricht auch noch der Umstand, daß die einzelnen Drüsenabschnitte nicht in allen Fällen konstant sind, sondern variieren, besonders in Bezug auf die peripherische Zone. Ich komme damit auf die wichtigste, schon oben teilweise berührte Frage: Sind diese Drüsen beim Menschen normal vorkommend wie etwa die unteren Cardiadrüsen? Schaffer neigt nach seinen Untersuchungen mehr einer bejahenden Antwort zu, indem er dafür geltend macht, daß die Drüsen in ihrer Lokalisation so sehr schwanken, daß selbst Serien von 1,5 cm Speiseröhre mit negativem Erfolg absolut nicht gegen das Vorkommen in einem solchen Fall sprechen. Eine systematische Untersuchung an Speiseröhren Erwachsener erschien mir eine Atlasarbeit, ich begnügte mich deshalb damit, die Verhältnisse an Neugeborenen zu studieren.

Im ganzen habe ich zwölf Speiseröhren von ausgetragenen Neugeborenen untersucht und bin dabei so zu Werke gegangen, daß ich sie zunächst makroskopisch genau ansah und gegebenen Falls die Lupe mit zu Hilfe nahm. Die mikroskopische Technik gestaltete sich so, daß ich immer das obere Drittel etwa 2—2½ cm — in Formol oder Zenkerscher Flüssigkeit Flüssigkeit härtete, in Paraffin einbettete und dann in Serien bezw. Stufenschnitte zerlegte. Gefärbt wurde mit den gewöhnlichen Kernfärbemitteln, Hämatoxylin und Karmin, gelegentlich auch mit van Gieson. Ich lasse die einzelnen Befunde folgen:

1. Neugebornes, S. 182. 1901.

Makroskopisch in der r. lateralen Seitenbucht in Höhe des I. Trachealknorpels eine 3½ mm lange und 1½ mm breite Erosion, etwas tiefer auf

der anderen Seite eine zweite mit denselben Maßen. Mikroskopisch sah man in Stufenschnitten — jeder 3. Schnitt wurde aufgeklebt — ähnliche Bilder wie bei dem 3jährigen Mädchen! Gerade, ziemlich lange Drüsenschläuche mit großem Lumen, die mit sehr hohen Cylinderepithelien ausgekleidet waren. Von den mittleren und peripherischen Drüsenabschnitten, wie ich sie bei den älteren Individuen sah, konnte man hier nichts beobachten. Das Plattenepithel, das an und für sich hier, wie bei allen anderen Neugebornen, sehr dünn war, meist nur aus 2 Zelllagen bestand, zeigte auch hier Unregelmäßigkeiten im Dickenwachstum im oben beschriebenen Sinn. Dicht neben der unteren Erosion konnte man noch weiter lateral an einer Stelle das Plattenepithel durch hohe Cylinderzellen ersetzt sehen, die sich in nichts von denen unterscheiden, die die Drüsenschläuche auskleideten.

2. Neugebornes. S. 204. 1901.

Makroskopisch auf der linken Seite eine rundliche, verdächtige Stelle, die, mit der Lupe betrachtet, merkwürdig gekörnt aussieht. Mikroskopisch fehlte hier das Plattenepithel in geringer Ausdehnung, statt dessen münden auch hier sehr zahlreiche Drüsenschläuche, die sämtliche in ihrem Längsverlauf getroffen sind und schöne, hohe Cylinderepithelien zeigen. Diese Drüsen gleichen vollkommen den Ausführungsgängen in den glandulären Erosionen Erwachsener. Eine correspondierende Stelle auf der r. Seite ist in den Stufenschnitten nicht zu finden, auch keine persistierenden Cylinderzellen.

3. Neugebornes. S. 28. 1902.

Makroskopisch rechts in der Höhe des I. Trachealknorpels eine, links in der Höhe des II. Trachealknorpels mehrere, kaum stecknadelkopfgroße, verdächtige Stellen nebeneinander, die mit der Lupe deutlicher als Defekte erkannt wurden. Bei Durchsicht der Stufenschnitte sah man zunächst an den betreffenden Schnitten eine Verdickung des Plattenepithels, in weiteren Schnitten ein Ersatz desselben durch hohe cylindrische Epithelien, die bei weiterem Verfolg nicht auf die Oberfläche beschränkt bleiben, sondern sich als kleine schlauchförmige Drüsen in die Tiefe der Mucosa senken. Das Lumen dieser Drüsen ist meist sehr eng, aber nur von ganz hohen Cylinderepithelien begrenzt. Durch 2—3 Schnitte lassen sich diese drüsigen Gebilde beobachten, dann verschwinden sie unter demselben Bilde, wie sie gekommen waren. Links sind die Bilder ähnlich, nur sieht man hier auch Stellen, wo es noch nicht zur Drüsenbildung gekommen ist, wo es sich um einen bloßen Ersatz durch Cylinderepithelien handelt.

4. Neugebornes. S. 45. 1902.

Nur auf der l. Seite in Höhe des III. Trachealringes eine $1\frac{1}{2}$ mm im Durchmesser haltende verdächtige Stelle, die im frischem Zustand wegen der starken Gefäßinjektion der Speiseröhre wenig hervortrat, aber nach Härtung in Zenkerscher Flüssigkeit umso besser! Mikroskopisch handelte es sich auch hier um eine wirkliche drüsige Erosion; in der mit lymphoiden

Elementen etwas infiltrierten Mucosa lagen 3—4 mit Cylinderepithelien versehene Drüsenschläuche, die, zum größten Teil längst getroffen, ein geräumiges Lumen zeigten. Außer dieser Stelle war der Befund ein negativer.

Wenn ich in den letzten 4 Beobachtungen der Mehrzahl nach nur vermutungsweise makroskopisch die Drüsen erkennen konnte, so lasse ich jetzt zwei Fälle folgen, wo mich nur die mikroskopische Untersuchung zur Erkenntnis führte.

5. Neugebornes. S. 226. 1901.

Nach etwa 25 negativen Schnitten konstatierte ich auf der rechten Seite eine etwa 1 cm breite Stelle, — bei schwacher, 58facher Vergrößerung — an der der Plattenepithelüberzug unterbrochen war. Die Mucosa fiel hier durch starke zellige Infiltration auf, und hierin wie eingebettet lagen 2 Drüsenschläuche, die mit ihrem hohen, protoplasmahellen Cylinderzellen sich deutlich von ihrer dunkleren Umgebung abhoben. Nicht weit von diesen Drüsen mündete eine gewöhnliche Schleimdrüse im Plattenepithel, und ein oberflächlicher Vergleich lehrte den Unterschied dieser beiden Dinge. Nach 6 weiteren Schnitten verloren sich jene Drüsen, und das Plattenepithel war wieder vollständig. Auf derselben Seite nach etwa 25 Schnitten bildete die Schleimhaut eine kleine Bucht die mit Cylinderepithelien ausgekleidet war. Damit ist der Befund für die rechte Seite erledigt! Auch links fanden sich sogar 2 dieser kleinen glandulären Erosionen, die durch etwa 60 Schnitte von einander getrennt waren. An Zahl variierten die Drüsenschläuche von 1 bis 3! Auch hier fehlte die starke Lymphzelleninfiltration nicht.

6. Neugebornes. S. 155. 1902.

Etwa im 30. Schnitt bemerkte ich zunächst, daß auf der l. Seite der sonst sehr zarte Plattenepithelüberzug sich verdickte, und an dieser Stelle entwickelten sich in den folgenden Schnitten 2 becherförmige Gebilde, die an Bilder von Molluscum contagiosum erinnerten. Die Innenwand dieser Becher war mit hohen Cylinderzellen ausgekleidet, an denen ich stellenweise Flimmerhaare beobachtet habe. Daß sich diese gerade hier erhalten haben, mag vielleicht daran liegen, daß die Öffnung dieser Becher sehr klein war und infolgedessen schädigende Dinge nicht so leicht wirken konnten. Unabhängig von diesen drüsenartigen Gebilden, die nach 5 Schnitten wieder verschwanden, zeigten sich dann auf derselben Seite neben einer isolierten Insel von Cylinderzellen ein Drüsenschlauch, der, von derselben Zellart ausgekleidet, sich viel mehr in die Tiefe senkte und eine längliche Gestalt hatte. Infiltration mit lymphoiden Zellen fehlte hier. Die r. Seite war frei von Cylinderzellen.

Ziehe ich das Facit aus diesen Untersuchungen an Neugebornen, so ergiebt sich daraus als wichtiges Moment; Selbst da, wo man makroskopisch oder mit der Lupe nichts

erkennt, findet man mikroskopisch Cylinderzellenreste, ja sogar solche in typischer Drüsenanordnung. Soweit ich aus der Literatur ersehen konnte, ist das Erhaltenbleiben des fötalen Epithels von Neumann u. A. bis zur 32. Woche konstatiert worden, die Tatsache solcher Drüsenbildung beim Neugebornen ist jedenfalls bis jetzt noch nicht veröffentlicht. Daß diese Drüsen in manchen Fällen nur durch das Mikroskop sichtbar gemacht werden können, spricht a priori vielleicht für die Vermutung Schaffers, daß die oberen Cardiadrüsen etwas normales sind. Ich habe deshalb weitere 6 Speiseröhren von Neugebornen systematisch untersucht, nachdem sie makroskopisch und mit der Lupe nichts besonderes boten!

7. Neugebornes. S. 181. 1901. —
Die ganze Speiseröhre wird in eine lückenlose Serie zerlegt.
8. Neugebornes. S. 226. 1901. —
Die halbe Speiseröhre wurde in eine lückenlose Serie zerlegt.
9. Neugebornes. S. 234, 1901 —
10. Neugebornes. S. 48, 1902 —
11. Neugebornes. S. 94, 1902 —
12. Neugebornes. S. 146, 1902 —
Das obere Drittel = 2 cm wurde in Stufenschnitte zerlegt, von denen jeder 3. bis 4. Schnitt aufgeklebt wurde.

Ein sehr negatives Resultat! Und trotzdem könnte ein Skeptiker noch behaupten, die letzten vier Beobachtungen sind deshalb nicht einwandsfrei, weil ja in den ausgefallenen Schnitten noch Inseln von Cylinderepithelien oder Drüsen vorhanden gewesen sein können. Ich gebe zu, daß dieselben mir in dem oder jenen Fall entgangen sein mögen, aber die Drüsen sind nach meinen positiven obigen Ergebnissen nie so klein, daß sie sich nicht, wenigstens in einem Schnitt, gezeitigt hätten! Möge man auch daran noch zweifeln, die beiden Serien (7 und 8) beweisen, daß nicht alle Neugebornen mit persistierenden Cylinderzellen oder daraus bestehenden Drüsen zur Welt kommen. Mit dieser Tatsache fällt m. E. die Ansicht Schaffers, daß die oberen Cardiadrüsen beim Menschen normal sind.

Außer diesem wichtigen negativen Ergebnis haben die letzten 6 Untersuchungen Positives insofern gezeitigt, als sie reichlich Gelegenheit zum Studium der gewöhnlichen Schleimdrüsen boten. Der Plattenepithelüberzug der Speiseröhre ist beim Neugebornen, wie schon oben gesagt, äußerst zart, manch-

mal nur aus 2 Zelllagen bestehend, und zeigt noch keine Papillenbildung. Aus diesem Grunde kann man, wenigstens für die Neugebornen, nicht sagen, ob die Schleimdrüsen stets zwischen den Papillen, wie das Schaffer für die Erwachsenen geltend macht, münden oder nicht. In Bezug auf die Einteilung der Schleimdrüsen in secernierende Abschnitte und nicht secernierende Gänge schließe ich mich Schaffer an. Die in der Submucosa meist in der Einzahl liegenden Drüsenknäuel zeigen je nach dem Sekretionszustand verschieden hohes Epithel und gehen unter Vermittlung eines kurzen, nicht secernierenden Gangstückes in den langen Ausführungsgang über. Das Gangstück hat gegenüber dem Ausführungsgang ein relativ weiteres Lumen und einen Besatz von niedrig-cubischem, einfachem Epithel, während der Ausführungsgang ein kleines Lumen mit geschichtetem Pflasterepithel zeigt. Von cystenartiger Erweiterung des Ausführungsganges habe ich bei Neugebornen nie etwas gesehen, ebensowenig kann ich für diese Schaffer bezüglich der Variabilität von Platten- und Cylinderzellen in den nicht secernierenden Gängen der Schleimdrüsen beistimmen. Vielmehr möchte ich nachdrücklich betonen, daß Cylinderepithelien, wie sie in den glandulärcn Erosionen die Norm sind, in den gewöhnlichen Schleimdrüsen der Neugebornen nie zu finden sind, eine Tatsache von prinzipieller Bedeutung, wenn man diese beiden Dinge überhaupt auseinander halten will.

Findet man hohe Cylinderzellen, entweder als Ersatz des Platttenepithels oder in Drüsenform, so läßt sich das nur so deuten, daß die Entwicklung an der betreffenden Stelle zu einer Zeit des fötalen Lebens gehemmt worden ist. Ich komme damit zum Kernpunkt meiner Arbeit, nämlich zur Frage: Wie soll man sich die glandulären Erosionen zustande kommen denken? Nun, unter Zuhülfenahme der Literatur und aus meinen Untersuchungen kann man folgende Serie von Tatsachen ableiten. Cylinderzellenreste in den lateralen Seitenbuchten bei Föten bis zur 22. Woche, ebensolche bei Neugebornen mit Übergang in mikroskopische glanduläre Erosionen, bei etwas älteren Kindern makroskopisch sichtbare glanduläre Erosionen mit vorwiegend Ausführungsgängen, bei Erwachsenen

ausgebildete Erosionen, wie sie Rüdinger zuerst beschrieben hat. Ich möchte danach behaupten, daß die glandulären Erosionen der Erwachsenen aus den Cylinderzellenresten der Föten hervorgehen und deshalb obige Frage dahin beantworten, die glandulären Erosionen sind als das Produkt einer Entwicklungsstörung aufzufassen.

Unerklärlich ist mir geblieben, weshalb die Dinge gerade nur im oberen Drittel vorkommen.

Ich fasse das Resultat meiner Arbeit dahin zusammen:

1. Die obcren Cardiadrüsen sind beim Menschen nichts Normales und führen diesen Namen nicht mit Recht, da derselbe etwas Normales präjudiziert.

2, Die glandulären Erosionen des Oesophagus sind auf eine Entwicklungsstörung im fötalen Leben zurückzuführen.

3. Dieselben geben leicht Anlaß zur Cystenbildung.

III.

Die Regeneration des Knorpelgewebes.

(Aus dem Pathologischen Institut der Universität Göttingen.)

Von

Dr. M. Matsuoka.

Die Regeneration des Knorpelgewebes ist seit längerer Zeit ziemlich viel studiert worden; doch haben nicht alle Autoren übereinstimmende Resultate bekommen. Auf die Anregung von Herrn Professor Ribbert, dem ich hiermit für die freundliche Unterstützung bei der Arbeit meinen herzlichen Dank ausspreche, habe ich die Frage auf experimentellem Wege aufs neue in Angriff genommen. Bevor ich zur Beschreibung meiner eigenen Untersuchung schreite, werde ich die bisherigen Untersuchungen über das Verhalten des Knorpels bei Entzündung und Regeneration anführen. Ich übergebe die Ansichten älterer Autoren, da diese mit den feineren Einzelheiten des histologischen Prozesses wenig bekannt sind und beschränke mich auf die wichtigsten Ergebnisse der neueren Forscher.

1. Ecker berichtet über die Veränderungen des Gelenkknorpels bei chronischer Arthritis. Bei allen seinen Fällen findet er Formveränderung der Knorpelhöhlen, und Zerfall und sofortige Fettumwandlung der Kerne. Er betrachtet diese Erscheinung als Auflösungsprozeß der Elementarteile.

2. Goodsir stellt dem die aktive Beteiligung des Knorpelgewebes bei der Gelenkentzündung entgegen, d. h. Vergrößerung und Vermehrung der Knorpelzellen, Zunahme der Grundsubstanz usw.

3. Redfern studierte den Heilungsprozeß bei den verschiedenen Knorpelarten nach mechanischer und chemischer Verletzung an Kaninchen und Hunden. Er zieht aus seinen Experimenten folgenden Schluß: Die Veränderung der Zellen und Zwischensubstanz, die durch Trauma hervorgerufen wird, hängt von der vermehrten und anomalen Ernährung des Knorpelgewebes ab. Ferner berichtet er, daß das Protoplasma der Knorpelzellen, das durch Auflösung der Zellmembran in die erweichte Zwischenmasse gelangt, in der Nähe der Wundränder an Volumen zunimmt und mit vielen Kernen versehen ist. Auch bemerkte er die aktive Beteiligung der Zwischensubstanz des Knorpelgewebes zum Ersatze des Wunddefekts.

4. Paget schreibt folgendes in „Lectures on surgical pathology". Bei der Heilung der Wunde des membranösen perichondriumhaltigen Knorpelgewebes spielen die Perichondralgefäße eine wichtige Rolle. Ferner untersuchte er eine tracheotomierte Knorpelwunde eines Mannes und berichtet, daß die Schnittwunde des Knorpels hier unverändert bleibt. Die Wundlücke des Knorpels ist durch fibröses Gewebe ausgefüllt. Die beiden Enden des Perichondrium vereinigen sich mit dem neugebildeten faserigen Gewebe. Er überzeugte sich, daß die Knorpelwunde des Menschen durch Wiederherstellung des Knorpels nicht heilt.

5. Reitz untersuchte die Trachealwunde des Kaninchens mit Rücksicht auf deren Vernarbung und fand da die deutliche Teilnahme der Knorpelzellen an der Narbenbildung. Er fand ausgeprägte Wucherungen der Knorpelzellen in dem von den Schnitträndern etwas entfernten Knorpelteile, die in der Nähe des Schnittrandes liegende Grundsubstanz war feinkörnig und ferner erwies sich das ganze Ende des Schnittstückes gelblich gefärbt. Er zweifelt nicht daran, daß ein Teil des die Wundlücke ausfüllenden neuen Fasergewebes aus Knorpelzellen und ein Teil aus Zellen, welche außerhalb des Knorpels liegen, entstehe.

6. Klopsch untersuchte die Brüche der Rippenknorpel bei Menschen und Kaninchen und kam zum Schluß, daß der Bruch des Rippenknorpels durch eine Wucherung des an der Bruchstelle schon vorher befindlichen Bindegewebes ersetzt wird; dies trat bei Kaninchen sogar schon binnen 14 Tagen ein.

7. Böhm sah bei Untersuchung der chronischen Gelenkentzündungen die Vergrößerung der Kapseln, Vermehrung der Zellen und Zerfaserung der Grundsubstanz.

8. Kremiansky machte den Ätzungsversuch am Proc. xiphoid. von jungen Hühnern. Nach 8—10 Tagen bemerkte er Vergrößerung der Knorpel-

kapseln und Vermehrung der Zellen mit relativ weniger Grundsubstanz in den an das nekrotische Knorpelstück angrenzenden Knorpelpartien.

9. Archangelsky untersuchte die Regeneration des hyalinen Knorpels an Hunden und fand, daß die Narbe nach Knorpelverletzung vom Perichondrium aus sich bildet. Zuerst wird sie faserig und dann hyalin. Dagegen finden weder progressive, noch regressive Veränderungen an den Knorpelrändern statt.

10. M. Ch. Legros studierte die Reproduktion des Tracheal-, Gelenk- und Ohrknorpels bei Hunden und Kaninchen, und er sagt, daß bei seinen Versuchen am Knorpelgewebe die Regeneration desselben unvollständig war, aber bei genaueren Experimenten unter günstigen Fällen die Reproduktion des verletzten Knorpelteils eintreten würde. Er giebt keine genaue histologische Beschreibung von der Veränderung des Knorpels und Perichondriums an der verletzten Stelle.

11. Popp machte Ätzversuche an Gelenkknorpeln von Fröschen, jungen Hühnern und Kaninchen. An Fröschen und Hühnern konnte er keine Vermehrung der Knorpelzellen, sondern nur eine Trübung der Intercellularsubstanz wahrnehmen; dagegen beobachtete er an den nekrotisirten Knorpelstückchen fettige Degeneration und Zerfall der Zellen.

12. Barth incidierte die Rippen von 10 Kaninchen und 8 Hunden um den Regenerationsprozeß des Knorpelgewebes zu studieren. Zuerst werden die an die Wundränder angrenzenden Knorpelpartien brüchig und buchtig. Bei der Entstehung des neugebildeten Bindegewebes, welches die getrennten Knorpelenden vereinigt, ließ er die Beteiligung des Perichondrium, der weißen Blutkörperchen usw. dahingestellt.

13. Gudden studierte die histologischen Vorgänge bei Othohaematom. Gelegentlich überzeugte er sich, daß das durch Trauma zersprengte Stück des Ohrknorpels ganz indifferent bleibt. Nur in einigen Fällen fand er Zerfall der Kapselhöhlen und Schrumpfung der Zellen. Doch glaubt Gudden, daß unter gewissen Umständen die Knorpelzellen proliferieren können.

14. Gussenbauer beobachtete nach subcutaner Verletzung der Ohrknorpel bei Kaninchen keine Veränderung der angrenzenden Knorpelzellen sowie auch der Intercellularsubstanz; dagegen zeigte sich Volumenzunahme und Formveränderung der Elemente des benachbarten Perichondriums. Der verletzte Teil des Knorpels blieb ganz indifferent.

15. Ewetsky, gestützt auf die Untersuchungen der Skleralknorpel der Frösche, bestätigte die Regenerationsfähigkeit der Knorpelzellen selbst und gleichzeitig die der Perichondralelemente. Die Wundlücke des Knorpels ist zunächst mit Perichondralbindegewebe ausgefüllt; dagegen gingen in den verletzten Stellen die Knorpelzellen in Nekrose über und die an diese atrophische Zone stoßenden Knorpelzellen wucherten in die noch erhaltene Grundsubstanz hinein. Auf diese Weise erklärte er den Heilungsprozeß des Knorpelgewebes beim Kaltblüter.

16. Genzmer applicierte traumatische und chemische Reize an den

Rippenknorpeln jüngerer Kaninchen mit möglichster Schonung des Perichondriums. Nach einigen Tagen fand er an der verletzten Stelle Auflockerung der Grundsubstanz, vermehrte Tinctionsfähigkeit und wellenförmige Zerfaserung derselben vor. Später beobachtete er Metaplasie der Perichondralzellen zu Knorpelzellen einerseits, und Wucherungen der Knorpelzellen selbst andererseits als Ergänzungsprodukte der verletzten Stelle. So heilte die Wunde ad integrum.

17. Schwalbe berichtet über den Heilungsprozeß an Kaninchenohren, in welche er mit dem Locheisen kreisrunde Löcher eingeschlagen hatte, und er kam zum Schlusse, daß neuer Knorpel an Stelle des durch das Locheisen ausgeschlagenen aus dem Perichondrium des alten Knorpels gebildet wird.

18. Tizzoni berichtet, daß an dem mit Perichondrium bekleideten Knorpel die Herstellung des neuen Knorpelgewebes vom Perichondrium aus eintritt. Ferner experimentierte er an den Gelenkknorpeln und fand, daß die die Schnittränder begrenzenden Knorpelzellen sich atrophisch verkleinern und körnig degenerieren; dagegen stellte sich in den den letztgenannten Teilen zunächst liegenden Schichten Vergrößerung und Vermehrung der Knorpelzellen selbst ein. Er bemerkte auch in der Zwischensubstanz Fibrinbildung, die später in das Knorpelgewebe sich umwandelt.

19. Th. Gies studierte die Wundheilung von Gelenkknorpeln. Zu Versuchstieren nahm er junge Hunde und bemerkte, daß eine aseptische Knorpelwunde nicht heilt, daß dagegen bei den durch Macerationswasser verunreinigten Wunden eine vollständige Heilung eintritt.

20. Sieveking experimentierte an Kaninchen- und Mäuseohren. Er bestätigte Schwalbes Angabe, daß die Regeneration des Knorpels durch appositionelles Wachstum vom Perichondrium aus zustande kommt.

21. Ghillini pflanzte einen Elfenbeinnagel in den Epiphysenknorpel, um die mechanische Wirkung auf Knorpelgewebe klar zu machen. Es tritt ein Entkalkungsprozeß und Resorption des Nagels bis zum totalen Verschwinden ein. Die Untersuchung ergab unregelmäßige Anordnung und Verminderung der Knorpelzellen, Makroskopisch sah man ein Zurückbleiben der Entwicklung beim operierten Knochen, da das Verschwinden des Nagels und des verletzten Epiphysenknorpels in kürzerer Zeit vor sich ging, als das Verschwinden des normalen Knorpels.

22. Marchand fand bei reinen, einfachen Schnittwunden am Rippenknorpel von Hunden zuerst eine Ausfüllung der Wundspalte mit Fibrinexsudat. Die Knorpelsubstanz in der nächsten Nähe der Wunde zeigte nur sehr geringe Veränderungen. An einem Präparate von 15tägiger Dauer war die Schnittwunde noch sehr wenig verändert; nur sah er die starke Verdickung des Perichondriums. Am 31tägigen Präparate zeigte sich eine mäßige fibröse Verdickung und Neubildung der hyalinknorpeligen Masse in der Wundspalte, die vom Perichondrium stammt.

23. Ribbert schreibt in seinem Lehrbuch der allgemeinen Pathologie und der allgemeinen pathologischen Anatomie, daß der Knorpel selbst sehr wenig Regenerationsfähigkeit entfaltet. Das Perichondrium bildet den neuen

Knorpel durch Homogenisierung des faserigen Gewebes. Bei Knorpelcallus tritt die Heilung durch Vereinigung mit Perichondium, event. verknöcherndem Gewebe ein.

Ich gehe nun zu meinen eigenen Versuchen über. Ich benutzte ausschließlich das Kaninchenohr und experimentierte folgendermaßen. Nach Ausschneiden der Epidermis und Cutis entfernte ich durch Abschaben das Perichondrium in einem etwa linsengroßen Bezirk auf der einen Seite. Zur Härtung diente Zenkersche Lösung, zur Färbung Haemalaun und van Gieson. Die normale Knorpelgrundsubstanz wird blau; Perichondrium, Bindegewebe und pathologisch veränderter Knorpel sind rot gefärbt. Der Beschreibung der einzelnen Präparate schicke ich voraus, daß der durch Abkratzen des Perichondriums freigelegte Knorpel nekrotisch und ausgestoßen wird, und daß nun die so entstehende Lücke durch Regenerationsvorgänge wieder ausgefüllt wird. Ich beginne mit der Beschreibung der histologischen Vorgänge an dem Präparate des 5. Tages.

Der abgekratzte, von Haut und Perichondrium frei gemachte Teil des Knorpels zeigt keine nachweisbare Veränderung. An beiden Enden der Wunde bemerkt man eine teils gelblich, teils rötlich, teils dunkelschwärzlich gefärbte Masse, die aus zerfallener Epidermis, Gerinnungsprodukten und Leukocyten besteht. Unter dem verletzten Knorpelteile zeigen sich sehr reichlich eingewanderte Leukocyten. Die Perichondralstümpfe der Wundränder sind etwas verdickt und bei etwas stärkerer Vergrößerung bemerkt man zahlreiche vergrößerte Zellen in diesen Geweben. Der vom Perichondrium bloßgelegte Teil des Knorpels ist im großen und ganzen dünner als der normale, und er hat viel tieferen Farbenton als der gesunde. Die Knorpelzellen schrumpfen in ihren Kapseln und zwischen beiden entstehen unregelmäßige Lücken. Das Protoplasma ist getrübt und gelbbräunlich gefärbt, die Kernkonturen sind sehr undeutlich. Die Grundsubstanz zeigt getrübtes Aussehen, dagegen treten die elastischen Fasern ganz deutlich hervor. Die beiden Wundränder zeigen rote Färbung, während gesunde Teile blau gefärbt sind. Bei etwas stärkerer Vergrößerung bemerkt man in der ganz rot gefärbten Grundsubstanz netzartig durchkreuzte elastische Fasern und einzelne gut erhaltene Zellen.

Am 7. Tage:

Die vom Perichondrium freigemachte Knorpelpartie ist an beiden Seiten vom gesunden Knorpelteil durch eine schmale Lücke scharf getrennt, die mit reichlicher Menge von ausgewanderten Leukocyten und geronnenen Exsudaten ausgefüllt ist. Also hat hier eine Ablösung des Knorpels stattgefunden. Unterhalb des letzteren befindet sich auch die oben genannte Detritusmasse. Die Perichondralelemente der gesunden Seite wuchern in

die Wundlücke hinein. Der mittlere Teil des abgelösten Knorpels ist bläulich gefärbt, während seine beiden Enden intensiv rot aussehen. Die Knorpelzellen verkleinern sich innerhalb ihrer Knorpelkapseln und zeigen sehr unregelmäßig geschrumpfte Formen; an einigen Stellen sind die Knorpelzellen verschwunden und ihre Kapselräume sind ganz leer. In der dem Wundrande zunächst stehenden Partie ist die Grundsubstanz durch Säurefuchsin schwach rot gefärbt und in ihr sind die elastischen Fasern ganz deutlich nachweisbar. Die der Wunde zugekehrten Knorpelränder dieses roten Abschnittes zeigen nur geringe Veränderung. An einigen Stellen bemerkt man die von Knorpelkapseln frei gewordenen, nach dem umgebenden fibrösen Gewebe eingewanderten Knorpelzellen, deren Protoplasma ungefärbt und geschrumpft ist; die Kerne sind schwach bläulich gefärbt und mit scharfen Conturen und zahlreichen Kernkörperchen versehen. Die abgekratzten Enden des Perichondriums sind sehr stark gewuchert und intensiv rot gefärbt. Die spindelförmigen Perichondralzellen werden allmählich rundlich. Die Wucherung dieser Zellen ist am stärksten an der nach der Wunde zugekehrten Seite und sie vermindert sich allmählich nach der Peripherie zu.

Am 9. Tage:

Der lädierte Knorpelteil ist nach außen abgestoßen; da sind die Netzwerke der elastischen Fasern deutlich hervorgetreten. An den beiden, die Lücke begrenzenden Wundrändern wuchern die Perichondralelemente sehr stark und umschließen die Knorpelenden kolbig. Die beiden Knorpelränder bleiben ohne besondere Veränderung. Die Grundsubstanz der Knorpelenden ist rot gefärbt, während die der gesunden Partie bläulichen Farbenton zeigt. Die Lücke ist mit dreischichtigem Gewebe ausgefüllt Die erste oberflächliche Schicht ist gelbbräunlich gefärbt und besteht aus ausgewanderten Leukocyten, geronnenen Exsudaten und Detritusmassen. Die zweite mittlere ist neugebildetes Granulationsgewebe und liegt gerade unterhalb der ersten Schicht. Als dritte und tiefste Schicht bemerkt man eine von Perichondralelementen der unverletzten Seite ausgehende, mehr oder weniger längsverlaufende, faserige, rot gefärbte Masse.

Die beiden Präparate des 11. und 13. Tages zeigen so ähnliche histologische Bilder in allen Beziehungen, daß es unnötig ist, sie einzeln zu beschreiben. Am 11. Tage ist das nekrotisierte Knorpelstück noch vorhanden, und die elastischen Fasern zeigen sich sehr deutlich.

Am 13. Tage:

Das nekrotische Knorpelstückchen ist ausgestoßen. Die Grundsubstanz der beiden Knorpelränder färbt sich intensiv rot, und einer der beiden Knorpelränder ist zackig; bei etwas stärkerer Vergrößerung zeigt er faseriges Aussehen, die elastischen Fasern sind schwer darin zu unterscheiden, die Knorpelzellen sind wenig verändert. Einige kleine, abgesprengte Knorpelpartikelchen liegen frei in dem umgebenden neugebildeten Gewebe. In ihnen ist die Grundsubstanz auch rötlich gefärbt und leicht gefasert; da-

gegen sind die Zellen fast normal. Sie verhalten sich im großen und ganzen wie die der Knorpelenden.

Am 19. Tage:

Die beiden Perichondralenden sind stark verdickt. An den den Knorpelwundrändern zunächst stehenden Stellen bemerkt man Anhäufungen massenhafter, gedrängter, polymorpher Zellen mit bald spindelförmig, bald oval, bald rundlich gestalteten Kernen. Die Grenzen der einzelnen Zellen sind durch helle Conturen gekennzeichnet. Die rote Färbung der Knorpelränder ist wie vorher.

Am 21. Tage:

Die Oberfläche der Wunde ist teils mit neugebildeten Epithelien, teils mit geronnenen Exsudatmassen bedeckt. Unter diesen bemerkt man neugebildetes Granulationsgewebe. Die Perichondralelemente der verletzten und der gesunden Seite wuchern in die Wundlücke hinein, wo sie fibrilläres Gewebe bilden. Hier sind die Fasern bald unregelmäßig, bald bündelweise angeordnet; die Zellen sind verschiedentlich gestaltet. Die den beiden Knorpelrändern der Wunde zunächst liegenden Stellen sind von eigentümlich gebildeten schmalen Säumen umschlossen. Bei etwas stärkerer Vergrößerung kann man zwei differente Schichten unterscheiden. Die erste, schwach bläulich gefärbte liegt in nächster Nähe des Knorpelrandes. Hier sind die Zellen reichlich protoplasmahaltig und mit mehr oder weniger rundlichen, großen Kernen versehen. Eine oder mehrere Zellen sind jedesmal von einer Masse umschlossen, die etwas bläulicher gefärbt ist als die Zwischensubstanz. Von diesen Zellen wandeln sich viele zu wirklichen Knorpelzellen um. Die Grundsubstanz ist schwach bläulich tingiert und zeigt homogenes Aussehen; in ihr befinden sich keine neugebildeten elastischen Fasern. Die zweite, hellrot gefärbte Schicht liegt über der ersten bläulichen und geht nach der anderen Seite zu allmählich in das die Wundlücke ausfüllende fibröse Gewebe über. Hier sind die Zellen etwas kleiner als in der ersten Schicht und zeigen länglichrunde oder spindelförmige Formen; die Grundsubstanz ist fein faserig und rötlich tingiert. Das gesamte Bild zeigt sich als eine Vorstufe des neu entstehenden Knorpelgewebes, das durch die von dem Perichondrium ausgehenden Elemente gebildet wird. In den beiden der Wundlücke zugekehrten Knorpelenden sind die Grundsubstanz und die Knorpelkapseln rot gefärbt; in dieser Grundsubstanz sieht man die elastischen Fasern weniger deutlich, als in der gesunden.

Am 25. Tage:

Die Wundfläche ist mit neugebildeten Epithelien vollständig bedeckt, darunter zeigt sich das Granulationsgewebe. Das entfernte Perichondrium ist vollständig regeneriert und hat ungefähr normales Aussehen. In der Lücke zwischen beiden Schichten des Perichondriums bemerkt man zahlreiche große polymorphe Zellen mit großen, verschiedenartig gestalteten Kernen und wenig fibrillären Zwischensubstanzen. Alle diese Zellen stammen sicherlich aus dem Perichondrium. Die Anordnung der Zellen ist ganz unregel-

mäßig. Die in der Nähe der Knorpelränder der Wunde stehenden Perichondralelemente werden jetzt mehr knorpelig. Man bemerkt beginnende Homogenisierung der fibrillären Grundsubstanz, Vergrößerung der einzelnen Zellen und Entwicklung der circumscripten, schwach rötlich gefärbten Knorpelkapseln, welche die obengenannten Zellen umgeben. Die beiden Knorpelenden der Wundränder sind rot gefärbt wie vorher.

Am 27. Tage:

Man sieht vollständige Überhäutung der Epithelien auf der Wundfläche, knorpelige Umwandlung der Perichondralemente und Ausfüllung der Lücke mit neugebildetem Bindegewebe. Alle Befunde ergeben Bilder, die den vorigen sehr ähnlich sind. Bei etwas stärkerer Vergrößerung findet man eine bläuliche Färbung der Knorpelkapseln in der rötlich gefärbten Grundsubstanz, und hier sind die elastischen Fasern sehr deutlich nachzuweisen.

Am 29. Tage:

Vollständige Überhäutung der Epidermis wie vorher. Die Enden des abgekratzten Perichondriums treffen von beiden Seiten in der Mitte zusammen. Das die Wundlücke ausfüllende Gewebe wandelt sich teils vorknorpelig, teils knorpelig um. Im ersten Falle handelt es sich um feinfaserige, hellrot gefärbte Grundsubstanz mit mehr oder weniger spindelförmigen Zellen. Im zweiten Falle beginnt die Zwischensubstanz zu homogenisieren und sie ist bläulich gefärbt wie chondringebendes Gewebe; die Zellen sind groß und polymorph und von der umgebenden Grundsubstanz scharf konturiert. Die Beschaffenheit der Knorpelenden ist wie vorher.

Am 31. Tage:

An den den Knorpelstümpfen zunächstliegenden Stellen zeigen sich beiderseits teils fein fibrilläre, teils homogenisierte, mit verschieden gestalteten Zellen versehene Gewebe, die jetzt eine ziemlich lange Strecke ausfüllen und die Vorstufe des Knorpelgewebes zu sein scheinen. In den letzterwähnten Geweben ist noch eine Schicht von fibrösem Gewebe zurückgeblieben. Die Grundsubstanz der beiden Knorpelenden ist schwach rötlich gefärbt und mit deutlich nachweisbaren elastischen Fasern versehen. Hier zeigen die Knorpelkapseln bläuliche Farbe, wie in anderen gesunden Teilen.

Am 33. Tage:

Die beiden Knorpelstümpfe sind durch die aus dem Perichondrium stammende, reichlich dunkelpunktierte, bläuliche Masse vollständig vereinigt. Bei etwas stärkerer Vergrößerung findet man bläulich gefärbte, homogene Grundsubstanz, in der die elastischen Fasern noch nicht vorhanden sind; die Zellen sind noch nicht gut ausgebildet und etwas kleiner als in dem gesunden Teil. Die rote Färbung der alten Knorpelränder wie vorher.

Am 36. Tage:

Man bemerkt vollständige Ausfüllung der Wundlücke mit der neuge-

bildeten, zellreichen, blau gefärbten Masse wie vorher. Jetzt haben sich neue elastische Fasern in der eben erwähnten Masse entwickelt. Die rote Färbung der Grundsubstanz in dem Knorpelstumpf ist fast ganz verschwunden und nimmt die gleiche, bläuliche Farbe des gesunden Teils an.

Am 37.—100. Tage:

Man bemerkt im großen und ganzen dasselbe Entwicklungsbild des Knorpelkallus wie am 35. Tage. Im Knorpelkallus des 53-, 62- und 66tägigen Präparates zeigen sich rote Blutkörperchen enthaltene Gefäße, die im Entwicklungsstadium des Knorpelcallus mit dem Perichondralbindegewebe nach innen hineingewuchert sind.

Wie aus dem im Anfang dieser Arbeit gegebenen literatischen Überblick der wichtigen, geschichtlichen Entwicklung der Erforschung der Knorpelregeneration hervorgeht, haben mit geringer Ausnahme sämtliche Autoren die Ansicht, daß der Ersatz des Knorpeldefekts aus Perichondrium stammt, wenn auch die experimentellen Resultate nach Knorpelarten und Thierspecies einigermaßen verschieden sind. Redfern, Legros, Gudden, Schwalbe und Sieveking experimentierten an Ohrknorpeln. Redfern sah die aktive Beteiligung der Knorpelzellen an der Regeneration und Legros, und Gudden mit höchster Wahrscheinlichkeit ebenfalls. Gussenbauer, Schwalbe und Sieveking kamen zu dem Schlusse, daß an der Regeneration nur das Perichondrium teilnimmt.

Was die histologischen Vorgänge des Knorpelcallus anbetrifft, welche sich bei meinen Experimenten abspielen, so ist zunächst das nekrotische Abstoßen des lädierten Knorpelteils zu bemerken. In der 5. nnd 24. Stunde nach dem Versuche zeigt sich noch keine nachweisbare Veränderung im Knorpelgewebe; erst am 5. Tage tritt tiefe Verfärbung der lädierten Stelle und Schrumpfung der Knorpelzellen ein; die elastischen Fasern waren deutlich vorhanden. Die Grenzzone zwischen den verletzten und intakten Knorpeln zeigt eine hochgradige Auflockerung und beide verlieren sehr früh ihren Zusammenhang. Am 13. Tage ist schon das Knorpelstückchen ganz nach außen abgestoßen und nichts mehr zu sehen. Eine auffallende Erscheinnng ist die veränderte Tinktionsfähigkeit der der Wundlücke zunächst liegenden Knorpelränder. In der 5. Stunde nach dem Experiment zeigt sich nur eine sehr geringe Veränderung der Tinktionsfähigkeit; aber am 5. Tage

ist sie sehr deutlich nachzuweisen. Hier ist die Grundsubstanz ziemlich intensiv rot mit Säurefuchsin tingiert, gerade wie das Perichondrium, dagegen sind die Knorpelzellen und deren Kerne äußerst wenig verändert. Die Knorpelkapsel, die im Anfangsstadium wie die Grundsubtanz rötlich gefärbt ist, nimmt vom 21. Tage an allmählich bläuliche Tinktion an. Die rote Farbe der Grundsubstanz geht allmählich in die bläuliche Farbe des benachbarten, intakten Knorpelgewebes über, sodaß die beiden kaum zu unterscheiden sind. Trotz dieser eigentümlichen Farbenreaktion der Grundsubstanz der Knorpelenden verändert sich die Beschaffenheit der Knorpelzellen und deren Kerne sehr wenig. Die Lücke zwischen beiden Wundrändern ist im Anfange mit Exsudatsmasse ausgefüllt. Am 9. und 11. Tage zeigt sich starke pinselförmige Proliferation der verletzten Perichondralenden, und gleichzeitig wuchert das Perichondrium der gesunden Seite in die Wundspalte hinein. Die histologische Veränderung des Perichondriums ist sehr bemerkenswert. Am 21. Tage zeigt sich bedeutende Zunahme der Perichondralzellen, die Zwischensubstanz vermehrt sich allmählich. Untersucht man diese perichondralen Wucherungen im weiteren Entwickelungsstadiums, so sieht man, daß eine reichliche Anzahl von länglichen, mehr oder weniger spindelförmigen, mit vielen chromatinreichen Kernen versehenen Zellen dieses Gewebe massenhaft ausfüllt. Später bemerkt man in dem oben beschriebenen Gewebe mehr rundliche, den normalen Knorpelzellen sehr ähnlich gestaltete Zellen, deren Peripherien von anfangs hell, später bläulich gefärbten, schmalen, homogenen Säumen umschlossen sind. Sie sind zweifellos die Anfänge der Knorpelkapseln. Diese Gewebeveränderung ist schon am 23. Tage deutlich erkennbar. Die Umwandlung des Perichondrium zum Knorpel beginnt zuerst in dem den Knorpelrändern nahestehenden Gewebe. Dieses umgiebt die beiderseitigen Knorpelenden anfangs in kolbiger Form nnd wächst später nach der Mitte der Wundlücke hinein. Die oberflächliche, dem subcutanen Gewebe zunächst liegende Schicht der beiden Perichondralstümpfe verlängert sich in mehr oder weniger gerader Richtung. Am 29. Tage vereinigen sich beide und sind vom Perichondrium der gesunden

Seite kaum zu unterscheiden. Jetzt ist die Wundlücke an der linken Seite durch das alte Perichondrium und an der anderen durch neugebildetes vollständig umschlossen. Da die Neubildung nicht überall gleichzeitig vor sich geht, zeigt das neugebildete Gewebe teils faseriges, teils homogenes Aussehen. Am 43. Tage zeigen sich in der homogenisierten Substanz reichliche, durch Säurefuchsin tief rot gefärbte, feinfaserige, elastische Netzwerke und ausgebildete Knorpelzellen. Am 70. Tage haben die verletzten Knorpelränder vollständig normales Aussehen und die früher geschilderte Tinktionsveränderung verschwindet ganz. Wenn man die Veränderung des Färbungsvermögens des nekrotischen Teils mit jeder der Knorpelenden der Wundränder vergleicht, wie ich sie oben in den Untersuchungsprotokollen beschrieben habe, so ist es ganz klar, daß sich die beiden nach ihren histologischen Befunden sehr ähnlich verhalten. Nach dieser Tatsache ist es höchst wahrscheinlich, daß die Tinktionsveränderung der Knorpelenden in den Wundrändern von dem mangelhaften Stoffwechsel kommt. Am 76. Tage ist die Wunde mit dem Knorpelcallus ausgefüllt, mit Ausnahme der kleinen, spaltförmigen, schmalen Lücke, deren Inhalt im Übergangsstadium zum Knorpelgewebe zu sein scheint. An einigen Präparaten bemerkt man ganz blasse, ungefärbte, unregelmäßig gestaltete, alte Knorpelzellen, die teils noch mit den Knorpelrändern in Verbindung stehen, teils in dem benachbarten fibrillären Gewebe sich zeigen. Die letzterwähnten Zellen scheinen an der Regeneration des Knorpelgewebes keinen Anteil zu haben. Im Gegensatz zu vielen Autoren konnte ich keine Teilungsformen und keine Vermehrung der Knorpelzellen an den Knorpelrändern finden; wenn man die Zahl der Knorpelzellen an diesen Stellen mit der der Knorpelzellen an dem etwas entfernteren, intakten Knorpelteil vergleicht, ist nichts auffallendes zu bemerken. Ich möchte hier noch einige Worte über die Struktur des Knorpelgewebes sagen. Nach Aeby, Henle, Reichert u. A. haben die Knorpelzellen keine besonderen Membranen (Knorpelkapseln). Heidenhain, Fürstenberg, M. Schultze, Remak u. A. berichten, daß es keine echte Zwischensubstanz im Knorpelgewebe giebt, sondern sie

nur aus miteinander verschmolzenen Knorpelkapseln besteht. Die dritte Anffassung von Gegenbauer, Kölliker u. A. betrachtet die Knorpelkapseln und Zwischensubtanz als eine von den Protoblasten (Zellprotoplasma) abgesonderte Masse. Die letzten Autoren geben keine besondere, innige Beziehung zwischen Knorpelkapseln und Zellprotoplasma an. Bei meinen Präparaten bemerkte ich, daß die neugebildeten, knorpelig umgewandelten Zellen anfangs von hellen, farblosen Massen umschlossen sind. Die Konturen der Protoblasten gegen ihre Umgebung treten immer deutlich hervor. Im etwas späteren Entwickelungsstadium zeigen sich in ihren Umgebungen schwachbläuliche Ringe, welche sich excentrisch vermehren und allmählich in die Zwischensubstanz übergeben. Nach diesem Befunde ist es richtig, die Knorpelkapsel als ein Produkt, das der Zwischensubstanz histochemisch gleich reagiert, zu betrachten. Die Perichondralfasern spalten sich anfangs büschelförmig und verschwinden später vollständig, während sich die homogene Masse vermehrt. Über die Genese der letzterwähnten Substanz bin ich mir nicht ganz klar. Es scheint mir, daß diese nicht nur aus den Abänderungsprodukten der Protoblasten stammt, sondern auch durch Umwandlung der Perichondralfasern entsteht. Über die Entwickelung der elastischen Fasern sind die Ansichten geteilt. Nach Gerber und Henle bestehen die elastischen Fasern aus verlängerten Kernen. Donders und Virchow nehmen an, daß sie sich durch Anwachsen und Vereinigung der Bindegewebskörperchen bilden. Später bestätigten Kölliker, Müller, Henle und Reichert, daß die elastischen Fasern nicht aus Zellen hervorgehen. Nach meiner Beobachtung wandelt sich erst fibröses Perichondralgewebe in homogenes um, und dann findet die Entwickelung der elastischen Fasern statt. Am 35. Tage des Versuches bemerkte ich das erste Vorkommen der elastischen Netzwerke. Während die homogene Grundsubstanz sich vermehrt und die Bindegewebsfasern verschwinden, nehmen die Zellen die Gestalt der eigentlichen Knorpelzellen an; dann entwickeln sich bald in der Grundsubstanz feine, sich netzförmig durchkreuzende, tief rot gefärbte Fasern. Sie sind zweifelsohne die ersten Anfänge der elastischen Fasern in der Grundsubstanz. Alle elastischen

Fasern sind anfangs ganz fein fibrillär, dann werden sie allmählich dicker.

Aus dem oben beschriebenen Befunde ist es wohl bewiesen, daß die elastischen Fasern durch eine histochemische Umwandlung chondringebender Grundsubstanz entstehen. Über den chemischen Charakter des Knorpelgewebes möchte ich noch etwas hinzufügen. Es scheint mir sicher, daß Protoblasten und Grundsubstanz nicht aus identischen Bestandteilen bestehen. Durch die oben erwähnte Doppelfärbung sind die Protoblasten hellrot und die Grundsubstanz blau gefärbt. Im Anfangsstadium der Knorpelentwickelung kann man einzelne Knorpelkapseln von der umgebenden Zwischensubstanz nur schwer unterscheiden, da beide den gleichen Farbenton zeigen. Später färben sich die ersteren etwas bläulicher als die letztere. Wegen der Gleichheit des histochemischen Verhaltens der Grundsubstanz und der Knorpelkapsel scheinen mir dieselben von identischer Natur zu sein. Aus den beschriebenen mikroskopischem Befunden ziehe ich folgenden Schluß: Der Knorpel zeigt keine Regenerationsfähigkeit und in allen Fällen von traumatischen Substanzverlusten geht die Neubildung des Knorpelcallus vom Perichondrium aus, das die einzige Matrix bei der Wiedererzeugung des Knorpelgewebes ist.

Literatur.

1. Ecker: Archiv f. physiol. Heilkunde. II, H. 1, 1843.
2. Goodsir: Anatomical und pathological Observations Edinburgh 1845.
3. Redfern: On the healing of wounds in the articular Cartilages. Monthly Journal of medical science. Vol. X, 185°, 214, Vol. XIII. 1851, 201.
4. Paget: Lectures on surgical pathology 1853. Vol. I, 262, Lecture XII. Healing on injuries in various tissues.
5. Reitz: Untersuchungen über die künstlich erzeugte croupöse Entzündung der Luftröhre. Sitzungsberichte der Mathematisch-naturwissenschaftlichen Klasse der kaiserlichen Akademie der Wissenschaften zu Wien. LV. Bd., II. Abt., Jahrg. 1867, S. 501.
6. Klopsch: Über die Brüche der Rippenknorpel und ihre Heilung. Zeitschrift für klinische Medizin, herausgegeben von Dr. Friedrich Günsburg, VII. Jahrg.
7. Boehm: Beiträge zur normalen und pathologischen Anatomie der Gelenke. Inaug.-Diss. Würzburg 1868.

8. Kremiansky: Wiener mediz. Wochenschrift 1868, NN. 1—6. Experimentelle Untersuchungen über die Entstehung und Umwandlung der histologischen Entzündungsprodukte.
9. Archangelsky: Centralblatt für die medizinische Wissenschaften 1868, Über die Regeneration des hyalinen Knorpels.
10. Legros: Année 1869 Gazette Médicale de Paris No. 6. — 6 Février. Société de Biologie, comptes rendus des Séances 1. — Physiologie expérimentale. Cicatrisation des cartilages; régénérations animales.
11. Zopp: Über Entzündung im Knorpelgewebe. Inaug.-Diss. Königsberg 1869.
12. Gudden: Dieses Archiv. Bd. 5, S. 457, 1870. Über den mikroskopischen Befund im traumatisch gesprengten Ohrknorpel.
13. Barth: Centralblatt für die medizinischen Wissenschaften 1869, No. 4, 625. Über die Regeneration des hyalinen Knorpels.
14. Gussenbauer: Archiv für klinische Chirurgie. Bd. 12, 1871. Über die Heilung per primam intentionem 791.
15. Ewetzky, Untersuchungen aus dem pathologischen Institut in Zürich, herausgegeben von C. J. Eberth 1875. Entzündungsversuche am Knorpel.
16. Genzmer: Archiv für pathologische Anatomie und Physologie und für klinische Medizin. Bd. 67, 1876. Über die Reaktion des hyalinen Knorpels auf Entzündungsreize und die Vernarbung von Knorpelwunden nebst einigen Bemerkungen zur Histologie des hyalinen Knorpels.
17. Schwalbe: Sitzungsberichte der Jenaischen Gesellschaft für Medizin und Naturwissenschaft für das Jahr 1878. LXIII.
18. Tizzoni: Archiv per le scienze mediche. T. II, 1878, P. 28.
19. Gies: Archiv für klinische Chirurgie. Bd. 26, 1881, 848. Über Heilung von Knorpelwunden.
20. Kölliker: Gewebslehre I. 1889, 107—115.
21. Sieveking: Morpholog. Arbeiten, herausgegeben von Dr. G. Schwalbe. Bd. 1, 1892, 121. Beiträge zur Kenntnis des Wachstums und der Regeneration des Knorpels nach Beobachtungen am Kaninchen- und Mäuseohr.
22. Ghillini: Archiv für klinische Chirurgie. 46, 1893, 845. Experimentelle Untersuchungen über die mechanische Reizung des Epiphysenknorpels.
23. Solger: Archiv für mikroskopische Anatomie, herausgegeben von O. Hertwig in Berlin 1893. Bd. 42, P. 648. Über Rückbildungserscheinungen im Gewebe des hyalinen Knorpels.
24. Marchand: Deutsche Chirurgie, Lieferung 16, 1901, Wundheilung.
25. Ribbert: Lehrbuch der allgemeinen Pathologie und pathologischen Anatomie. 1901.

IV.

Über vitale und supravitale Granulafärbungen bei Ätzkeratitis.

Von

Dr. Hermann Marx.

Assistenten am Pathologischen Institut zu Heidelberg.

Die Vorteile, welche die „Vitale Färbung“ bietet, haben es bewirkt, daß in den letzten Jahren eine große Reihe von Untersuchungen mit derselben vorgenommen wurden. Die früheren Untersuchungen über den Bau des Protoplasmas waren meist mit komplizierten Fixierungs- und Härtungsverfahren verbunden. Bei diesen besteht die Gefahr, daß sie Veränderungen des Protoplasmas zur Folge haben und daß so Kunstprodukte als normale Strukturbestandteile angesehen werden können. Fischer[1]) hat besonders hierauf aufmerksam gemacht und die durch die Reagentien hervorgerufenen Schädigungen genauer geprüft. Es gelang ihm, künstliche Granula und feine Gerinnsel von Gerüststruktur durch Behandlung verschiedener Eiweißlösungen mit den gebräuchlichsten Fixierungsmitteln hervorzubringen. — Diese Erfahrungen haben dazu beigetragen, die vitale Untersuchungsmethode, bei der ja derartige Veränderungen des Untersuchungsobjektes ausgeschlossen sind, in größerem Maßstabe für die Erforschung des Zellprotoplasmas zu verwerten. So sind wohl alle Gewebe des tierischen Körpers nach der vitalen Methode untersucht worden und in allen konnten auf diese Weise Granula nachgewiesen werden. Dieselben befinden sich stets im Protoplasma wie im Zellkern. Worauf diese Erscheinung beruht, ist noch unbekannt. Nach Fischel, dem wir eingehende „Untersuchungen über vitale Färbung“[2]) verdanken, beruht dieser Unterschied vielleicht auf chemischen Differenzen von Kern und Protoplasma. „Welcher Natur dieselben aber sind, vermögen wir heute nicht anzugeben.“ — Ebenso ist die Frage, auf welche Weise die lebende

[1]) Zur Kritik der Fixierungsmethoden u. d. Granula. Anatomischer Anzeiger Bd. IX, 1894.

[2]) Anatomische Hefte 52/53.

Zelle den Farbstoff aufnimmt, noch nicht gelöst. Ob physikalische oder chemische Vorgänge die Hauptrolle spielen, ist nicht bekannt. Wohl sicher wird der Farbstoff auf dem Wege der Diffusion aufgenommen, doch wissen wir Genaues darüber nicht. Von Interesse sind die Angaben Overtons[1]), der sich in zwei Arbeiten ausführlich mit diesen Fragen beschäftigt und nachweisen konnte, daß ein weitgehender Parallelismus zwischen der Schnelligkeit der Aufnahme der Farbstoffe durch die lebende Zelle und der Leichtigkeit, mit welcher diese Farbstoffe in Lösungen von Cholesterin und Lecithin aufgelöst werden, besteht. Da diese beiden Stoffe tatsächlich in allen lebenden Zellen vorzukommen scheinen, ist es wahrscheinlich, „daß die osmotischen Eigenschaften der lebenden Zelle einer Imprägnierung der Plasmahäute durch Cholesterin und Lecithin und dem auswählenden Lösungsvermögen dieser beiden Körper für verschiedene Verbindungen zu verdanken sind."

Die bis jetzt vorgenommenen Untersuchungen mit der vitalen Methode betreffen stets die normalen Gewebe, in denen es, wie ich schon erwähnt habe, stets gelungen ist, Granula nachzuweisen. Von großem Interesse wäre nun die Frage, inwiefern bei bestimmten pathologischen Vorgängen Veränderungen der Granula festgestellt werden können. Diese Frage ist wichtig einmal für die Pathologie, dann aber auch für die normale Histologie; denn sollte es gelingen, bei bestimmten krankhaften Vorgängen bestimmte Granulaveränderungen nachzuweisen, so wäre dies wohl ein Beweis dafür, daß wir es bei den Granula nicht mit unwichtigen Elementen, Stoffwechselprodukten oder ähnlichem zu tun haben, sondern mit wichtigen Strukturbestandteilen, die an dem Leben der Zelle innig Anteil nehmen. Die Ergebnisse sind bis jetzt auf diesem Gebiete noch sehr spärliche, und die Literatur weist nur wenige Arbeiten auf, die sich mit der Frage beschäftigen. Bei keiner derselben wurde die vitale Untersuchungsmethode angewendet.

Die Granulauntersuchungen pathologischer Neubildungen kommen hier weniger in Betracht, doch ist es immerhin von großem Interesse, zu untersuchen, ob sich die Neubildungen bezüglich ihres Protoplasmabaues von

[1]) Studien über die Aufnahme der Anilinfarben durch die lebende Zelle. Pringheims Jahrbuch f. wissenschaftl. Botanik. Bd. 34. 1899,

dem Mutterboden unterscheiden. Diesbezügliche Untersuchungen wurden von Lubarsch[1]) angestellt; dieser konnte nachweisen, daß die Zellgranulationen der Karzinome dieselben sind, wie die der Mutterepithelien. Auch bei Hypernephromen, die er nach der Altmannschen Methode behandelte, zeigten sich dieselben Verhältnisse der Granula, wie in den Nebennierenzellen. — Weiter hat Raum[2]) eine Anzahl Tumoren nach Altmann untersucht. In Karzinomen fand er fuchsinophile Granula, die ungleich groß, oft gruppenweise und in Ketten gelagert sind, In einem Adenosarkom waren die Granula ähnlich geordnet, nur etwas größer, ebenso wie in Sarkomen, wo sie besonders deutlich zu Ketten geordnet waren. — Klein[3]) beschreibt in einer Arbeit, in der er die Identität der Russelschen Körperchen in Karzinomen mit durch Fettassimilation vergrößerten Altmannschen Granula nachzuweisen sucht, die Anordnung der Granula in tuberkulösen Riesenzellen. Nach Altmann fand er die „peripherische protoplasmatische Region in einzelnen mehr, in anderen weniger mit 0,5 μ großen, gleichmäßig geformten Granulas erfüllt." Diese entsprachen den Russelschen Körperchen. Außerdem fanden sich „normale" Granula, vielleicht ist der zentrale Teil mancher Riesenzellen frei von ihnen, während sie nach der Peripherie zunehmen.

Wichtiger als diese Untersuchungen neugebildeter pathologischer Zellen sind für uns die Untersuchungen über die Granulaverhältnisse pathologisch veränderter Zellen. Auch hier weist die Literatur nur wenige Arbeiten auf.

Israel[4]) untersuchte die Veränderungen der durch temporäre Blutsperre nekrotisierten Nierenepithelien. In der normalen Niere fand er in der Rindensubstanz die nach Altmann gefärbten Granula deutlich in Reihen — entsprechend den Stäbchen von Heidenhain — geordnet. In der inneren Zone sind die Körner sehr spärlich und die reihenweise Anordnung ist verwischt. Vielfach finden sich an Stelle der Körner kleine Stäbchen und kurze Fäden. Bei der Untersuchung des künstlich anämisierten Nierenparenchyms fand Israel sogleich nach Lösung der Blutsperre keine Veränderungen der Epithelien. Nach 24 Stunden fehlten in großer Ausdehnung die Kerne an den Objekten, die in Alkohol oder Sublimat fixiert waren. Nach Altmanns Methode verschwinden die Nucleoli, die Kerne selbst sind bedeutend verkleinert, ebenso wie auch die Epithelien selbst. „Die reihenweise Anordnung der Granulationen ist schon frühzeitig verwischt und dafür eine gleichmäßige dichte Aneinanderlagerung derselben bemerkbar, welche von der regelmäßigen Anordnung in der

[1]) Beiträge zur Hist. der von Nebennierenkeimen ausgehenden Geschwülste. Dieses Arch. Bd. 111 und 135.

[2]) Über granuläre Einschlüsse in Geschwülsten, Archiv für mik. Anatomie. 39.

[3]) Über die Beziehung der Russelschen Fuchsinkörperchen zu den Altmannschen Zellgranula. Zieglers Beiträge zur pathologischen Anatomie. Bd. 21.

[4]) Die anämische Nekrose der Nierenepithelien. Dieses Arch. 123. Bd.

Norm weit abweicht." Im weiteren Verlauf verschwinden die Granula allmählich, doch selbst nach sechs Tagen sind sie noch in großer Menge vorhanden. Häufig tritt Verkalkung der abgestorbenen Epithelzellen ein, wodurch die Granulafärbung erschwert wird, weiter findet sich Fibrin, was für uns nicht von Bedeutung ist. — In einigen frischen Fällen von Nekrose (24—48 St. nach Lösung der Blutsperre) ist die Größe der Granula auffallend. Es fanden sich hier die Granula an der Zellbasis zusammengedrängt, während der an das Lumen stoßende Teil der Zelle freibleibt. „Die Granula der Zelle überschreiten das gewöhnliche Maß um soviel, daß man im mikroskopischen Sinne von kleinen Tropfen reden kann," Die Körner erinnern durch ihre vollkommene Rundung und ihre bei den verschiedenen Zuständen in bedeutendem Maße wechselnde Größe so sehr an flüssige Massen, daß Israel die Frage für naheliegend hält, „ob die in der festen Grundsubstanz eingeschlossenen Körner nicht überhaupt flüssigen Aggregatzustand besitzen, ähnlich dem Fett und dem Nervenmark."

Schilling[1]) untersuchte „das Verhalten der Altmannschen Granula bei trüber Schwellnng". Er suchte experimentell durch Unterbinden einer Nierenvene in der anderen intakten Niere trübe Schwellung zu erzeugen. Dies war, wie er angibt, nach 24 Stunden erreicht. Schilling schließt hieraus, daß die trübe Schwellung das Vorstadium der kompensatorischen Hypertrophie ist. Wichtiger sind für uns seine Angaben über das Verhalten der Granula. Er teilt die Resultate einer Versuchsreihe mit, in der er Kaninchen 1-, 2-, 3- und 4 × 24 St. nach dem erwähnten Eingriff tötete. In der normalen Niere findet er dreierlei Arten von Harnkanälchen, erstens solche mit einer großen Menge dichtgedrängter, intensiv rot gefärbter Körnchen und stäbchenförmige Gebilde, zweitens solche mit wesentlich geringerer Anzahl färbbarer Elemente, drittens solche mit meist nur spärlich in das helle Protoplasma eingestreuten Granula. Eins und zwei gehören den Harnkanälchen II. Ordnung an, drei den Tubuli contorti I. Ordnung. Nach 24 St. konnte er nur eine „Herabsetzung der Färbbarkeit, sowie eine Verminderung der Zahl der Granula" nachweisen in den Zellen sub 2. Was die Stäbchen betrifft, die sich in der Niere sehr häufig in eine Reihe von Körnchen bei starker Vergrößerung zerlegen. so ist hier eine Zerstörung der reihenförmigen Anordnung feststellbar. Eine Größenveränderung der Granula ist nicht auffallend. Die Granula der Kanälchen sub 1 zeigen nach 24 Stunden noch keine wesentliche Veränderung. Wohl ist dies nach 48 Stunden der Fall: Die mehr basal liegenden Granula haben an Färbbarkeit abgenommen und sich an Zahl vermindert, die zentralen erscheinen intensiver rot und die Größe vieler ist auffallend. In der Intergranularsubstanz treten kleine, scharf umgrenzte Lücken auf. Bei der Zelle 2 ist die Herabsetzung der Zahl und Färbbarkeit noch fortgeschritten, Nach 3 × 24 St. sind hier die Granula fast verschwunden, die Zahl der

[1]) Das Verhalten der Altmannschen Granula bei der trüben Schwellung. Dieses Arch. 135.

hellen Lücken hat sich vermehrt. Ebenso findet man nach 4 × 24 St. noch einen geringen Fortschritt des Prozesses. Das wesentliche Resultat der Schillingschen Versuche ist also das, daß — während die Harnkanälchen I. Ordnung von den Veränderungen freibleiben — in der II. Ordnung „eine Herabsetzung der Färbbarkeit, eine Auflösung der normal reihenförmigen Anordnung und eine Verminderung der Zahl der Granula stattfindet." Die Eiweißkörperchen der trüben Schwellung sind nach Sch. mit den Altmannschen Granula nicht identisch, „im Gegenteil: mit dem Verschwinden der ersteren geht das Verschwinden der letzteren Hand in Hand".

Schmaus und Böhm[1]) erwähnen am Schlusse einer Arbeit über Phosphorleber, daß sie entgegen den Befunden Schillings eine deutliche Abnahme der Altmannschen Granula bei ihren Fällen von trüber Schwellung nicht dachweisen konnten.

Lukjanow[2]) glaubt, daß das Wesen der trüben Schwellung in einer Vermehrung der Altmannschen Granula bestehe. Die Vermehrung soll zustande kommen durch Teilung der normalen, oder aber durch Zerfall von aus dem Kern in den Zelleib ausgewanderten Strukturelementen.

Burmeister[3]) untersuchte das Verhalten der Nierengranula bei experimentell erzeugter toxischer Nephritis. Nach zehn Stunden findet er nur geringe Unterschiede gegenüber den normalen Bildern, doch trifft man hier schon „eine Umlagerung der Granula durch Anhäufung am freien Zellrande und Spärlicherwerden am Fuße derselben, weiter eine Auflösung der stäbchenförmigen Anordnung der Granula in der Nierenrinde und endlich eine deutliche Vergrößerung der Zellgranula. Bei längerer Dauer wurden die Veränderungen mannigfaltiger. Nach 20 Stunden lagen die Granula an der Basis angehäuft, oder auch am freien Rand. Hierbei fand B. stets im Lumen der Harnkanälchen oder in Cylindern Granula, die wohl von den absterbenden Zellen ausgestoßen waren oder passiv durch eine Art Protoplasmaströmung herausgeschwemmt, Schließlich findet man zahlreiche Kanälchen, die keine Granula mehr enthalten.

Galeotti[4]) hat in einer sehr eingehenden Arbeit „Über die Granulationen in den Zellen" Untersuchungen über die Granulaverhältnisse in ruhenden Zellen. in solchen, die in physiologischer Tätigkeit sich befinden und endlich an Zellen, die pathologisch verändert sind, angestellt. Die letzteren Untersuchungen kommen für uns hauptsächlich in Betracht. Vorausschicken will ich, daß G. Anhänger der Koellikerschen resp. Naegelischen Protoplasmatheorie ist. „In dem Protoplasma kann man

[1]) Über einige Befunde in der Leber bei experimenteller Phosphorvergiftung und Strukturbilder von Leberzellen. Dieses Arch. 152.
[2]) Grundzüge einer allgem. Pathologie der Zelle.
[3]) Beiträge zur Histogenese der akuten Nierenentzündung. Dieses Archiv. 137.
[4]) Über die Granulationen in den Zellen. Internat. Monatsschr. für Anatomie und Physiologie. Bd. 12.

mit den heutigen Untersuchungsmethoden keinen typischen Bau erkennen, es erscheint völlig homogen." Zur Untersuchung über trübe Schwellung verwandte er die Organe von Spelerpes, die er mit verschiedenen toxischen Substanzen vergiftet oder mit Hydrophilus fuscus infiziert hatte. Ich will nur seinen Befund bei der akuten trüben Schwellung der Niere hier mitteilen. Er fand die Zellen der Canaliculi contorti stark vergrößert, in ihnen finden sich keine Vakuolen, „alle fuchsinophilen Körnchen, an denen die Epithelien der Kanälchen so reich sind, sind ganz verschwunden und an ihrer Stelle sieht man hier und da im Protoplasma zerstreut einige gleichförmige runde Körnchen." Der Kern zeigt verschiedene Veränderungen, In den Stäbchenepithelien ist dasselbe Bild, „aber die Anordnung der Stäbchen nimmt man nicht mehr wahr", sie bilden eine homogene Masse. Bei Vergiftungen geringer Intensität sind noch Stäbchen unterscheidbar, auch noch einige fuchsinophile Körnchen sind vorhanden. Bei lange dauernder Vergiftung ist das Cytoplasma dicht durchsetzt mit Körnchen von ungefähr gleicher Größe. Beim Stäbchenepithel sind an Stelle der Stäbchen pathologische Körnchen getreten. Was den Ursprung dieser „pathologischen Körnchen" betrifft, die nach Galeotti „ihrem Wesen nach sehr verschieden von denen, die man in normalen Zellen trifft", sind, so bilden sie sich aus dem Protoplasma, nicht aus dem Kern, sie entstehen vielleicht, — wenn man die Naegelische Protoplasmatheorie als richtig anerkennt —, aus einigen Micellen, die dann, wie fast alle abgestorbenen Stoffe, Körnchengestalt annehmen.

Eine ausführliche Arbeit über die Granulaverhältnisse bei der trüben Schwellung ist kürzlich von Landsteiner[1]) erschienen, Er untersucht zunächst die normale Niere (Eisenhämatoxylinfärbung). In bezug auf die Stäbchenstruktur schreibt er: „ . . , Die Stäbchen sind meist nicht gleichmäßig dick und zeigen stellenweise Unterbrechungen. Eine eigentliche Zusammensetzung aus runden Körnern ist aber nicht nachweisbar, vielmehr sieht man an vielen Stellen fast gleichmäßig dicke Stäbchenanteile." Hier muß ich bemerken, daß die Figur 1, auf welche Landsteiner hinweist, eine deutliche Zusammensetzung der Stäbchen aus einzelnen Körnern zeigt. Außer diesen streptokokkenartig aneinandergereihten Granula zeigt die Abbildung auch einzelne isoliert im Zelleib liegend. — Auch nach anderen Methoden untersuchte L. die normale Niere und kommt betreffs des Baues des Nierenprotoplasmas zu der Ansicht, daß richtige Stäbchenstruktur vorhanden ist, er glaubt nicht, daß die sogen. Stäbchen „in nicht gefärbte, fädige Elemente eingelagerte, tingible Körner sind." Figur 1 unterstützt, wie gesagt, diese Ansicht wenig. Bei der Untersuchung pathologischer Nieren fand Landsteiner als wesentlichen Befund die Veränderung der Stäbchen; so ist bei einem Falle von Puerperalsepsis „die Stäbchenzeichnung matt, die Stäbchen zumeist in Körner von ungleichmäßiger Größe, Form und Tinktur zerfallen", auch bei einer anderen Nephritis erscheinen die Stäbchen in mehr oder weniger gut gereihte

[1]) Über trübe Schwellung. Zieglers Beiträge Bd. 33.

krümelige Körnchen zerfallen. Als charakteristischen Unterschied zwischen normaler und pathologischer Körnung sieht L. hauptsächlich die unregelmäßige Anordnung der Körner bei der letzteren an, Größenunterschiede sind seiner Meinung nach wenig von Bedeutung, da auch normalerweise eigentümlich große nnd sehr feine Körnungen vorkamen. Vielleicht ist es möglich, daß zu diesen Produkten der Destruktion bei der trüben Schwellung auch noch ein anderer sich neubildender körniger Bestandteil hinzukommt. Weiter sah L. noch dunkle Tropfen auftreten, die er mit der Cylinderbildung in Zusammenhang bringt, worauf ich nicht näher eingehen kann.

Die Veränderungen der getrübten Leberzellen fand Landsteiner ähnlich denen der Niere. In betreff des Baues der normalen Mäuseleberzelle gibt er an, daß im Protoplasma fädige Gebilde sich finden. „Stellenweise können die Fädchen leicht verdickt, stärker tingiert oder unterbrochen sein, doch ist nirgends das Bild einer Zusammensetzung aus Granula deutlich," Auch hier muß ich hervorheben, daß die Abbildung (Fig. 13), die diese Verhältnisse wiedergebcn soll, im Gegensatz zu dem Text eine sehr deutliche Zusammensetzung der „Fäden" aus Granula zeigt! Die pathologische Veränderung bei der Trübung besteht auch hier in einer „Destruktion der färbbaren Protoplasmasubstanz mit Verlust der leichten Färbbarkeit und verbunden mit dem Erscheinen einer Körnung des Zellleibes". Beim Darmepithel, daß normal nach L. Stäbchen enthält, die „bei genauer Betrachtung etwas unebene, wie angenagte Begrenzungen erkennen lassen, doch ist eine gleichmäßige Körnung nicht wahrzunehmen", (Fig. 16 zeigt einige aus Granulareihen bestehende „Stäbchen"), ist die pathologische Degeneration ähnlich der der Nieren- und Leberzellen; „Es handelt sich hauptsächlihh um eine Destruktion der filaren Substanz und das Entstehen einer blaß färbbaren Körnung".

Landsteiner ist der Ansicht, daß die Resultate der Untersuchungen über die parenchymatöse Degeneration dafür sprechen, daß die filaren und granularen Elemente als den vitalen Prozessen als Substrat dienende Teile eher angesehen werden müssen, als daß man sie für „Einlagerungen von geringer Bedeutung für die Zellleistung oder überhaupt am Stoffwechsel beteiligte Bildungen" halten darf.

Endlich sei noch eine Arbeit Schnaudigels[1]) erwähnt, der bei experimenteller Keratitis auf eosinophile Granula untersuchte. Alle Wanderzellen enthielten dieselben, sowohl die runden Formen, als auch die zu Spindel- und Spießformen ausgezogenen Gebilde. Sch. schließt daraus, daß die Wanderzellen sich als Leukocyten dokumentieren und weist die Grawitzsche Schlummerzellenlehre zurück.

Alle die Untersuchungen über Granulaverhältnisse bei pathologischen Vorgängen, die ich. — ohne den Anspruch auf Voll-

[1]) Die Immigrationstheorie und die Lehre von den Schlummerzellen. Graefes Archiv 47.

ständigkeit zu erheben —, aus der Literatur im vorhergehenden zusammengestellt habe, wurden mit den Fixierungsmethoden nach Altmann und ähnl. vorgenommen. Wenn auch die Strukturen, die nachgewiesen wurden, nicht als direkte Kunstprodukte infolge der Methode angesehen werden können, wie Landsteiner auch ausführlicher ausführt, so ist doch der Wert dieser Untersuchungen etwas beeinträchtigt und sind offenbar vitale Untersuchungen, die frei von diesem Fehler sind von großem Interesse. Vitale Färbungen bei pathologischen Verhältnissen sind aber bis jetzt überhaupt noch nicht vorgenommen worden, wenigstens konnte ich in der Literatur keine Bemerkungen hierüber finden. So scheint es wohl gerechtfertigt, wenn ich im folgenden die Resultate von Untersuchungen mitteile, bei denen die Granulaverhältnisse bei einem pathologischen Vorgange nach der vitalen Methode untersucht wurden.

Als Untersuchungsobjekt wurde das klassiche Objekt für Entzündungsstudien, die Cornea genommen, und zwar die des Frosches, die sich durch ihre Dünne sehr zu solchen Versuchen eignet.

Zunächst ist natürlich festzustellen, wie sich in der normalen Cornea die Verhältnisse der Granula bei der vitalen Färbung darbieten. In der Literatur finden sich hierüber nur wenige Angaben.

Fischel macht in seinen schon erwähnten „Untersuchungen über vitale Färbungen“ an verschiedenen Stellen Angaben über die Granulabilder der Cornea. Als Material verwandte er bei seinen Untersuchungen die Larven von Rana temporaria, Siredon pisciformis und Salamandra maculosa, die er einfach in Wasser brachte, in welchem der betreffende Farbstoff meist in sehr geringem Concentrationsgrade gelöst war. Bei der Färbung mit Methylenblau nehmen die pigmentfreien Zellen der Haut gar keine Farbe an, nur das Corneaepithel färbt sich: „Seine oberflächliche, vollkommen pigmentfreie Epithelschicht enthält in unregelmäßiger Zahl und Anordnung blau gefärbte Granula.“ Mit Neutralrot, das die schönsten Bilder liefert, zeigen die oberflächlichen Zellen der Cornea von Salamandra maculosa eine größere Menge von Granula, die nur den Randteil der Zelle freilassen, in den tieferen Schichten findet sich ein den Kern umgebender Kreis von Gra-

nula. Bei der Larve von Siredon pisciformis zeigen sich bei der Neutralrotbehandlung die Hornhautepithelien als große polygonale Elemente die außerordentlich feine Granula enthalten, die aber nur im Randteil der Zellen, oft namentlich in den Ecken der Polygone angehäuft liegen. Bei der Doppelfärbung mit Neutralrot und Methylenblau, die Fischel dadurch bewerkstelligte, daß er eine mit Neutralrot intensiv gefärbte Larve in eine ziemlich starke Methylenblaulösung setzte, zeigt die Cornea schöne konstante Bilder. Die Zellen enthalten sowohl rote als blaue Granula. „Ihre Gesamtzahl ist allem Anscheine nach größer als nach reiner Neutralrot- oder Methylenblaufärbung." Deshalb glaubt Fischel, daß zwei verschiedene Granulaarten vorliegen, solche, die nur mit Neutralrot und solche, die nur mit Methylenblau tingiert werden. Die blau gefärbten Granula geben ihren Farbstoff leicht ab, sodaß, wenn man ein doppelgefärbte Larve in Wasser setzt, nur die rotgefärbten Granula zurückbleiben. Diese Zellen enthalten dann ersichtlich weniger Granula, als bei der Doppelfärbung.

Arnold[1]) hat auf sehr einfache Weise schöne vitale Granulafärbung der Cornea beim Frosch hervorgerufen durch Einbringen eines Körnchens Neutralrot in den Bindehautsack. Nach 12 bis 24 Stunden untersuchte er dann die herausgeschnittene Cornea. Das vordere Epithel zeigt dann ziemlich gleichmäßige Granulierung, die Granula finden sich hauptsächlich in der Umgebung des Kerns. In letzterem sind Granula nicht nachweisbar. In den Hornhautzellen liegen sie in wechselnder Verteilung nicht nur um den Kern, sondern auch in den Ausläufern. Ähnliche Bilder geben die Zellen der Nickhaut. Bei allen Zellformen ist die Anordnung der Granula derart, daß sie niemals die Zelle vollständig erfüllen, somit nur einen Teil der Zellsubstanz, bezw. der Plasmosomen darstellen. Mit Methylenblau findet man nach 12 Stunden die gleichen Granulabilder, doch finden sich hier auch diffus gefärbte Zellen, die wohl abgestorben sind, auch die Corneakörperchen färben sich oft diffus. Die Nickhaut zeigt dieselben Bilder wie bei Neutralrot. Außerdem kamen auch Färbungen der Nerven mit Methylenblau zustande.

[1]) Granulabilder an der lebenden Hornhaut u. Nickhaut. Anatomischer Anzeiger, 28. Bd.

Bei den eignen Untersuchungen benutzte ich die Arnoldsche Methode der vitalen Färbung. Die Methode lieferte mir im allgemeinen sehr gute Bilder, nur tritt manchmal eine etwas ungleichmäßige Färbung auf; so kann man an einer Stelle der Cornea intensive, an anderer nur schwache Färbung der Granula finden. Dies rührt daher, daß an der Stelle, an der das Neutralrotkörnchen liegt, der Farbstoff sehr konzentriert einwirkt. Um diese Störung zu vermeiden, untersuchte ich auch mit der hauptsächlich von Arnold in die Technik eingeführten „supravitalen Methode". Diese liefert bei Vermeidung obiger Unregelmäßigkeiten genau dieselben Bilder wie die vitale. Ich ging hierbei so vor, daß ich das Auge rasch enukleierte und dann in toto in die Farblösung legte, worin es etwa 4 bis 5 Stunden blieb, dann wurde die Cornea erst ausgeschnitten und in physiologischer Kochsalzlösung untersucht. Auf diese Weise vermeidet man am besten eine Schädigung der Cornea vor der Färbung, da sich leicht ohne Berührung derselben das Auge enukleieren läßt, während man leicht bei Abpräparieren der Cornea vor der Färbung dieselbe lädiert. Als Farbstoffe wurden Neutralrot Ehrl. vital und Methylenblau rectific. verwandt. Bei der supravitalen Methode wurde eine Lösung von meist $\frac{1}{10}$ p. c. Neutralrot und noch schwächer von Methylenblau verwandt, in stärkerer Lösung wirkt letzteres schädigend auf die Zellen.

Der Befund bei der Neutralrotfärbung ist folgender: Das vordere Epithel der Cornea zeigt ein verschiedenes Bild, je nachdem man die oberste Schicht oder die tiefere einstellt. In der ersten, deren Zellen größer sind als die der tieferen, findet man die Granula peripherisch um den großen Kern. In manchen Zellen ist nur eine Reihe von Granula vorhanden, die dann als Ring das granulafreie Centrum der Zelle mit dem Kern umgiebt. Die äußere Peripherie ist dann wieder granulafrei. Meist ist jedoch nicht nur eine einfache Lage von Granula vorhanden, sondern eine größere Menge ist kreisförmig gruppiert, meist in stärkerer Anhäufung an einer Seite und auch an den Ecken der polygonalen Zellen. Bei schwacher Vergrößerung erscheint so die oberste Schicht als ein System zierlicher Ringe, die zum Teil nach einer Seite verdickt sind. Die Größe der Granula

in dieser obersten Schicht variiert nur wenig, sie sind im allgemeinen kleiner, als die der tieferen. Sie färben sich im allgemeinen mit einer mittleren Intensität. Dazwischen treten oft einzelne Zellen auf, die durch intensivere Färbung vor den anderen auffallen. Ihre Menge ist verschieden, meist nur eine geringe. Ein ganz anderes Bild bieten die tieferen Schichten. Die Zellen sind hier bedeutend kleiner, als die beschriebenen. Auch das Verhältnis von Kern zu Protoplasma ist ein anderes: während in der obersten Schicht der große bläschenförmige Kern oft nur einen schmalen Saum von Protoplasma um sich hat, sodaß die Granula ringförmig um den Kern geordnet erscheinen ist hier um den kleinen Kern eine verhältnismäßig breite Protoplasmamasse vorhanden. Weiter sind die Zellen der obersten Schicht stark abgeplattet, sodaß das granulaführende Protoplasma fast nur seitlich, nicht oben und unten von dem Kern auftritt, während in der tieferen Lage die Zellen nach Höhe und Breite ungefähr gleich sind, dadurch also beim Blick von oben der Kern meist von einer granulahaltigen Protoplasmaschicht überdeckt ist. Natürlich ist die Granulaanhäufung an den Seiten beim Blick von oben auch stärker. Übrigens kommen auch platte Elemente in der tiefen Schicht vor und geben so das Bild der ringförmig angeordneten Granula, nur ist der Ring verhältnismäßig dicker, als die der oberen Schicht. Die äußerste Peripherie der Zellen bleibt auch hier frei von gefärbten Granula, wodurch das granulaführende Protoplasma der einzelnen Zellen durch ungefärbte Zwischenräume getrennt erscheint.

Bei der tieferen Einstellung gelangt man in das Bereich der Corneasubstanz. Man untersucht sie am besten, nachdem man das Epithel abgeschabt hat oder auch indem man die Cornea lamelliert, was jedoch meist nicht nötig ist. Dieselbe bietet sehr zierliche Bilder, indem die Körperchen reichlich mit kleinen Granula erfüllt sind. Dieselben umlagern den Kern, der selbst frei bleibt, außerdem finden sie sich auch in den Ausläufern der Zellen, die so ein zierliches perlschnurartiges Aussehen bieten können, wenn die Granula dicht gelagert sind. Meist finden sich jedoch zwischen den Granula Teilchen, die granulafrei und ungefärbt sind. Oft erscheinen

die Körnchen des Zellfortsatzes kleiner als die des Zellleibes, doch ist dies nicht die Regel. In weniger vollkommenen Präparaten, die wohl eine unbekannte Schädigung erhalten haben, finden sich neben intensiv gefärbten auch blasse und ungefärbte, hier ist auch manchmal der Zellleib schwach diffus mit dem Farbstoff imbibiert.

Die Membrana Descemeti giebt in den meisten Fällen sehr gute Bilder. Ihre Zellen sind bedeutend größer als die des vorderen Corneaepithels, sie zeigen sich ziemlich gleichmäßig mit Granula erfüllt. Diese sind sehr klein und nehmen den Farbstoff weniger auf, als die Corneakörperchen und das vordere Epithel, und erscheinen dadurch blässer als diese. Der Zellkern ist, wie immer, auch hier frei, ebenso die äußerste Peripherie der Zellen, wodurch Zwischenräume zwischen dem granulaführenden Protoplasma der einzelnen Zellen entstehen. Diese ungefärbten Zwischenräume sind breiter als die der vorderen Epithelzellen.

Die beschriebenen Bilder zeigen sich, wie erwähnt, bei der vitalen und supravitalen Färbung mit Neutralrot; einen bestimmten Unterschied je nach der Anwendung der einen oder anderen Methode konnte ich nicht feststellen. Nicht unerwähnt will ich lassen, daß es mir bei manchen Hornhäuten begegnete, daß überhaupt keine gute Granulafärbung zustande kam, wieder bei andern war die Färbung an verschiedenen Stellen verschieden. Hier ist wohl anzunehmen, daß irgendwelche Schädlichkeiten auf die Zelle eingewirkt haben, und solche Fälle sind natürlich für die Untersuchung nicht brauchbar. Auch ein Unterschied der Jahreszeiten ist zu bemerken, im allgemeinen geben Winterfrösche konstantere Bilder als Frühjahrsfrösche, bei letzteren findet man auch öfters, besonders an der Peripherie, Leukocyteninfiltration, die natürlich sehr störend wirkt. Auch die pathologischen Veränderungen sind bei Winter- und Frühjahrsfröschen oft etwas verschieden, worauf ich noch zurückkommen werde.

Außer Neutralrot verwandte ich noch Methylenblau zur Färbung, vital und supravital. Dasselbe gibt dieselben Bilder wie Neutralrot, doch kommen oft Schädigungen der Hornhaut durch die Giftwirkung zustande. Die Hornhautkörperchen geben im allgemeinen sehr gute Granulabilder, besonders bei der

vitalen Methode, während die Färbung des Epithels oft zu wünschen übrig läßt. Oft tritt hier Kernfärbung auf, ebenso Confluenz der Granula, weiter zeigt sich manchmal eine eigentümliche Metachromasie der Granula, einzelne erscheinen blau, andere mehr violett, selbst rötlich. —

Auch Doppelfärbungen mit Neutralrot und Methylenblau wurden vorgenommen, doch nicht fortgesetzt, da die Resultate keine konstanten waren, manchmal zeigen sich hübsche rote Granula, die ganze Epithelzelle ausfüllend, daneben andre wieder ganz mit blauen erfüllt oder auch mehr violetten, auch rote und blaue treten in derselben Zelle auf. — Im allgemeinen herrscht bei dem Epithel die rote Granulierung vor, bei den Hornhautkörperchen die blaue. —

Was nun die Eingriffe an der Cornea betrifft, so wurden besonders 2 vorgenommen, einmal die Ätzung mit dem Lapisstift und dann die Ätzung mit dem mit Chlorzink (1 : 2 Wasser) getränkten Seidenfaden nach Boettcher. Diese beiden Methoden, die ja auch bei den Versuchen zur Entzündungslehre meist angewandt wurden, gaben die zuverlässigsten Resultate und wurde deshalb von Reizmitteln wie Schwefelsäure, Salzsäure usw., ebenso wie von der einfachen Lädierung des Epithels mit der glühenden Platinnadel keine größere Anzahl von Versuchen vorgenommen.

Die Dauer der Ätzung war eine verschiedene, doch wurde meist nur sehr leicht und kurz, — besonders mit dem Lapisstift —, geätzt. Es gelingt so leicht, nur die oberflächliche Epithelschicht zu verschorfen, und zwar so, daß die Form der Zellen noch vollständig erhalten bleibt. Die Untersuchungen wurden in verschiedenen Zeiträumen nach der Ätzung vorgenommen, der Unterschied der Befunde war hier kein großer, am günstigsten sind 4—8 St. nach der Ätzung, es bleibt dann das Bild konstant auch nach längerer Zeit. Länger wie 24 Stunden wurde nur selten gewartet, da dann die Wanderzellen zahlreich auftreten und so die Klarheit des Bildes für unsre Untersuchungen gestört wird.

Als Versuchstiere wurden Rana temporaria und esculenda verwandt. Einen typischen Unterschied der Veränderungen bei den beiden Froscharten konnte ich nicht feststellen.

Wenden wir uns nun zu einer kurzen Betrachtung der Resultate der verschiedenen Versuche.

Es erscheint am passendsten nach einander die Veränderungen des Epithels, der Corneasubstanz und der Descemetischen Membran zu betrachten.

Das Epithel bietet nach einer kurzen Ätzung mit dem Chlorzinkfaden bei schwacher Vergrößerung folgendes Bild: Die Ätzstelle fällt sofort als circumscriptes rundes Scheibchen auf, das einen mehr gelbroten, im allgemeinen helleren Farbenton besitzt, als die unveränderte Umgebung der Cornea. Zugleich sieht man schon bei dieser Vergrößerung, daß hier die Färbung eine diffuse ist, in der einzelne dunkle Punkte mehr oder weniger deutlich hervortreten. Um diese Scheibe findet sich ein dunkelroter Kreis, der ziemlich scharf gegen sie und die Circumferenz absetzt. Nach außen kann der Kreis auch der schärferen Begrenzung entbehren und mehr allmählich in die normale Umgebung übergehen, was wohl darauf zurückzuführen ist, daß die Ätzflüssigkeit sich weiter ausbreitete, als der Querschnitt des Fadens berührte, was namentlich bei feuchter Cornea eintritt. Die äußere Umgebung zeigt das normale, oben beschriebene Bild, bei dem bei schwacher Vergrößerung die einzelnen Zellen durch ihre Granulafärbung als circumscripte Gebilde erscheinen. — Bei stärkerer Vergrößerung zeigt es sich, daß die dunklen Punkte im Ätzbezirk die Kerne der Epithelzellen sind. Dieselben haben sich mit dem Farbstoff intensiver gefärbt, als der Zellleib, ferner erscheinen sie oft geschrumpft und von unregelmäßiger Form, meist eigentümlich hyalin glänzend. In einigen Fällen tritt außerdem eine eigentümliche Vakuolenbildung, oder besser gesagt, Tropfenbildung in dem Kern auf. Daß die Tropfen in dem Kern liegen, kann man deutlich an solchen Zellen sehen, in denen sie von nur geringer Größe sind und in der Mitte des Kerns auftreten. Man sieht hier einen oder auch 2—3 kleinste, hellglänzende, ungefärbte Tröpfchen ringsum von der dunklen Kernsubstanz umgeben, oft bildet die letztere hierbei nur einen schmalen Ring, der sich scharf von der Perle im Innern abhebt. Meist liegt der Tropfen nicht genau in der Mitte, sondern seitlich, und die Kernsubstanz, die verdrängt wird, stellt dann je nach der Aus-

dehnung des Tropfens ein becherförmiges, oder mehr halbmond- oder sichelförmiges Gebilde dar, oder sie ist endlich so verdrängt, daß der Kern wie eine kleine Fettzelle aussieht. Beim Vorhandensein mehrerer Tröpfchen in einem Kern, erscheint derselbe an verschiedenen Stellen wie eingekerbt und stellt so oft ein sonderbar difformiertes Gebilde dar. Aus welcher Substanz die Tropfen bestehen, konnte ich nicht feststellen, jedenfalls besitzt sie ein starkes Cohäsionsvermögen, denn man kann oft mehrere Tropfen so dicht aneinander liegen sehen, daß sie sich berühren, ohne jedoch zusammenzufließen. Dazwischen treten dann einzelne Zellen mit sehr großem, stark gekörntem Kern, der frei von den beschriebenen Tropfen ist. Diese Kernveränderung findet sich, wie schon gesagt, nicht konstant, sondern nur in einer Anzahl von Fällen. — Das Protoplasma der Zellen des Ätzbezirks hat sich diffus, mehr oder weniger gleichmäßig gefärbt, manchmal zeigen sich dunklere Schollen in demselben, von einer distinkten Granulafärbung kann nicht die Rede sein. — Der dunkle Ring um den Ätzbezirk zeigt bei starker Vergrößerung bedeutende Veränderungen. Die Zellen erscheinen hier größtenteils von unregelmäßiger Form, haben sich zum Teil diffus mit der Farbe tingiert. Kaum kann man Granula in normalen Verhältnissen erkennen. Dieselben bilden vielmehr größere Schollen und Brocken, die sich ganz intensiv mit Neutralrot gefärbt haben, oft sind sie zu einem mehr oder weniger ringförmigen dunkelroten Gebilde um den Kern konfluiert, oft densellen ganz verdeckend und als unregelmäßige dunkle Klumpen einen großen Teil der Zelle einnehmend. — In einer Anzahl von Zellen haben sich auch die Kerne gefärbt. Der Grad der Veränderung ist hier bei den einzelnen Versuchen oft ein verschiedener, ebenso wie die Ausdehnung der dunklen Zone. Bei manchen findet sich nur ein schmaler Ring, bei andern ist der Ätzbezirk von einer breiten Zone umgeben. Hier spielt natürlich die Stärke der Ätzung eine Rolle, ebenso wie die Ausbreitung der Ätzlösung auf der Hornhautoberfläche. Die weitere Umgebung der Ätzstelle, die Peripherie der Cornea, bietet im allgemeinen normale Verhältnisse, manchmal schien es mir, als ob mehr dunkle Zellen aufträten, doch ist deren Zahl ja, wie oben erwähnt, auch normaler Weise sehr

verschieden. — Der geschädigte Teil des Epithels wird bald locker und löst sich ab, sodaß 5—6 Stunden nach der Ätzung es schon schwer ist, die Cornea herauszupräparieren ohne Verlust des Ätzbezirks und auch seiner beschriebenen Umgebung.

Bei der Ätzung mit dem Silberstift findet man das Epithel folgendermaßen verändert: Die Ätzstelle selbst zeigt das Bild der Verschorfung mit Imprägnation von Ag. Die Veränderung ist hier in hohem Grade abhängig von der Stärke der Ätzung. Bei ganz leichter Ätzung bleibt die Form der Epithelzellen auch in der obersten Lage vollständig erhalten. Die Zellen sind rotgelb, oft ganz gleichmäßig imprägniert, aber auch heller und dunkler an verschiedenen Stellen. Sie erscheinen homogen oder feinkörnig, von Granula ist nichts deutliches nachzuweisen. Dabei findet sich ein äußerst zierliches Netz schwarzer Kittleisten. Bei stärkerer Ätzung ist der Ätzbezirk dunkler, braungelb, oft schwärzlich, die Zellform ist mehr oder weniger verändert und bei ganz starker Ätzung endlich findet sich ein brauner Schorf ohne deutliche Zellgrenzen. Oft ist er auch in der Mitte dunkler, ja manchmal lassen sich deutlich zwei Zonen unterscheiden: eine zentrale braune mit starker Zellalteration und eine peripherisch gelbrote mit gut erhaltenen, aber imprägnierten Zellen. Manchmal, besonders nach längerer Zeit, sind die Zellen etwas gelockert, und man sieht dann in schönster Weise die sogenannten Intercellularbrücken: die beiden etwas voneinander abstehenden Zellen sind mit feinsten, zierlichen Zäckchen an den Kanten besetzt. — Um diesen Ätzbezirk sieht man bei schwacher Vergrößerung den dunklen Ring wie bei der Chlorzinkätzung meist deutlich ausgeprägt. Auch hier ist der Grad der Veränderungen, je nach der Stärke der Ätzung und auch von anderen Einflüssen abhängig ein verschiedener, ja es kann vorkommen, daß der rote Ring überhaupt nur andeutungsweise vorhanden ist. Meist ist er jedoch sehr intensiv, bei starker Vergrößerung findet sich, daß auch in dieser Schicht meist ein schönes schwarzes Kittleistennetz vorhanden ist, oft über die ganze Schicht sich erstreckend, oft aber auch nur an den zentralen Teilen derselben, manchmal ist es nur an einzelnen Stellen schön ausgebildet. Die Zellen selbst sind hier nicht imprägniert,

ja meist ist die oberste Schicht direkt um die Ätzstelle überhaupt vollständig ungefärbt, weder Granula- noch diffuse Färbung ist vorhanden, die Zellen sind vollständig durchsichtig und könnten leicht übersehen werden, wenn nicht ihre Kittleisten schwarz gefärbt wären. Die tiefere Schicht zeigt dann geschrumpften dunkelgefärbten Kern. Weiter nach außen ist der dunkle Hof analog dem der Chlorzinkätzung, nur tritt hier noch häufiger Kernfärbung auf, als dort. Erwähnen will ich. daß ich bei Winterfröschen in dieser Reizzone oft nur Kernfärbung fand, es war dann der Ätzbezirk von einem Hof umgeben, dessen Zellen diffus, schwach gefärbt waren und dunkelrote Kerne besaßen. Bei Frühjahrsfröschen treten die roten Klumpen der konfluierten Granula mehr in den Vordergrund. doch findet sich auch oft, besonders zunächst der Ätzstelle. Kernfärbung.

Die Hornhautsubstanz bietet leider nicht immer ganz konstante Befunde, oft kommt es vor, daß Epithel und Membrana Descemeti sehr gute Granulabilder geben und zwar schon nach kurzer Zeit, während die Cornea selbst nicht schön granuliert erscheint. Schabt man nach der Chlorzinkätzung das Epithel ab, so erkennt man in einer Anzahl der Fälle schon mit bloßem Auge die Ätzstelle; während nämlich sonst die Grundsubstanz selbst ungefärbt ist, hat sie unter der Ätzstelle eine diffuse, blaßrote Farbe angenommen. Diese diffuse Färbung zeigt jedenfalls an, daß die Grundsubstanz hier verändert ist. da bei den anderen Untersuchungsmethoden eine Veränderung der Grundsubstanz bei der Chlorzinkätzung nicht nachgewiesen werden konnte. „Die Grundsubstanz wird durch das Ätzmittel nicht alteriert.“ (Boettcher). Diese diffuse Färbung kommt nicht in allen Fällen vor, doch immerhin recht häufig, sodaß ich es erwähnen zu müssen glaubte.

Untersucht man in diesen Fällen mit starker Vergrößerung. so findet man in dem Ätzbezirk die Hornhautkörperchen als längliche, zerknitterte, oft spindelförmige, oft auch mehr stäbchenförmige Gebilde; sie haben sich diffus gefärbt, etwas dunkler als die Grundsubstanz, von Granula ist meist nichts deutliches nachzuweisen. Mehr nach außen treten dann Körperchen auf mit kleinerem und geschrumpftem Zelleib von rundlicher oder

mehr eckiger Form und meist ohne Ausläufer. In ihnen bilden die Granula meist in der Mitte ein kleines Häufchen, sie sind nicht als deutliche, voneinander abgegrenzte runde Körper unterscheidbar, sondern konfluieren oft und bilden eine einheitliche Masse. Mit Neutralrot färben sie sich intensiver als die Granula der normalen Zellen. Weiter nach außen kommen dann die normalen Verhältnisse der schönen Körperchen wieder. Warum bei einer Anzahl von Hornhäuten gerade diese diffuse Färbung der Grundsubstanz auftritt, konnte ich nicht feststellen, auf einer gewissen Stärke oder Dauer der Ätzung beruht sie nicht, da ich sie bei verschiedensten Ätzungsgraden auftreten sah. Wahrscheinlich spielen individuelle Verschiedenheiten der Versuchstiere, wie verschiedener Ernährungszustand und ähnliches eine Rolle.

In den andern Fällen findet man nach Entfernung des Epithels die Grundsubstanz überall gleichmäßig durchsichtig. Bei schwacher Vergrößerung sieht man im Centrum die ungefärbten Körperchen in stark geschrumpftem und oft stark lichtbrechendem Zustand, ihre Form ist meist eine mehr längliche, oft ganz spießförmig, oft auch mehr spindelförmig und selbst rundlich-eckig. Zuweilen finden sich dabei auch in ihrer Form ziemlich erhaltene Körperchen. Weiter peripherisch stellen die Zellen sich als mehr rundliche oder unregelmäßig geformte Gebilde dar. Ausläufer sind meist nicht deutlich zu erkennen, nur selten hie und da vorhanden. Die Granula sind in dieser Zone meist auf einen Platz zusammengedrängt, oft konfluierend und undeutlich begrenzt. Besonders an der Grenze nach der mittleren ungefärbten Zone findet man oft vollständig unregelmäßige Formen; stark dunkle, tröpfchenartige Gebilde von oft bedeutender Größe können hier auftreten, wodurch die Zone schon bei schwächster Vergrößerung als dunkelrote Grenze sich markiert. Hie und da beobachtet man auch hellglänzende Vakuolen und ungefärbte Tröpfchen, doch ist ihr Auftreten bei der Chlorzinkätzung immerhin ein seltenes. Die stärkere Ätzung unterscheidet sich von der schwächeren dadurch, daß bei ihr die besprochenen Veränderungen eine größere Ausdehnung besitzen, und daß hierbei die Form die Körperchen im Ganzen noch mehr destruiert, doch kann man hierbei auch in ihrer

Form erhaltenen ungefärbten, wohl in toto abgestorbenen Körperchen begegnen.

Bei der Ätzung mit Argentum nitricum variieren die Resultate auch öfters, doch ist meist der Befund ein sehr typischer. Einen solchen wollen wir zunächst betrachten. Nach ziemlich intensiver Ätzung finden wir nach Entfernung des Epithels an der Ätzstelle zunächst, mehr oder weniger gut ausgeprägt, das bekannte Recklinghausensche Silberbild der Cornea. Die Form der Körperchen ist manchmal gut erhalten und sie erscheinen als helle, sternförmige Figuren in der gelblichen oder braunen Grundsubstanz. Oft allerdings ist die Form auch undeutlich, und die Ätzstelle gibt das Bild einer braunen Masse mit hellen Flecken. Bei schwacher Vergrößerung sieht man um diesen Ätzbezirk einen schmalen, ungefärbten Ring, dann eine oft auffallend dunkelrote Zone und endlich peripherisch das normale Bild. Bei stärkerer Vergrößerung zeigt es sich, daß in dem schmalen, ungefärbten Ring Corneakörperchen als längliche, spindel- und stäbchenförmige Gebilde von starker Lichtbrechung sich finden, die meist ganz ungefärbt sind oder auch sich etwas diffus mit Farbe imbibiert haben. In der weiteren Zone, deren Breite 4—7 Hornhautkörperchen oder manchmal auch weniger beträgt, sind die Veränderungen sehr auffallende. Die Form der Hornhautkörperchen ist verschieden, meist rundlich oder auch mehr eckig, von Ausläufern ist nichts nachzuweisen. In ihrem Körper zeigen sich „Granula" der verschiedensten Größe und Gestalt. Oft sieht man große, schön runde Kugeln, dann wieder unregelmäßig schollenartige Gebilde, dazwischen kleine und kleinste Kügelchen in verschiedenster Anzahl. Alle haben sich ganz intensiv mit dem Farbstoff tingiert, wodurch dem unbewaffneten Auge diese Zone als dunkler Ring erscheint. Die Granula sind aber nicht gleichmäßig in dem Zellkörper verteilt, vielmehr sind sie auf einzelnen Stellen zusammengedrängt und liegen so in einzelnen Häufchen und Streifchen zusammen. Die Ursache dieser Erscheinung ist, daß zwischen ihnen in dem Protoplasma eine große Anzahl von oft hellglänzenden Vakuolen aufgetreten ist. Diese sind von verschiedener Größe, oft sehr klein, dann auch manche so groß, daß sie fast die ganze Zelle einnehmen. Auch ihre Anzahl

ist in den einzelnen Zellen eine verschiedene, manchmal sieht man nur eine bis zwei, meist aber eine große Menge, sodaß oft die Zellen einen vollständig schaumigen Eindruck machen. Das ganze Bild weist darauf hin, daß wir es hier mit der Key Wallisschen Vakuolenzone zu tun haben. Doch finden sich in unserem Bilde die Vakuolen sicher im Protoplasma, während sie K. W. im Kern fand und erst nach 3 Tagen auch im Protoplasma. Was den Kern betrifft, so ist er oft gar nicht nachweisbar, da er von Granulahaufen und Vakuolen verdeckt ist, in einigen Zellen erscheint er als hyalines großes Gebilde. Von Vakuolen konnte in ihm nichts mit Sicherheit nachgewiesen werden. Weiter nach außen nehmen die Körperchen nach und nach die gewohnte Gestalt an. Die Vakuolen grenzen ziemlich scharf mit der Zone ab, die Fortsätze sind oft noch schlecht ausgeprägt und die Granula von verschiedener Größe und oft noch dunkler. Dazwischen auch schon mehr normale Zellen, bis endlich das gewohnte Bild wieder auftritt und in der ganzen Peripherie festzustellen ist. — Von diesem hier beschriebenen typischen Befunde weichen andere insofern ab, daß die einzelnen Zonen nicht so deutlich ausgebildet sind, besonders nach schwächerer Ätzung ist dies der Fall. Nach momentaner, ganz oberflächlicher Berührung findet man oft das Silberbild nur in den obersten Schichten, entfernt man diese, so zeigt sich die darunter liegende Substanz meist ungefärbt, bei stärkerer Vergrößerung sieht man in ihr die spindelförmigen Körper, wie oben beschrieben. Die Vakuolenzone ist oft dann nur angedeutet, manchmal sind Vakuolen gar nicht nachweisbar, und man erkennt nur die difformen Körperchen mit dunklen, verschieden großen Granulahaufen. Auch diese sind manchmal nicht deutlich ausgeprägt, und die Färbung kann dann eine mehr diffuse sein, die Hornhautkörperehen geben im Ätzbezirk nur das Bild der kleinen, geschrumpften Zellen, wie es bei der Chlorzinkätzung am häufigsten auftritt. Läßt man längere Zeit vergehen, so verändert sich das Bild im allgemeinen wenig, oft nimmt die Färbbarkeit ab, und man hat häufiger diffuse Färbungen, wartet man 12—24 Stunden, so wird das Bild durch die Rundzelleneinwanderung gestört, und da es uns nur auf das Studium der Granulaverhältnisse der geschädigten Zellen

ankam, wurde in diesem Stadium von genauen Untersuchungsreihen abgesehen.

Die Membrana Descemeti reagiert meist sehr typisch auf die Ätzungen, es ist interessant, wie sie selbst bei den geringsten Eingriffen sogleich Veränderungen zeigt.

Nach leichter Ätzung mit dem Chlorzinkfaden erscheinen zunächst bei schwacher Vergrößerung in der, der Ätzstelle entsprechenden Gegend und ihrer Nachbarschaft die granulaführenden Zellleiber kleiner und dunkler. Während sonst die Granula hübsch gleichmäßig verteilt sind und mit Ausnahme des Kerns und der Peripherie der Zelle dieselbe in fast gleichmäßigen Abständen erfüllen, erscheinen sie hier mehr an einer Stelle zusammengedrängt, und es treten so größere Zwischenräume zwischen den gefärbten Zelleibern auf. Zugleich erscheinen die letzteren meist dunkler, oft haben sie nicht rundliche, sondern mehr unregelmäßige Begrenzung, manchmal kleinen Hornhautkörperchen nicht unähnlich. Bei genauer Untersuchung sieht man oft, — doch nicht immer —, daß die Granula verschiedene Größen haben, besonders an der Grenze nach der normalen Membran kommen größere Kugeln zwischen den kleinen häufig vor. Der Kern der Zellen ist meist sehr groß. wie gequollen, hyalin aussehend, sodaß außer 1—2 Kernkörperchen meist keine Strukturbestandteile an ihm unterscheidbar sind. Hier und da treten auch schon bei schwacher Ätzung in dem Protoplasma der Zellen helle ungefärbte Tropfen, ähnlich den in der sog. Vakuolenzone auf. Nach stärkerer Ätzung mit Chlorzink ist das Bild schon insofern ein anderes, als hier im Zentrum, d. h. der unter der Ätzstelle liegenden Stelle, die Membran ungefärbt ist, bei starker Ätzung zuweilen auf eine große Strecke hin, nach und nach tritt dann die Granulafärbung wieder auf, und zwar zunächst, wie oben beschrieben. Zwischen den Zellen, die gefärbt sind, liegen immer auch solche, die durchscheinend und ungefärbt erscheinen. Weiter tritt bei starker Ätzung fast in allen Präparaten ganz auffallend die Bildung der hellen Vakuolen oder Tropfen in den Vordergrund, besonders in der ungefärbten Zone treten dieselben in großer Zahl auf, oft auch am Rande derselben am reichlichsten. Man kann leicht Bilder sehen, in denen die Zellen

vollständig wie aus durchsichtigem Schaum zu bestehen scheinen, dann auch wieder solche, in denen nur vereinzelt helle Tropfen erscheinen, und dazwischen Granula, mehr oder weniger verändert. Besonders an der Grenze sieht man auch hier häufig größere Granulatropfen, die sich ganz intensiv gefärbt haben. — Der Grad der Veränderung ist auch hier bei den einzelnen Individuen oft ein verschiedener.

Bei der Ätzung mit Argent. nitricum ist der Befund in mancher Hinsicht verschieden von dem beschriebenen, sodaß man einen für die Chlorzinkätzung und einen für die Silberätzung typischen unterscheiden kann. Immerhin will ich auch hier nicht unterlassen, hervorzuheben, daß ein Variieren der Veränderungen vorkommt und die beiden Veränderungen sich ähneln können, ja manchmal für dieselben angesehen werden können. Natürlich ist in der Mehrzahl der Fälle dies nicht der Fall. —

Ätzt man nur kurz mit dem fein zugespitzen Stift, entfernt dann das Epithel und die Hornhautsubstanz, soweit der Ätzschorf sich in die Tiefe erstreckt, so bietet sich meist ein sehr hübsches Bild. Der Ätzstelle entsprechend sind nämlich die Granulaverhältnisse derart geändert, daß hier in der Zelle statt der vielen kleinen, wie betont ziemlich blassen, einzelne größere kugelförmige Gebilde sich finden, die sich sehr intensiv gefärbt haben. Ihre Form ist meist vollständig rund, doch kommen auch mehr unregelmäßige Gebilde vor. Ihre Größe ist verschieden, einzelne sind ganz bedeutende Kügelchen, dazwischen kleinere, hier und da ein solches von normaler Größe. Sie liegen in kleinen Häufchen von ca. 3—10 Stück zusammen und heben sich ganz intensiv von der Peripherie ab, die normale Granulaverhältnisse zeigt. Ätzt man stärker, so tritt in der Mitte eine ungefärbte Zone auf, an ihrem Rande erscheint dann die Zone mit den veränderten Granula, die meist schroff abgegrenzt ist, doch auch allmählicher in die normale Peripherie übergehen kann. Die mittlere, ungefärbte Partie kann ziemlich ausgedehnt sein, die Breite der diese umgebenden Zone beträgt meist ungefähr 3—4 Zellreihen, doch variiert sie etwas. In diesen Zellen, sowie im Zentrum treten auch manchmal die hellen Tropfen auf, doch lange nicht so häufig und ausgeprägt,

wie es bei der Chlorzinkätzung das gewöhnliche ist. Weiter peripherisch sind dann die Membranzellen normal, manchmal hängen auch die Granula dichter zusammen, als dies normaler Weise der Fall ist. —

Betrachten mir noch einmal zusammenfassend die Resultate der Untersuchungen. — Wir konnten dreierlei Granulaveränderungen nachweisen: solche der Form, der Färbbarkeit und Anordnung. Meist kombinieren sich die 3 Veränderungen, oft tritt eine derselben mehr in den Vordergrund.

Beim Epithel sind alle 3 gleichartig vertreten: der dunkle Ring um den Ätzbezirk kommt durch die intensive Färbung der atypisch angeordneten und unregelmäßig gestalteten Granula zustande — Schollen und brockenförmig Gebilde. — Dabei tritt mehr oder weniger ausgedehnt auch Kernfärbung auf.

Bei den Corneakörperchen ist bei der Chlorzinkätzung die veränderte Anordnung besonders auffallend. — In der Umgebung der Ätzstelle meist Zusammendrängung der Granula — dabei auch Gestaltsveränderung, bei der Argentumätzung ist die letztere noch auffallender, dabei intensive Färbung und Lageveränderung, letztere besonders durch das Auftreten der Vakuolen bewirkt.

Bei der Membrana Descemeti tritt bei der Chlorzinkätzung besonders die Lageveränderung, bei der Argentumätzung die Formveränderung — Tropfenbildung usw. — in den Vordergrund. Bei beiden Ätzungen erscheinen die geschädigten Granula gefärbt.

Im Ätzbezirk selbst findet man meist keine Granulafärbung. — Die Befunde variieren nach Stärke der Ätzung und auch infolge anderer Einflüssen.

Die Veränderungen, die sich bei Irritation der Cornea mit der vitalen Färbung nachweisen lassen, sind, wie wir sehen, mannigfaltiger Art. Es liegt nun die Frage nahe, inwiefern die Resultate der Untersuchungen der Granulaveränderungen bei pathologischen Vorgängen für die Erkenntnis des Wesens und der Bedeutung der Granula verwertbar sind. Diese Frage jetzt schon zu beantworten, sind wir, meiner Meinung nach, nicht berechtigt. Die Erfahrungen sind bis jetzt noch zu spärliche und wir müssen erst über eine viel größere Anzahl von Arbeiten —

besonders mit der vitalen Methode — verfügen können, ehe wir bestimmte Schlüsse für die Granulalehre ziehen dürfen.

Deshalb möge diese Arbeit mehr als ein kasuistischer Beitrag zur Granularpathologie — wenn ich mich dieses Ausdrucks bedienen darf — angesehen werden.

Zum Schlusse ist es mir eine angenehme Pflicht, meinem hochverehrten Chef und Lehrer, Herrn Geheimrat J. Arnold, für das fördernde Interesse, das er dieser Arbeit entgegengebracht hat, meinen Dank auszusprechen.

V.

Zur Pathologie des elastischen Gewebes der Milz.

Von

Dr. med. Bernhard Fischer,

ehemaligem Assistenten am Institut, jetzigem Assistenzarzt an der Kgl. Universitätsklinik für Hautkrankheiten zu Bonn.

(Hierzu Tafeln II, III und IV.)

Eine Reihe chemischer Untersuchungen über die Bestandteile des Elastins legten mir die Vermutung nahe, daß zwischen der Chondroitinschwefelsäure bezw. dem Amyloid einerseits und dem Elastin andererseits enge Beziehungen bestehen müßten. Die daraufhin angestellten histologischen Untersuchungen konnten allerdings einen zwingenden Beweis für die Richtigkeit dieser Annahme nicht erbringen. Bei dieser Gelegenheit fand ich nun in der amyloid degenerierten Milz eine Reihe von eigentümlichen, bisher meines Wissens in der Literatur noch nicht beschriebenen Veränderungen des elastischen Gewebes, die mich zu systematischen Untersuchungen über das Stützgewebe der Milz im normalen und pathologischen Zustande veranlaßten.

Die Milz ist bekanntlich reich an elastischen Elementen. Kapsel und Trabekel werden vorherrschend von elastischen Fasern gebildet, denen gegenüber das kollagene Bindegewebe meist völlig in den Hintergrund tritt, und auch die Blutgefäße

und deren nächste Umgebung sind sehr reich an elastischem Gewebe.

Außerdem sind in der Wand der kapillaren Milzvenen des Menschen (und einiger Tiere) elastische Fasern als konstanter, normaler Befund beschrieben worden. Diese Gefäßchen sind von einem sehr zarten, strukturlosen Häutchen umgeben, in dem feine Fasern das Gefäß spiral- und ringförmig umkreisen. Wohl habe auch ich all' dies gesehen, aber ich habe mich nicht von der elastischen Natur dieser Fasern überzeugen können. Henle[1]) hat diese Fasern wohl zuerst genauer beschrieben und als Bindegewebsnetze bezeichnet. Von Ebner[2]) findet es auffallend, daß Henle diese durch Behandlung mit Kalilauge dargestellten Fäserchen als Bindegewebsnetze bezeichnet, weil leimgebendes Gewebe durch Kalilauge aufquillt und unsichtbar wird, während nur elastische Fasern bei dieser Behandlung deutlich hervortreten. Dieser Einwurf ist aber deshalb nicht richtig, weil Henle[3]) selbst die Anwendung verdünnter Kalilösung empfiehlt, „die gerade stark genug sein muß, um die Körperchen zu lösen, ohne das Bindegewebe anzugreifen", ja er setzt selbst noch in Parenthese hinzu: „eine zu konzentrierte Kalilösung verwandelt Körperchen und Balken in eine gleichmäßige feinkörnige Masse." Wenn nun in neuerer Zeit v. Schumacher[4]) die elastische Natur dieser Fasern als selbstverständlich ansieht, weil sie sich mit Orcein und nach der Weigert'schen Methode darstellen lassen, so beweist letztere Tatsache allein noch nichts. Auch die Bindegewebsfasern kann man mit diesen Farbstoffen zur Darstellung bringen, wenn man dieselben in der von v. Schumacher angegebenen Weise anwendet. v. Schumacher färbt z. B. in der Weigert'schen Lösung 14—20 Stunden und erwähnt nichts von nachfolgender Differenzierung. Ich habe selbst bei reichlicher Al-

[1]) Henle, Handbuch der systematischen Anatomie. Bd. 2, 1866.

[2]) Von Ebner, Über die Wand der kapillaren Milzvenen. Anatom. Anz. Bd. 15, 1899.

[3]) Henle, Zur Anatomie der geschlossenen Drüsen usw. Henle's u. Pfeufer's Zeitschr. f. ration. Mediz. 3. Reihe, 8. Bd., S. 217.

[4]) S. v. Schumacher, Das elastische Gewebe der Milz. Archiv f. mikrosk. Anatomie. 55. Bd., 1900.

koholdifferenzierung nach so langer Einwirkung der Farblösung keine brauchbaren Bilder mehr erhalten können, weil eben alles gefärbt bezw. überfärbt ist, also auch die Fäserchen der Milzvenen. Beweisend für die elastische Natur einer Faser ist, wie ich vor kurzem nachgewiesen habe,[1]) die Fuchselinfärbung nur dann, wenn sie nach bedeutend kürzerer Einwirkung alkoholfeste Färbungen gibt. Die elastischen Fasern — selbst die allerzartesten — geben hierbei tadellose klare Bilder. Die Ringfasern der kapillaren Milzvenen hingegen nehmen bei der von mir angegebenen Färbemethode (mehrstündige Differenzierung in absolutem Alkohol) gar keinen Farbstoff an. Ich glaube also, daß Henle mit vollem Recht diese Fasern als bindegewebige bezeichnet hat. Mögen sich dieselben auch von der gewöhnlichen kollagenen Faser ein wenig unterscheiden, so halte ich doch auch durch die neueren Untersuchungen den Nachweis für die elastische Natur dieser Fasern noch für ausstehend. Auf weitere Einzelheiten dieser Frage einzugehen, liegt außerhalb des Rahmens dieser Arbeit. Eine genauere Beschreibung des elastischen Gewebes der normalen Milz findet sich — nebst der zugehörigen Literatur — bei v. Schumacher (a. a. O.).

Das elastische Gewebe der pathologisch veränderten Milz hat bisher noch verhältnismäßig wenig Beachtung gefunden. Melnikow-Raswedenkow[2]) hat in einer Arbeit über das elastische Gewebe des Organismus auch die Milz genauerer Untersuchung unterzogen und hat hieraus Schlüsse gezogen, denen ich mich bezüglich der Milz ebensowenig anschließen möchte, wie seinen Anschauungen über die Bedeutung des elastischen Gewebes im allgemeinen. Für das Verhalten des elastischen Gewebes im normalen und pathologischen Zustande giebt Melnikow-Raswedenkow im wesentlichen teleologische Erklärungen. Es ist wohl kaum nötig, hierauf näher einzugehen, da auch die elastische Faser nicht an einer Stelle ent-

[1]) B. Fischer, Über Chemismus und Technik der Weigert'schen Elastinfärbung. Dieses Archiv. 170. Bd., 1902.

[2]) Melnikow-Raswedenkow, Histologische Untersuchungen über das elastische Gewebe in normalen und in pathologisch veränderten Organen. Ziegler's Beiträge z. pathol. Anatom. 26. Bd., 1899.

steht, weil sie hier einen Zweck hat, oder verschwindet, weil sie unnütz ist, sondern beides hängt von den lokalen Bedingungen chemischer, physikalischer, cellulärer Natur ab, deren Aufdeckung eben unsere Aufgabe ist.

Was nun die Ergebnisse der Melnikowschen Untersuchungen anbetrifft, so ist m. E. gerade bei der Milz die histologische Analyse von nur 12 pathologisch veränderten Milzen völlig unzureichend, um daraus allgemeinere Schlüsse zu ziehen. Aus der Untersuchung von einer Sagomilz, einer leukämischen Milz kann man noch keineswegs allgemeine Schlüsse auf das Verhalten des elastischen Gewebes der Milz bei amyloider Degeneration oder bei Leukämie ziehen, wie Melnikow dies tut. Meine folgenden Beobachtungen werden zur Genüge dartun, wie vorsichtig man mit allgemeinen Schlüssen betr. den Einfluß eines bestimmten Krankheitsprozesses auf das elastische Gewebe der Milz sein muß. Nur zahlreiche Untersuchungen können hier vor groben Fehlern schützen. Demnach ist es auch nicht zu verwundern, daß Melnikow die von mir bei amyloider Degeneration und besonders bei Leukämie so oft gefundenen immensen Vermehrungen elastischer Fasern überhaupt nicht einmal in Andeutungen gesehen hat.

Warum die Gefahr falscher Schlüsse gerade bei der Milz so groß ist, liegt auf der Hand. Kaum ein Organ des Körpers wird so sehr von allen möglichen Krankheitsprozessen in Mitleidenschaft gezogen, wie die Milz, und wir wissen nicht, wie viele Spuren diese Krankheitsprozesse während des Lebens in der Milz hinterlassen. Während wir glauben, eine normale Milz vor uns zu haben, ist dieselbe vielleicht durch jahrelang zurückliegende, nicht mehr zu eruierende Prozesse wesentlich verändert. Untersuchen wir eine Amyloidmilz, so dürfen wir noch nicht ohne weiteres alle in derselben nachzuweisenden Veränderungen des Stützgewebes auf die amyloide Degeneration zurückführen, da möglicherweise auch andere Prozesse (z. B. Lues) am Entstehen derselben wesentlich beteiligt sind. Hier kann also nur eine große Zahl von Einzelbeobachtungen vor Täuschungen bewahren, und ich habe mich auch bei genauerer Durchsicht der Literatur über des kollagene und elastische Gewebe der normalen Milz wiederholt des Eindrucks nicht er-

wehren können, daß die Autoren zuweilen pathologische Organe als normal betrachtet haben, und daß hierauf zum Teil ihre sehr differenten Ergebnisse zurückzuführen sind.

Meine eigenen Untersuchungen sind angestellt an einer großen Reihe frisch zur Sektion gekommener Fälle. Da diese jedoch — besonders bezüglich einzelner Erkrankungen — nicht zahlreich genug waren, so habe ich auch noch sämtliche in der Sammlung des Bonner Pathologischen Instituts vorhandenen Milzpräparate auf ihr elastisches und kollagenes Gewebe hin untersucht. Zur Färbung des elastischen Gewebes wurden ausschließlich die Weigertsche und die analogen Methoden genau in der Weise angewandt, wie ich sie a. a. O. genauer beschrieben habe (vor allem stets 12—18stündige Differenzierung in absolutem Alkohol). Außerdem wurde regelmäßig von der Giesonfärbung und der Kombination dieser mit der Fuchselinfärbung Gebrauch gemacht. Ich führe im folgenden nur die wichtigeren Protokolle ausführlicher an und gebe im übrigen nur Zusammenfassungen der aufgezeichneten Befunde, die durch Beispiele erläutert werden.

Über das Verhalten der elastischen Fasern der normalen Milz habe ich mir durch eine größere Reihe Untersuchungen von Leichen der verschiedensten Lebensalter, bei denen makroskopisch, mikroskopisch, anamnestisch (so weit als möglich, besonders bezügl. Lues) und nach dem übrigen Sektionsbefunde die Milz als unverändert gelten konnte, Aufschluß zu verschaffen gesucht. Hierdurch erlangt man zugleich den richtigen Maßstab für die Beurteilung der pathologischen Veränderungen.

Zunächst habe ich mich nicht davon überzeugen können, daß, — wie in der Literatur wiederholt berichtet wird —, die Milz des Neugeborenen so außerordentlich arm an elastischen Fasern ist. Absolut genommen ist dies richtig, aber relativ ist die Milz fast gerade so reich an Elastin — besonders wenn man die Zartheit der Gefäße berücksichtigt — als die des Erwachsenen. So ist z. B. in meinen Protokollen in einem Falle bemerkt:

1. Milz, Neugeborenes: ganz dem Erwachsenen analoge Verhältnisse. Kapsel, Gefäße und Trabekel entsprechend dünner und zarter, aber verhältnismäßig ebenso reich an gut tingierten feinen und mittelstarken elastischen Fasern.

Diese Fasern nehmen nun mit dem Wachstum der Milz an Zahl und Stärke zu, um mit der Vollendung des Wachstums ziemlich konstante Verhältnisse aufzuweisen. Eine Änderung tritt — abgesehen von pathologischen Verhältnissen — erst mit dem höheren Alter ein. Wie überall im Körper, so nimmt auch in der Milz mit der Altersatrophie das Bindegewebe zu und im gleichen Verhältnis das elastische Gewebe. Da letzteres ja in der Milz so sehr überwiegt, so tritt seine Vermehrung auch am auffälligsten zutage. Die Veränderungen sind ziemlich typisch, so daß man auch mikroskopisch die Diagnose „senile Atrophie der Milz" ziemlich sicher stellen kann. Beispiel:

2. Senile Atrophie der Milz. 81jähr. Frau. Klinische Diagnose: Dementia senilis. Sektionsprotokoll 1903 No. 20: Pachymeningitis haemorrhagica interna. Piaoedem. Hydrocephalus internus. Multiple sklerotische Herde des Gehirns. Arteriosklerosis universalis. Pneumonia lobularis. Hypertrophia cordis sinistri. Ovarialcyste. Thrombose der Venae iliacae et crurales.

Die Milz ist klein, Oberfläche gerunzelt. Mikroskopisch (Taf. II, Fig. 1) sind Kapsel und Trabekel in ziemlich starkem Grade, aber gleichmäßig verdickt. Man sieht auch in dem Photogramm, daß sich die verdickte Kapsel in mehrere Schichten scheidet, deren innerste am reichsten an Elastin ist. Die Trabekel erscheinen vermehrt und näher aneinandergerückt. Die Gefäße zeigen die typischen arteriosklerotischen Veränderungen. Überall ist das elastische Gewebe vermehrt, entsprechend auch das Bindegewebe.

Auch in der Milz hält also bei der physiologischen Vermehrung des Stützgewebes die Wucherung der elastischen Fasern gleichen Schritt mit der Vermehrung des kollagenen Bindegewebes. Ich will gleich vorweg nehmen, daß ich dieses Gesetz im großen und ganzen auch bei der pathologischen Vermehrung des Stützgewebes der Milz bestätigt gefunden habe. Eine fast ohne jede Vermehrung des kollagenen Bindegewebes einhergehende hochgradige Wucherung elastischer Elemente habe ich, — wie wir noch sehen werden —, in der Milz nur im engsten Anschluß an das Gefäßsystem beobachtet. Dagegen ist es mir nicht gelungen, in der Milz irgendwelche Beziehungen zwischen der Wucherung elastischer Fasern und der Vermehrung glatter Muskulatur nachzuweisen, trotzdem mein Augenmerk von Anfang an hierauf gerichtet war (Giesonfärbung,

Gieson-Fuchselin- und Hämatoxylin-Safranelinfärbung wurden zu diesem Zwecke häufig angewandt). Im Gegenteil fand ich gerade bei hochgradiger Vermehrung der elastischen Fasern Schwund der glatten Muskelzellen. Eine Vermehrung der glatten Muskulatur habe ich allerdings in der Milz überhaupt nicht gesehen. Dagegen habe ich mich an anderen elastinreichen Organen überzeugt, daß die Vermehrung der glatten Muskulatur die höchsten Grade erreichen kann, ohne daß eine Spur von gleichzeitiger Wucherung elastischer Fasern nachzuweisen wäre. So habe ich wiederholt die im höchsten Grade hypertrophische Darmwand oberhalb lang bestehender, sehr enger Darmstenosen untersucht; hier war die sonst so elastinreiche Darmmuskulatur auffallend arm an elastischen Fasern, d. h. während die Muskelzellen sich sehr stark vermehrt hatten, hatte das elastische Gewebe sich an der Darmhypertrophie nicht im geringsten beteiligt. Es scheint mir nach alledem der Schluß gerechtfertigt, daß zwischen der Vermehrung oder Wucherung des elastischen Gewebes und derjenigen der glatten Muskulatur keine engeren Beziehungen bestehen.

Kehren wir zur senilen Atrophie der Milz zurück, so ist noch hervorzuheben, daß die Vermehrung der elastischen Fasern nicht auf die Pulpa übergreift und ziemlich streng auf Kapsel, Trabekel, Gefäße und deren nächste Umgebung beschränkt bleibt. In der Pulpa, besonders in der Wand der kapillaren Milzvenen habe ich überhaupt in keinem Falle von normaler Milz elastische Fasern nachweisen hönnen. Die Milzfollikel enthalten schon normalerweise feine, von der Follikelarterie ausstrahlende elastische Fäserchen, die häufig auch den Follikel an der Peripherie umgeben.

Die Milz der Wirbeltiere habe ich nicht in den Kreis meiner Untersuchungen einbezogen und nur die Hundemilz in mehreren Exemplaren zum Vergleiche untersucht. Dieselbe ist viel reicher an Trabekeln, als die menschliche Milz. Kapsel und Trabekel enthalten reichlich Netze dicker, elastischer Fasern und zeigen einen enormen Reichtum an glatter Muskulatur. Im Gegensatz hierzu fand ich die Follikel weit ärmer an elastischen Fasern, als die der menschlichen Milz.

Zur Pathologie der Milz übergehend ist zunächst der Milz-

tumor bei akuten Infektionskrankheiten zu betrachten. Bekanntlich kann die Milz innerhalb sehr kurzer Zeit sehr bedeutende Vergrößerungen erfahren. Da wir aber wissen[1]), daß elastische Fasern zu ihrer Entwicklung eine ziemlich geraume Zeit benötigen, so ist von vornherein in diesen Fällen von akutem Milztumor natürlich eine Vermehrung elastischer Fasern nicht zu erwarten. Das Stützgewebe der Milz wird durch die starke Schwellung des ganzen Organs sehr stark auseinandergezerrt und ausgedehnt, sodaß in den Schnitten sehr wenig elastische Fasern zum Vorschein kommen. In Wirklichkeit habe ich aber in diesen Fällen nirgends eine Zerstörung, einen Schwund elastischer Fasern feststellen können. Als Beispiele mögen dienen:

3. Milztumor bei Pyämie. 7jähr. Mädchen, Sepsis nach blutiger Reposition einer kongenitalen Hüftgelenksluxation. Sekt. Protok. 1902. No. 303. Abscesse in Lungen und Nieren. Hypertrophie des Herzens. Vereiterung des r. Hüftgelenks (Operationswunde) und seiner Umgebung. Abscesse im kleinen Becken. Eitrige Thrombose der Vena femoralis. Milztumor. Parenchymatöse Nephritis.

Milz stark vergrößert, sehr weich. Mikroskopisch: Follikel sehr zellreich. Kapsel und Trabekel dünn, gedehnt, elastische Fasern aber gut erhalten.

4. Milztumor bei Diphtherie. 1jähr. Knabe. Sekt. Protok. 1902. No. 15. Status post tracheotomiam. Diphtheria laryngis et pharyngis. Hypertrophia et dilatatio cordis, Bronchitis. Enteritis. Tumor lienis.

Milz stark vergrößert, 8 : 4½ : 2 cm. Follikel sehr deutlich hervortretend und groß. Mikroskopisch: Milzkapsel und Trabekel sehr dünn. ebenso ist die Umgebung der Gefäße außerordentlich arm an elastischen und kollagenen Fasern, — alles wohl nur eine Folge der Schwellung und Dehnung. Ein wirklicher Schwund elastischer Fasern ist nicht nachzuweisen.

5. Milz bei eitriger Meningitis und Pneumonie. 1jähr. Mädchen. Sekt. Protok. 1901, No. 119. Meningitis purulenta. Pneumonia lobularis. Nebenpankreas im Magen. Von einem Milztumor ließ sich nach dem Sektionsbefunde in diesem Falle nicht sprechen, da keine Milz vorhanden war, sondern sich an ihrer Stelle zahlreiche kleine Milzchen fanden, (darunter etwa 18 größere bis zu Kirschengröße) und eine Unmenge ganz kleiner. Mikroskopisch fanden sich aber alle Zeichen des akuten Milztumors: Kapsel, Trabekel und Gefäße sind stark ausgezerrt, dünn, gedehnt, aber die elastischen Fasern sind erhalten.

Bei dem akuten Milztumor verhält sich also das elastische

[1]) Jores, Zur Kenntnis der Regeneration und Neubildung des elastischen Gewebes. Ziegler's Beiträge z. pathol. Anatom. 27. Bd., 1900.

Gewebe ganz passiv. Nur bei starker zelliger Infiltration der Milzfollikel hatte ich zuweilen den Eindruck eines geringfügigen Schwundes der elastischen Fasern im Bereiche derselben.

Anders wird dies Verhalten, sobald der Milztumor chronisch wird. Hier tritt mit der Vermehrung des gesamten Stützgewebes der Milz auch eine entsprechende Neubildung der elastischen Fasern ein, die jedoch, wenn ich mich so ausdrücken darf, das Maß funktioneller Anpassung nicht wesentlich überschreitet. Beispiele:

6. Milztumor aus unbekannter Ursache. 39jähr. Mann. Sekt. Protok. 1902, No. 308. Tumor (Gliosarkom) des rechten Stirnhirns.

Milz um das doppelte vergrößert. Kapsel und Trabekel breit und reich an dichten Netzen elastischer Fasern. In der Umgebung der Gefäße dichte elastische Fasernetze. Dagegen sind die zellreichen Follikel fast ganz frei von Elastin.

7. Milztumor bei Lymphosarkom. 49jähr. Frau. Sekt. Protok. 1902, No. 256. Lymphosarkom des Mediastinums mit zahlreichen Metastasen. Uterusmyome. Kystoma ovarii.

Milz stark vergrößert 16 : 9 : 6 cm. Oberfläche glatt. Auf der Schnittfläche ist die Pulpa von graurötlicher Farbe. Trabekel deutlich und zahlreich. Mikroskopisch ist die Milz sehr zellreich, ganz diffus von Lymphocyten durchsetzt. Trabekel und Gefäße erscheinen vermehrt, und das ganze Organ ist sehr reich an elastischen Fasern.

Gehen wir nunmehr zu den auf bestimmtere Ursachen zurückzuführenden pathologischen Veränderungen der Milz über, so ist zunächst bei den durch Lues bedingten chronischen Milztumoren eine starke und zweifellos pathologische Vermehrung der elastischen Fasern durchweg zu konstatieren. Ich hatte leider nur 5 mal Gelegenheit, Milztumoren zu untersuchen, die sich mit ziemlicher Sicherheit auf Lues zurückführen ließen, d. h. es war Lues bei dem betr. Individuum zweifellos festgestellt, im übrigen aber eine andere Ursache für den Milztumor nicht aufzufinden.

8. Milztumor bei Lues. 50jähr. Mann. (Klinisch: Lues. Progressive Paralyse.) Sekt. Protok. 1903, No. 18. Hydrocephalus internus. Ependymitis granularis. Emphysema pulmonum. Pneumonia lobularis. Hypertrophia cordis. Atheromatosis. Icterus universalis. Erweiterung der Gallengänge mit Konkrementbildung.

Vermehrung des gesamten Stützgewebes der Milz und zwar im wesentlichen und vorwiegend der elastischen Fasern, welche am stärksten in den

Trabekeln und der Umgebung der Gefäße zutage treten. Die Vermehrung greift aber auch auf die nächstgelegenen Teile der Pulpa über, — wenn auch in geringem Grade. Die Kapsel ist ziemlich stark verdickt. Die Vermehrung der elastischen Fasern in der Kapsel betrifft nur die innerste, der Milzpulpa anliegende Zone. Diese geht nach außen hin in völlig elastinfreies Bindegewebe über, — ein bei pathologischen Verdickungen der Milzkapsel konstanter Befund.

Weit hochgradigere Veränderungen als in diesen Fällen fand ich bei einem Syphilitiker, der gleichzeitig an Lebercirrhose litt. Wahrscheinlich wirkten hier diese beiden Prozesse in ähnlicher Weise auf die Milz ein und bewirkten so eine sehr starke Wucherung der elastischen Fasern:

9. Milztumor bei Lues und Lebercirrhose. 47jähr. Mann. (Klinisch tertiäre Syphilis festgestellt). Sekt. Protok. 1903, No. 145. Ascites. Hydropericardium. Pleuritis adhaesiva et exsudativa tuberculosa. Cor villosum. Tuberculosis pulmonum. Hämorrhagische Infarkte des Dünndarms. Pfortaderthrombose. Thrombose der Venae mesaraicae. Lebercirrhose. Milztumor. Orchitis interstitialis incip.

Die Milz ist mit dem Zwerchfell strangförmig verwachsen, stark vergrößert, 17 : 11 : 4½ cm. Die Milzvene ist mit einem dunkelroten Gerinnsel fest verschlossen. Derbe, schwielige Kapselverdickungen. Pulpa ziemlich derb, braunrot gefärbt. Die Trabekel treten deutlich hervor.

In dieser Milz ist das Stützgewebe ganz gewaltig vermehrt und hieran haben die elastischen Fasern den Hauptanteil. Diese Vermehrung der elastischen Fasern hat aber hier auch auf die Pulpa übergegriffen und strahlt hauptsächlich von den Trabekeln und der Kapsel aus (Taf. II, Fig. 2), doch ist auch das perivasculäre Stützgewebe stark vermehrt. Bei dieser Bindegewebsdurchsetzung der gesamten Milz überwiegen die elastischen vor den collagenen Fasern so sehr, daß man versucht ist, von einer elastischen Cirrhose der Milz zu reden. Besonders von der stark verdickten Kapsel strahlen in die Pulpa dichte und zarte Netze elastischer Fasern aus.

Milztumoren bei Lebercirrhose habe ich in zu geringer Zahl untersucht, um allgemeinere Schlüsse daraus ziehen zu können. In den wenigen untersuchten Fällen ist mir eine sehr erhebliche, excedierende Vermehrung der elastischen Fasern nicht aufgefallen. Ist das Bindegewebe der Milz im allgemeinen entsprechend der Vergrößerung des ganzen Organes vermehrt, so nehmen hieran natürlich auch die elastischen Fasern ent-

sprechenden Anteil. In einem Falle sah ich um die Gefäße herum auffallend starke Wucherung von elastischen Fasernetzen. Andererseits habe ich aber auch völliges Fehlen einer Wucherung gesehen in folgendem Falle:

10. Milztumor bei Lebercirrhose. 66jähr. Frau. Sekt. Protok. 1903, No. 32. Arteriosklerose. Ulceröse Lungenphthise. Milztumor. Cystitis. Pyelitis. Grobhöckerige Lebercirrhose. Darmtuberkulose. Gallensteine. Perforation der Gallenblase in das Colon transversum. Ascites.

Sehr ausgeprägte hyperplastische Intimaverdickung[1]) der Milzgefäße. Kapsel und Trabekel nicht verdickt. Keine irgendwie erhebliche Vermehrung des kollagenen und elastischen Gewebes zu bemerken.

Hier war also wohl, absolut genommen, eine Vermehrung des elastischen Gewebes eingetreten, aber nur eine der Vergrößerung der Milz entsprechende, dieses Maß nicht überschreitende Wucherung.

Wenden wir uns nunmehr dem durch allgemeine Störungen der Zirkulation bedingten Milztumor, der Stauungsmilz, zu, so habe ich auch in diesen Fällen eine pathologisch hochgradige Vermehrung der elastischen Fasern nicht finden können, wenigstens habe ich dieselbe nicht als Regel nachweisen können. Mit der langsam fortschreitenden Vergrößerung des Organs nimmt auch die Bindesubstanz und das elastische Gewebe zu, letzteres überschreitet aber meistens nicht wesentlich das Maß der Kompensation. Kapsel, Trabekel und Gefäßscheiden sind reich an elastischen Fasern, aber für gewöhnlich findet sich nirgends eine excedierende Vermehrung derselben. Selbst in den Fällen, wo nach lange dauernder Stauung eine derbe cyanotische Induration der Milz eingetreten war, habe ich nur mäßige Vermehrung der elastischen Fasern gesehn. Beispiel:

11. Stauungsmilz bei Mitralstenose. 23jähr. Mädchen. Sekt. Protok. 1902, No. 309. Pleuritis adhaes. Dilatation und Hypertrophie des r. Herzens. Hochgradige Mitralstenose. Stauungsorgane.

Milz stark vergrößert, 12 : 8½ : 4 cm. Die Gefäße derselben zeigen mittelstarke hyperplastische Intimaverdickung. Mäßige Verbreiterung der Kapsel, starke Trabekel, in denen die elastischen Fasern in gewöhnlicher Anzahl und Stärke vorhanden sind (Taf. II, Fig. 3). In der Pulpa finden sich größere, weit klaffende Venen, deren Wand keine Spur elastischer Fasern aufweist.

[1]) vgl. Jores, Wesen und Entwicklung der Arteriosklerose. Wiesbaden 1903.

Ja, in einem Falle von Stauungsmilz bei gleichzeitiger chronischer parenchymatöser Nephritis — das klinische Bild war vollständig von der Herzinsuffizienz beherrscht — habe ich sogar einen ziemlich starken Schwund der elastischen Fasern beobachtet:

12. Milztumor bei Herzschwäche und chronischer parenchymatöser Nephritis. 46jähr. Mann. Sekt. Protok. 1903, No. 2. Ascites. Hydrothorax. Pleuritis serosa haemorrhagica. Atelektase des r. Unterlappens. Bronchitis. Dilatatio et Hypertrophia cordis praecipue sinistri. Arteriosklerose. Milztumor. Nephritis parenchymatosa chronica (große bunte Niere).

Milz stark vergrößert, 18 : 11 : 4½ cm., sehr weich, dunkelbraunrot. Trabekel deutlich. Pulpa breiweich.

Alle Gefäße, Kapillaren und Bluträume sind strotzend mit Blut gefüllt. Kapsel und Trabekel sind sehr dünn, gedehnt und sehr arm an elastischen Fasern. Auch die Wand größerer Venen ist stellenweise ganz elastinfrei. Die kleineren Arterien sind sehr arm an elastischen Elementen, stellenweise tritt bei Fuchselinfärbung an Stelle der Elastica interna nur eine blaßblau gefärbte Linie zutage. Das ganze macht den Eindruck, als ob bei der Vergrößerung der Milz eine Hyperplasie des Stützgewebes ausgeblieben, dieses vielmehr nur auseinandergezerrt sei, wobei dann ein Teil der elastischen Fasern zugrunde ging.

Hochgradige und eigentümliche Veränderungen des elastischen Gewebes der Milz habe ich nun weiterhin wiederholt bei der amyloiden Degeneration dieses Organs gefunden. Aber auch hier lassen die Befunde wenig Übereinstimmung erkennen, ja sie stehen zum Teil im stärksten Gegensatz. Es mögen deshalb zunächst eine Reihe von Protokollen bezw. Auszüge aus denselben hier Platz finden.

I. Sagomilz.

13. 36jähr. Frau. Sektionsprotokoll 1902. No. 263. Tuberkulose der Lungenspitzen. Amyloid der Milz, Leber und des Darmes. Pyelonephritis. Thrombose der l. Vena renalis. Tumor ovarii.

Milz auf das Dreifache vergrößert, typische Sagomilz. Dieselbe ist auffallend arm an elastischen Fasern. Auch in dem — sonst so elastinreichen — perivaskulären Bindegewebe sind elastische Fasern nur in sehr geringer Anzahl vorhanden. Die amyloid degenerierten Follikel sind frei von Elastin — nur die Follikelarterie enthält elastische Fasern. Ich habe

in diesem Falle auch die anderen Organe (und zwar Aorta und peripherische Gefäße, Leber, Niere, Nebenniere, Lunge, Herz, Zunge, Schilddrüse) genauer untersucht, aber keine gröberen Veränderungen des elastischen Gewebes gefunden, nur die Niere (mikroskopisch: Amyloid, mäßige interstitielle Nephritis und Arteriosklerose) war ebenfalls auffallend arm an elastischen Elementen, selbst in dem — sonst so elastinreichen — perivaskulären Bindegewebe der größeren Gefäße waren elastische Fasern nur ganz vereinzelt aufzufinden.

14. Sagomilz, Sammlungspräparat. Die Milz ist ziemlich reich an elastischen Fasern, besonders auch die kleineren arteriellen Gefäßchen. Die amyloiden Follikel enthalten weitmaschige Netze zarter elastischer Fasern, d. h. die Follikelfasern sind unversehrt und nur durch die Einlagerung von Amyloid in den Follikeln etwas auseinandergedrängt.

15. Sagomilz, Sammlungspräparat. Kapsel dünn, Trabekel und Gefäße reich an elastischen Fasern, d. h. also weder Schwund noch excedierende Wucherung des elastischen Gewebes. Die Neubildung elastischer Fasern hat mit der Vergrößerung des Organs gleichen Schritt gehalten. — Dieser Befund wurde noch bei einer Reihe anderer typischer Sagomilzen erhoben.

16. Sagomilz. Sammlungspräparat. In derselben einzelne miliare Tuberkel. Gefäßscheiden, Trabekel und das innere Drittel der verdickten Kapsel sind sehr reich an elastischem Gewebe, desgleichen die Follikelarterien und Follikel selbst. Hier hat eine stärkere Vermehrung der elastischen Fasern stattgefunden.

17. Sagomilz. Sammlungspräparat. Derselbe Befund wie bei 16, doch findet sich hier außerdem noch an einzelnen Stellen die Bildung zarter weitmaschiger Netze von elastischen Fasern in der Pulpa. Diese Netze strahlen von dem perivaskulären Stützgewebe aus und finden sich besonders an der Grenze gegen die amyloiden Follikel hin.

18. Sagomilz. Sammlungspräparat. Die Kapsel ist nicht verdickt, dagegen sind die Trabekel und das perivaskuläre Bindegewebe ziemlich reichlich vermehrt. All dieses Bindegewebe ist reichlich von elastischen Fasern durchsetzt. Auch die kleineren Gefäße sind sehr reich an elastischen Fasern.

Meist haben wir also bei der Sagomilz keine wesentlichen Veränderungen der elastischen Fasern nachweisen können. Mit der Vergrößerung des Organs bei dieser Erkrankung nehmen dieselben entsprechend zu und in einigen Fällen überschreitet die Wucherung des elastischen Gewebes in mittlerem Grade dieses Maß der funktionellen Anpassung. In einem Falle konnten wir im Gegensatz hierzu einen nicht unerheblichen Schwund der elastischen Elemente feststellen.

Hochgradige Vermehrung des elastischen Gewebes fand ich hingegen nicht selten bei der

II. Wachsmilz.

Trotz der schon durch die Einlagerung der Amyloidmassen bedingten Vergrößerung der Milz ist dieselbe in fast allen Fällen außerordentlich reich an elastischem Gewebe. Diese das Maß der Kompensation oft weit überschreitende Wucherung zeigt sich aber nicht wie z. B. bei Fall 9 in diffuser Durchsetzung des Gewebes mit elastischen Fasern, ausstrahlend von den Trabekeln und größeren Gefäßen, sondern die Vermehrung hält sich an die schon normalerweise elastinreichen Teile des Organs. Die Trabekel sind sehr reichlich vorhanden, gleichmäßig verdickt und bestehen fast nur mehr aus dicken elastischen Fasern. Daneben sind die Gefäße und das perivaskuläre Gewebe außerordentlich reich an elastischen Fasern und vor allem ist bemerkenswert, daß zuweilen auch kapillare Gefäßchen der Pulpa Hüllen von elastischen Fasern aufweisen.

19. Wachsmilz, Sammlungspräparat. Kapsel und Trabekel ganz gleichmäßig in mittlerem Grade verdickt und sehr reich an elastischem Gewebe. Auch die Gefäße sind sehr reich an elastischen Fasern und in der Pulpa finden sich hier und da Kapillaren mit einer elastischen Netzhülle oder Andeutungen einer solchen.

20. Wachsmilz, mehrere Sammlungspräparate, waren überall reich an elastischen Fasern, ohne eine excedierende Vermehrung derselben aufzuweisen.

21. Wachsmilz, Sammlungspräparat. Die Trabekel sind vermehrt und stark verdickt (Taf. II, Fig. 4) und enthalten sehr viele starke elastische Fasern, desgl, das perivaskuläre Gewebe. In der Pulpa beginnen sich einzelne Kapillaren mit zierlichsten elastischen Fäserchen zu umspinnen, die stellenweise schon eine dichte elastische Hülle um den Kapillarbaum bilden, wie es das Photogramm Fig. 5 auf Taf. II zeigt.

22. Wachsmilz, Sammlungspräparat. Die Kapsel ist erheblich verdickt und die inneren zwei Drittel derselben sind sehr reich an elastischen Fasern, die in zierlichen Netzen angeordnet sind. Die Trabekel sind vermehrt, dick, reich an elastischem Gewebe. Das perivaskuläre Bindegewebe ist sehr reichlich entwickelt und enthält elastische Fasern, Körnchen und Netze in großer Menge. Auch das kollagene Bindegewebe ist überall vermehrt. Die Untersuchung der Leber und Nieren dieses Falles ergab keine auffallenden Veränderungen der elastischen Elemente.

Die angeführten Beispiele mögen genügen. Nur in einem

Falle von Wachsmilz habe ich im Gegensatz zu den angeführten Fällen eine Vermehrung des elastischen Gewebes vermißt.

23. Wachsmilz, 65jähr. Frau. Sektionsprotokol 1902 Nr. 275. Pleuritis adhaesiva. Tuberkulose der l. Lungenspitze. Starke Bronchiektasen, besonders des l. Unterlappens, Croupöse Pneumonie des r. Oberlappens. Fettherz. Amyloid der Milz (Speckmilz) und Nieren. Granuläre Fettleber.

In der Milz fleckweise reichliche Zellansammlungen. Die Kapsel ist dünn und arm an elastischen Fasern, ebenso die Trabekel und Gefäße. Nur an den größeren Gefäßen ist außerhalb der Elastica externa das elastische Gewebe sehr reichlich entwickelt. — Auch hier ergab die Untersuchung der anderen Organe des Falles keine wesentlichen Veränderungen des elastischen Gewebes.

Zusammenfassend können wir also sagen, daß auch bei der amyloiden Degeneration sich stets gültige, auf alle Fälle zutreffende Regeln über das Verhalten der elastischen Fasern nicht aufstellen lassen. Häufig findet sich eine einfache, der Vergrößerung des Organs angepaßte Vermehrung des elastischen Gewebes. Nur selten bleibt diese aus oder macht gar einem Schwunde der elastischen Elemente Platz. Eine excedierende Vermehrung findet sich in mäßigem Grade zuweilen bei der Sagomilz, häufig dagegen und stärker bei der Wachsmilz. Vor allem findet sich bei letzterer auch nicht selten eine höchst bemerkenswerte Wucherung bezw. Neubildung elastischer Hüllen und Fasern an den Kapillaren der Pulpa. Während also bei der amyloiden Degeneration der arteriellen Milzkapillaren, der Sagomilz[1]) eine erhebliche Wucherung elastischer Fasern ausbleibt, ist eine solche bei der amyloiden Degeneration der venösen Kapillaren, der Wachsmilz, häufig und zuweilen hochgradig. Insbesondere verdient hervorgehoben zu werden, daß die Bildung elastischer Kapillarhülsen niemals an den (arteriellen) Kapillaren des Milzfollikels (Sagomilz), wiederholt dagegen an den Kapillaren der Pulpa bei der Wachsmilz gefunden wurde.

Die höchsten Grade pathologischer Neubildung elastischer Fasern in der Milz habe ich bei der Leukaemie gefunden. Leider stand mir hier kein frisches, sondern nur Sammlungsmaterial zur Verfügung, ich glaube jedoch, daß dies den Wert

[1]) Vgl. Fr. Schweiger-Seidel, Untersuchungen über die Milz. Dieses Archiv. 27, Bd. S. 473. 1863.

der histologischen Befunde nicht beeinträchtigen wird. Auch bei dieser Erkrankung finden wir wiederum keineswegs ein einheitliches, sondern zum Teil sogar ein diametral entgegengesetztes Verhalten des elastischen Gewebes.

24. Leukämie der Milz. Zwei Sammlungspräparate. Kapsel und Trabekel sind dünn, stark gedehnt. Starker Schwund der elastischen Fasern; nennenswerte Reste nur in der Kapsel, auch die Gefäße sind sehr arm an Elastin. Im zweiten Falle ist die Kapsel stellenweise fast völlig frei von elastischen Fasern.

25. Leukämie der Milz. Sammlungspräparat. Der Gehalt an elastischen Fasern weicht kaum von der Norm ab, ist eher etwas größer, d. h. die Vermehrung des elastischen Gewebes hat mit der Vergrößerung des Organs zum mindesten gleichen Schritt gehalen.

26. Leukämie der Milz. Sammlungspräparat. Außerordentlich großer Milztumor. Hier findet sich nun eine Vermehrung des elastischen Gewebes im höchsten Grade und in allen Teilen der Milz. Kapsel, Trabekel und Gefäße sind um das vielfache verdickt und so reich an elastischem Gewebe, daß diese Vermehrung bei Elastinfärbung schon bei Betrachtung der Schnitte mit bloßem Auge höchst auffallend ist (vgl. die bei Lungenvergrößerung aufgenommenen Photogramme Fig, 6 und 7 auf Taf. II und III).

Die Milzkapsel ist sehr stark verdickt (vgl. Taf. II u. III, Fig. 6 und 7), in ihren äußeren Teilen mehr fibrös, in den inneren dagegen sehr reich an elastischen Elementen. Der stärkere Gehalt der innersten Kapselschicht an Elastin tritt auch in dem Photogramm (Taf. II, Fig. 6) deutlich zutage. Von der Kapsel aus strahlen überall elastische Fasern teils in dichten Strängen, teils in Netzen in die Milz ein (Taf. II u. III, Fig. 6 u. 7). Die Trabekel sind sehr stark verdickt und vermehrt (Taf. III, Fig. 7), reich an dicken und feinen elastischen Fasern. Die Gefäße weisen enorme Wandstärken auf (vgl. Taf. II u. III, Figg. 6, 7 und 8); besonders deutlich ist dies in Fig. 7 zu sehen, wo die Verzweigungen eines kleinen, dicht unter der Milzkapsel verlaufenden Gefäßes getroffen sind. Die Verbreiterung der Gefäßwände betrifft fast ausschließlich die Adventitia und das perivaskuläre Bindegewebe. Von den Gefäßen strahlt nun reichlich elastisches Gewebe in die Pulpa aus, teils in dicken Strängen (vgl. Taf. II, Fig. 6), teils in gröberen (Taf. II, Fig. 6)

oder feineren Netzen (Taf. IV, Fig. 14). Höchst zierliche Bildchen zeigen die kleineren Gefäße. Hier folgt — auf Querschnitten gut zu erkennen — auf eine starke Elastica interna eine breite, an elastischen Fasern sehr arme Schicht (Taf. IV, Fig. 14), dann kommt eine sehr elastinreiche, breite Zone, welche nach außen hin dichte Netze elastischer Fasern in die umliegende Pulpa entsendet (Taf. IV, Fig. 14). Das ganze Organ ist sehr reich an großen und kleinen Gefäßen. Die interessantesten Veränderungen finden sich aber an den Kapillaren der Pulpa. Was wir oben an der Wachsmilz vereinzelt fanden, findet sich hier in sehr hohem Grade. Die gesamte Pulpa wimmelt von Kapillaren, welche von Elastinhüllen umgeben sind (vgl. Figg. 8, 9, 11—13 Taf. III u. IV). Es sind dies zarte elastische Membranen, in welche feine und auch gröbere elastische Fasern eingewebt sind. Die verschiedenen eigentümlichen Bilder werden am besten durch die beigegebenen Abbildungen klargelegt. Auch von diesen kapillaren Gefäßchen strahlen nun an einzelnen Stellen zierliche Netze elastischer Fasern in die Umgebung aus (Taf. IV, Fig. 13).

Gleichzeitig mit dem elastischen ist auch das kollagene Bindegewebe dieser Milz sehr vermehrt. Doch bezieht sich dies nur auf Kapsel, Trabekel und die größeren Gefäße. Die kleineren Gefäße, die so reich an Elastin sind, sind fast, die Kapillaren ganz frei von collagenen Fasern. Die Trabekel dagegen sind stellenweise sehr reich an Bindegewebe.

27. Leukämie der Milz. Sammlungspräparat, verhält sich ganz ähnlich dem vorigen. Die Kapsel ist sehr stark — etwa auf das 20fache des normalen — verdickt. Dieselbe enthält dickwandige Arterien. Von dieser starken, elastinreichen Kapsel spalten sich zahlreiche, dicke und dünne, an elastischen Fasern reiche Septen ab, auch finden sich grobe und feine subcortikale Netze elastischer Fasern. Trabekel vermehrt, Gefäße dickwandig. Bei Elastinfärbung tritt wiederum ein enormer Gefäßreichtum zutage. Auch das kollagene Bindegewebe ist stark vermehrt. Die von den Trabekeln ausstrahlenden elastischen Fasern bewirken stellenweise eine völlige Verfilzung des Milzgewebes mit elastischen Bildungen (Taf. III, Fig. 10). Auch zahlreiche kleine Gefäßchen der Milzpulpa haben wiederum eine starke Elastinhülle (s. Taf. III, Fig, 10). Es macht den Eindruck, als ob sich die Kapillaren der Pulpa in kleine Arterien verwandelt hätten — so stark ist ihre Wand geworden, so reich an elastischen Fasern und Hüllen.

28. Leukämie der Milz. Zwei Sammlungspräparate, ergeben ganz dieselben Bilder. Der zweite Fall zeigt besonders starke Abspaltungen von der Kapsel, so daß dicke subcortikale Balken entstehen.

Die beigegebenen Abbildungen werden besser, als viele Worte es vermögen, die enorme Entwicklung des elastischen Gewebes in der leukämischen Milz dartun. Wiederum läßt sich dies aber nicht als Regel, als typischer Befund bei Leukämie ansehen, denn in einzelnen Fällen fanden wir gerade das Gegenteil. Mit der Vermehrung der elastischen Fasern in den anderen Fällen ging gleichzeitig eine Wucherung des kollagenen Bindegewebes Hand in Hand. Nur an den kleinsten Gefäßchen und Kapillaren zeigte sich fast ausschließlich eine Wucherung elastischer Fasern. Diese letztere Beobachtung erscheint von besonderem Interesse mit Rücksicht auf die bereits oben S. 71 erwähnte Frage nach der Existenz elastischer Elemente in der Wand der Kapillaren der Milzpulpa. Hier haben wir also Fälle vor uns, bei denen sich tatsächlich ein Teil der Kapillaren der Milzpulpa mit einer echten Elastinhülle umgibt, die sie normalerweise nicht besitzen. Vielleicht stehen die Hüllen dieser Kapillaren schon normalerweise dem elastischen Gewebe näher als das gewöhnliche Bindegewebe.

Im übrigen begnüge ich mich mit der objektiven Feststellung der geschilderten eigentümlichen Gefäßveränderungen, ohne mich in Erklärungen über Wesen, Bedeutung oder Folgen derselben einzulassen, da dieselben wohl nur reine Hypothesen sein könnten.

Betrachten wir zum Schluß noch das Verhalten der elastischen Fasern in umschriebenen Krankheitsherden der Milz, so sind zunächst einige Veränderungen hei der Perisplenitis zu erwähnen. Beispiele:

29. Perisplenitis, 51jähr. Mann. Sektionsprotokoll 1903 No. 10. Sarkom des Kleinhirns. Milz klein, hellrotbraun, schlaff und weich. Perisplenitische, bis zu 4 mm dicke Schwarte. Trabekel sehr deutlich.

Die verdickte Kapsel besteht zum allergrößten Teil aus kernarmem, homogenem Bindegewebe. Die innere Schicht weist hie und da fleckweise eingestreute elastische Fäserchen und Körnchen auf. Nur der innerste Saum der verdickten Kapsel ist reich an elastischen Elementen. Von der Kapsel

strahlen starke elastinreiche Trabekel in die Milz aus. Auch die Gefäße und ihre Scheiden sind außerordentlich reich an elastischem Gewebe.

30. Periplenitis. Sammlungspräparat. Von der bis zu 11 mm dicken perisplenitischen Schwarte ist nur der der Milz zunächst liegende Streifen von elastischen Fasern reich durchsetzt, im übrigen ist die verdickte Kapsel, d. h. also ihr weitaus größter Teil völlig frei von Elastin. Die Vermehrung des elastischen Gewebes bleibt also völlig auf die innerste Schicht der Kapselverdickung beschränkt. Dagegen zeigt außer der Kapsel auch der angrenzende Teil der Milz recht erhebliche Vermehrung der elastischen Fasern, besonders in den Trabekeln. Die chronisch-entzündliche Vermehrung des Bindegewebes ist also offenbar nicht an der Milzkapsel stehen geblieben, sondern hat auch das nächstliegende Stützgewebe der Milz ergriffen.

Bei Tuberkulose der Milz findet man im Bereiche derselben die gewöhnlichen bekannten Einwirkungen der Tuberkel auf elastische Fasern, Auflösung und Zerstörung; noch stärker ist die Zerstörung im Milzabsceß, wie ja bekanntlich die eitrige Infiltration überhaupt der schlimmste Feind der elastischen Faser ist. In Infarkten sind dieselben dagegen gut erhalten — wie ja auch in anderen Organen — und eine Zerstörung findet nur im Bereiche der entzündlichen Infiltrationszone statt. Recht spät, mit der Resorption des Infarktes, verfallen dann auch die elastischen Fasern im Bereiche derselben der Auflösung.

Fassen wir die Ergebnisse vorliegender Untersuchungen kurz zusammen, so läßt sich zunächst sagen, daß stets gültige allgemeine Regeln über das Verhalten des elastischen Gewebes der Milz bei bestimmten Erkrankungen sich nicht aufstellen lassen. In den verschiedenen Fällen ein und derselben Erkrankung fanden wir recht verschiedene, ja zuweilen ganz entgegengesetzte Verhältnisse. Ursachen für diese Verschiedenheiten ließen sich nicht auffinden, und ich glaube, daß nur eine große Zahl genauer und systematischer Untersuchungen unsere Kenntnisse in diesem Punkte fördern könnte. Äußere Umstände hinderten mich an einer Fortsetzung der Untersuchungen in dieser Richtung.

Die durch vorliegende Beobachtungen gewonnenen Tatsachen lassen sich kurz in folgenden Sätzen zusammenfassen. Das elastische Gewebe der Milz kann sich

I. bei einer Reihe von Erkrankungeu völlig passiv verhalten (Infarkt).

Bei dem akuten Milztumor z. B. wird das elastische Gewebe durch die Vergrößerung des Organes nur gezerrt, gedehnt, zeigt aber weder Abnahme noch Zunahme seiner Elemente.

II. Das elastische Gewebe unterliegt einer Zerstörung.

a) in umgrenzten Entzündungsherden (Tuberkulose, Absceß u. s. w.).

b) Im ganzen Organ in einzelnen Fällen von Milztumor, wenn der Dehnung des elastischen Gewebes auch ein Schwund desselben folgt (zuweilen bei Leukämie, amyloider Degeneration u. s. w.).

III. In vielen Fällen findet sich eine mehr oder weniger erhebliche Neubildung des elastischen Gewebes. Dieselbe geht im allgemeinen Hand in Hand mit der Vermehrung des kollagenen Bindegewebes in der Milz. Sie ist häufig bei lange bestehenden Milztumoren, findet sich aber auch bei Schrumpfungen des Organs. Man kann bei dieser Neubildung elastischer Fasern verschiedene Formen und Grade gut unterscheiden:

1. Die kompensatorische Neubildung elastischen Gewebes. Mit der Vergrößerung des Organs nimmt entsprechend auch das elastische Gewebe der Milz zu, sodaß das normale Verhältnis der elastischen Fasern sowohl zum Parenchym der Milz als auch zu dem übrigen Stützgewebe völlig gewahrt bleibt. Diese Vermehrung ist demnach als kompensatorische oder funktionelle Anpassung zu bezeichnen. Dieses sozusagen physiologische Wachstum der elastischen Fasern kann nun aber nach mehreren Richtungen hin pathologisch werden:

2. Die einfache Hyperplasie des elastischen Gewebes. Es findet sozusagen eine Überkompensation statt. Das elastische Gewebe ist stärker vermehrt, als es der Vergrößerung des Organs entsprechen würde, es bleibt aber diese Wucherung auf die schon normalerweise elastinreichen Teile der Milz beschränkt. Diese Grenzen überschreitet die Neubildung der elastischen Fasern bei den beiden folgenden Formen.

3. Die fibrös-elastische Induration der Milz. Von den vermehrten Trabekeln und der verdickten Kapsel aus findet eine diffuse Durchwachsung des anliegenden Parenchyms mit collagenen und elastischen Fasern statt (Lues u. s. w.).

4. Die elastische Hypertrophie der Kapillaren. Das auffallendste Kennzeichen dieser Form ist die Umspinnung einzelner oder zahlreicher Kapillaren der Pulpa mit elastischen Fasern und Hüllen (zuweilen bei der Wachsmilz, häufig bei Leukämie).

Diese verschiedenen Arten der Neubildung elastischer Fasern in der Milz können sich natürlich im einzelnen Falle in mannigfacher Weise kombinieren.

Erklärung der Abbildungen auf Taf. II, III und IV.

Die Figg. 1—10 sind Photogramme, die Figg. 11—14 Zeichnungen, die mit Hilfe des Zeißschen Zeichenprismas aufgenommen sind.
k = Kapsel, tr = Trabekel, p = Pulpa der Milz.

Fig. 1. Senile Atrophie der Milz. Fall 2. Fuchselin-Lithioncarmin. Vergrößerung ungefähr **60** (Leitz, Okular 1, Objekt. 3).

Fig. 2. Milz bei Lues und Lebercirrhose. Fall 9. Fuchselin-Lithioncarmin. Vergr. ungefähr **60** (Leitz. Okular 1 Objekt. 3).

Fig. 3. Stauungsmilz. Fall 11. Fuchselin. Vergr. ungefähr **60**. (Leitz, Okul. 1 Objekt. 3).

Fig. 4. Wachsmilz. Fall 21. Fuchselin. Ungefähr **14**fache Vergrößerung (Lupe).

Fig. 5. Wachsmilz. Fall 21. Eine Stelle der Pulpa des vorigen Präparates bei ungefähr **330**facher Vergrößerung (Leitz, Okul. 1 Objekt. 7). Zarte Elastinhülle einer Kapillarverzweigung.

Fig. 6—9. Leukämie der Milz. Präparate aus verschiedenen Stellen der Milz von Fall 26. Einfache Fuchselinfärbung, nur in Fig. 7 gleichzeitige Kernfärbung mit Lithioncarmin.

Fig. 6. Ungefähr **9**fache Vergrößerung (Lupe).
Fig. 7. „ **9** „ „ „
Fig. 8. „ **60** „ „ (Leitz, Okul. 1 Objekt. 3).
Fig. 9. „ **330** „ „ (Leitz, Okul. 1 Objekt. 7).
Letzteres Bild zeigt die starken Elastinhüllen mehrerer Kapillaren der Pulpa.

Fig. 10. Leukämie der Milz. Fall 27. Fuchselin. Vergr. ungefähr **60** (Leitz, Okul. 1 Objekt 3).

Figg. 11—14. Leukämie der Milz. Fall 26. Bei Aufnahme der Figg. 11—14 mit dem Zeichenprisma stand der Zeichentisch 2½ cm tiefer als der Objekttisch.

Figg. 11—13. Kapillarhülsen bei starker Vergrößerung. (Leitz, Okular 1 Objekt 7).

Fig. 14. Kleinere Gefäßchen. (Leitz, Okul. 1 Objekt, 3).

VI.

Vergleichende Untersuchung zur Pathologie der Leber.

Nach Experimenten am Kaninchen: Unterbindung der Arteria hepatica, des Ductus choledochus und Phosphorintoxikation.

(Aus dem Institut für allgemeine Pathologie und pathologische Anatomie in Rostock.)

Von

R. Tischner, cand. med.

(Hierzu Tafel V.)

Die folgenden, auf Veranlassung und unter Leitung von G. Ricker angestellten Untersuchungen beschäftigen sich mit der Nekrose, der Bindegewebshyperplasie und dem Verhalten des Fettes in der Leber nach Unterbindung der Arterie und des Ausführungsganges der Leber, sowie nach Vergiftung mit Phosphor. Wir wählten so verschiedenartige Eingriffe, um durch Vergleich ihrer Folgen Gesichtspunkte zu gewinnen für die Beurteilung von Veränderungen, über deren Ursache und gegenseitige Beziehung zur Zeit keine Einigung besteht.

I.

Unterbindung der Arteria hepatica.

Vorbemerkungen.

Die Arteria hepatica wurde im Ligamentum hepatoduodenale ungefähr an der Stelle unterbunden, wo sie den Ductus choledochus oberhalb des Abganges der Anastomose mit der Arteria gastro-duodenalis kreuzt. In einigen Fällen, wo die Arterie wegen zu reichlichen Fettgewebes nicht deutlich zu sehen war, wurde das gesamte Fettgewebe seitlich vom Ductus choledochus unterbunden. Einige Tiere starben infolge Ausflusses der

Galle in die Bauchhöhle nach Verletzung oder durch nachträgliche Nekrose des Ductus choledochus. Einige wenige Tiere starben an Peritonitis, teils weil die Naht nicht hielt oder bei bestehenden chronischen Pleuraexsudate.

Nach der Operation nahmen die Tiere alle an Gewicht ab. Auch die länger lebenden verloren continuierlich an Gewicht bis über $\frac{1}{3}$ des Anfangsgewichtes. Z. B. nahm ein Tier, das nach 29 Tagen starb, in der Zeit von 1900 g auf 1140 g ab, ein anderes, das nach 35 Tagen starb, von 2470 g auf 1550 g.

Mehrere Stellen jeder Leber aus verschiedenen Lappen, auch makroskopisch unveränderte Partien, wurden in 10 % Formollösung fixiert und dann nach Paraffineinbettung in Haemalaun und van Giesonscher Lösung gefärbt. Außerdem wurden von fast allen Tieren Stückchen Leber zum Nachweis von Fett mit Osmiumsäure behandelt und die Schnitte in Chloroformbalsam eingebettet.

Befunde.

No. 1. Bei einem in der Nacht nach der Abends 6 Uhr gemachten Operation gestorbenen Tiere ist die untere Hälfte des rechten vorderen Lappens und ein etwas kleinerer Bezirk im linken vorderen Lappen hellbraunrosa gefärbt.

Mikroskopisch: In den blassen Stellen sind die Kapillaren der centralen Teile der Lobuli mit Blut gefüllt, ohne erweitert zu sein; die Leukocyten in den Kapillaren sind in wechselndem Grade vermehrt und bilden dicht an der Grenze des Bezirks in der intermediären Zone der Lobuli eine schärfer abgegrenzte Zone von $\frac{1}{3}$—$\frac{1}{4}$ Lobulusradius Breite.

Die Blutkörperchen sind z. T. von den Leberzellen nicht deutlich abzugrenzen, z. T. sind die roten in Schatten verwandelt. Die Leberzellen und ihre Kerne in diesen Gebieten sind klein, die Kerne zackig, z. T. grob fragmentiert.

In den übrigen Teilen der Leber sind die Kapillaren leer, die Leberzellen klein.

Die Leber ist in den unveränderten Teilen fettfrei; im Innern der veränderten Bezirke dagegen ist soviel Fett, wie in einer normalen Leber; wo die Leukocytenzone ausgebildet ist, enthalten die Leukocyten Fett in feinen Tropfen. Außerdem fallen noch im übrigen unveränderte Gebiete in der Umgebung von Central- und Sublobularvenen auf, mit viel Fett in großen Tropfen in den Leberzellen.

No. 2. Bei einem Tier, das gleichfalls in der Nacht nach der Operation gestorben ist, befindet sich am rechten Rand des linken vorderen Lappens eine einen Quadratcentimeter große Stelle mit leicht ikterischer Färbung und Fibrinbelag. Die obere Hälfte des rechten vorderen Lappens ist hellbraunrosa gefärbt. Dieser Bezirk erstreckt sich bis auf die Unterseite in die Nähe der Gallenblase.

Mikroskopisch: Unter dem Fibrinbelag sind die Serosafasern statt rot gelb gefärbt, die Kerne der Serosa sind gefärbt. Unter dem größten Teil der Serosa dieses Gebietes findet sich ein einen Lobulusradius breiter

Streifen mit stark vermehrten roten und weißen Blutkörperchen in den Kapillaren, zwischen denen die Leberzellen z. T. nicht deutlich zu erkennen, z. T., und zwar vorwiegend am Rand, unverändert sichtbar sind. Ähnliche Stellen erstrecken sich tiefer in die Leber hinein. Dasselbe gilt von einem blassen Bezirk, der im Schnitt 8—10 Lobuli umfaßt. In seinem Innern enthält er unveränderte sublobuläre, meist an der Peripherie gelegene Stellen oder solche, in denen die Leukocyten eben merklich vermehrt sind. Auch in den übrigen Teilen des Lappens sind vorwiegend um die stark gefüllten Central- und Sublobularvenen die Leukocyten in den Kapillaren stark vermehrt, die Leberzellen in diesen Teilen unverändert.

Die blasse Stelle im rechten vorderen Lappen enthält nahe am Hilus einen sehr weiten Pfortaderast, dessen Inhalt eine regelmäßige Schichtung aus roten und weißen Elementen des Blutes zeigt, während die übrigen Gefäße leer sind. Leberzellen und Kerne sind in dem Bezirk unverändert klein und dicht. Das Bindegewebe ist an dieser Stelle stark aufgelockert; in den erweiterten Lymphgefäßen zahlreiche Lymphocyten.

No. 3. Bei einem Tier, das 16 Stunden nach der Operation getötet ist, finden sich in sämtlichen Lappen, namentlich im linken vorderen, gelbe Flecken und Streifen, die z. T. netzförmig zusammenhängen; sie sind ungefähr 1 cm lang und 1—3 mm breit.

Mikroskopisch hat die Serosa an vielen Stellen gelb statt rot gefärbte Kollagenfasern. Sie ist z. T. blutig durchtränkt. Es fallen veränderte Teile auf, die sich straßenförmig an Central- und Sublobularvenen anschließen. Hier sind in den Kapillaren die Leukocyten vermehrt, die Leberzellen sind klein und dicht, die Leberzellkerne nur z. T. gefärbt. An anderen derartigen Stellen ist die Leberstruktur aufgehoben, nnd es finden sich nur fädige Massen. Wieder andere Stellen von derselben Größe und Lokalisation bestehen fast ausschließlich aus roten Blutkörperchen. Wo derartige Stellen an die Serosa grenzen, ist diese eingesunken in der Form eines Trichters. Diese sublobulären Bezirke enthalten in den vermehrten Leukocyten und in den Leberzellen reichlich Fett.

No. 4. Bei einem Tier, das nach 21 Stunden starb, infolge Ausfließens von Galle aus dem verletzten oder durch die Unterbindung der Arterie nekrotisch gewordenen Ductus choledochus, finden sich in der Gegend des scharfen Randes des großen Lappens ovale und längliche gelbrote Stellen, bis zur Größe eines Quadratcentimeters und kleine gelbe Stellen im Lobus quadratus.

Mikroskopisch bestehen die Bezirke aus Lebergewebe mit erhaltener Struktur; die Balken sind z. T. verschmälert, die Kerne fehlen oder sind in Schatten verwandelt. Diese veränderten Teile schließen sich in Streifen ringsum an die Central- und Sublobularvenen an. Netzförmig zusammenhängend schließen sie an der Peripherie der Lobuli gelegene unveränderte Bezirke ein, doch erreichen sie öfter auch die Peripherie. Die Leukocyten sind in den Bezirken vermehrt.

Fett findet sich in reichlicher Menge in den Leukocyten da, wo sie in den Kapillaren vermehrt sind. Die Leberzellen hier, wie auch sonst in der Leber, fettfrei.

No. 5, 6, 7. Drei Tiere sind 1½ Tag nach der Operation tot aufgefunden, eines gestorben an Peritonitis, infolge mangelhaften Schlusses der Bauchnaht, das zweite infolge Ausflusses der Galle in die Bauchhöhle aus dem nekrotischen Choledochus, das dritte ohne weitere Ursache als die Arterienunterbindung.

No. 5. Das erste besprechen wir ausführlich. Die Leber ist an einigen Stellen mit Fibrin belegt, die Gallenblase ist schlaff, ihre Wandung intakt. Um sie herum findet sich ein mehrere Millimeter breiter Streifen blassen Lebergewebes. In mehreren Lappen fallen einige undeutliche blasse oder gelb gefärbte Stellen auf, die größte ist 1 qcm groß.

Eine dieser blassen Stellen besteht mikroskopisch aus einem keilförmigen, an die Serosa angrenzenden Bezirk mit erhaltener Kernfärbung und starker Dissociation der Leberzellen. Mit Ausnahme der Basis an der Serosa findet sich eine vollständige „Leukocytenzone“: sie ist 4—5 Leberzellbalken breit, die Leberzellbalken im Bereich der Zone sind erhalten, die Kerne gefärbt und die Kapillaren auf das dichteste mit mehrkernigen Leukocyten ausgefüllt, von denen einige Chromatinkörnchen statt Kerne haben; die Leberzellbalken sind etwas verschmälert und tiefer braungelb gefärbt. Nach außen von der Leukocytenzone liegt ein „Grenzgebiet“ von der Breite eines Lobulusradius, wo die Leberzellbalken ebenfalls erhalten sind, die Kerne blaß gefärbt sind und die Kapillaren, neben vermehrten roten, vermehrte weiße Blutkörperchen enthalten. An der Spitze des Keils geht die Leukocytenzone durch einen Pfortaderast hindurch, im Innern sind die Blutbestandteile zerfallen, desgleichen in dem dem Grenzgebiet entsprechenden Teil des Gefäßes, während außerhalb des Keils der Pfortaderast mit intakten roten und spärlichen weißen Blutkörperchen angefüllt ist.

An das Grenzgebiet setzen sich allseitig Bezirke homogener kernloser Leberzellen mit vermehrten Leukocyten in den Kapillaren in die übrige Leber hinein fort, ohne bestimmte Lokalisation im Lobulus. Das dickfaserige, von früher her (infolge von Gregarinen) vermehrte Bindegewebe an der Porta hepatis ist im Zentrum um einen großen Gallengang mit diesem kernlos und ohne Faserfärbung, der benachbarte Pfortaderast hat einen Thrombus.[1]) Diese Stelle im Bindegewebe hat eine eigene stark zerfallene Leukocytenzone in Gestalt einer 3—4 Leberzellen-breiten Zone dicht nebeneinander liegender Chromatinkörnchen, an einigen Stellen ist nur noch eine schmale, diffus wie Chromatin gefärbte Zone vorhanden.

[1]) Der Kürze wegen haben wir im folgenden stets von Thromben gesprochen, ohne eine genauere Beschreibung und Begründung der Thrombennatur zu geben. Um sicher zu gehen, haben wir als Thromben nur angesprochen den Inhalt von stark und völlig gefüllten Blutgefäßen, wo nicht nur Schichtung oder Beziehung zu Ver-

Die Fasern und Zellen der Gallenblasenwand sind ungefärbt, desgleichen das Lebergewebe in der Breite eines Lobulus ringsum, die Leberstruktur ist hier völlig aufgehoben. Es besteht auch hier eine vollständige und dichte, z. T. zerfallene Leukocytenzone, z. T. mit Kalk, daran schließt sich ein Grenzgebiet mit leicht vermehrten Leukocyten in den Kapillaren. Leukocytenzone und Grenzgebiet gleichen den eben beschriebenen. Wo die Leukocytenzone durch Pfortaderäste oder Sublobularvenen hindurchzieht, finden sich Thromben. An derartige Pfortaderäste schließt sich noch ein Saum homogenen kernlosen Lebergewebes an.

Außer übereinstimmenden Veränderungen der Gallenblase nebst Umgebung finden sich beim letzten dieser drei Tiere kleine kugelige Bezirke, vorwiegend in der intermediären und centralen Zone, bei stärkster Vermehrung der Leukocyten in den Kapillaren, die Leberzellen sind meist zu einer fädigen Masse aufgelöst; auch die Leukocyten sind stark zerfallen. Außerdem finden sich noch an kleinen blassen Keilen dieselben Veränderungen wie für die gleichen Bezirke soeben beschrieben. In den unveränderten Teilen sind die Leberzellen sehr klein und dicht.

Beim zweiten Tiere finden sich die Veränderungen der Gallenblase und des anliegenden Gewebes wie es beim ersten der drei Tiere beschrieben ist.

Bei dem letzten der drei Tiere findet sich kein Fett in der Leber, auch nicht in deu kugeligen sublobulären Bezirken mit veränderten Leukocyten. Beim ersten ist Fett in der Leukocytenzone vorhanden.

No. 8. Bei einem nach $2\frac{1}{2}$ Tagen gestorbenen Tier ist das Lebergewebe rings um die Gallenblase und bis auf die Vorderseite des Organs graubraun gefärbt und die Serosa an diesen Stellen mit Fibrin belegt. In den übrigen Lappen finden sich noch derartige blasse Stellen und zwar am scharfen Rand. Die übrige Leber ist tief braunrot und klein.

Mikroskopisch: Die Gallenblasenwand und ein 2—3 mm breiter Streifen an sie anstoßenden Lebergewebes hat keine Färbung angenommen. Eine Leukocytenzone ist vorhanden, im Grenzgebiet sind die Leberzellen dicht und die Leberzellkerne zum Teil gefärbt, innen ist das Protoplasma licht, die Kerne sind nicht gefärbt, die Struktur ist stellenweise ganz aufgehoben. In der Leukocytenzone und im kernlosen Lebergewebe nahe der Gallenblase viel Kalk.

Außerdem findet sich nahe der Serosa ein Bezirk an der Peripherie mit zerstörter Leberzellstruktur und vielen freien Blutkörperchen, seine Spitze reicht bis an die centralen Gefäße.

Fett fehlt in der Leber, auch in einem sublobulären und dem an der Gallenblase gelegenen veränderten Gebiet.

änderungen der Wand deutlich nachweisbar waren, sondern auch die Thrombusbestandteile Zerfallsveränderungen aufwiesen. „Leukocytenzone“ und „Grenzgebiet“ sind, ebenfalls der Kürze wegen, im folgenden häufig als Termini gebraucht, und zwar stets im Sinne der oben gegebenen Beschreibung.

No. 9. Bei einem Tiere, das 3 Tage nach der Operation tot aufgefunden wurde, sind einige blasse Stellen im Lobus quadratus der einzige Befund.

Mikroskopisch: An dieser Stelle finden sich drei kleine sublobuläre benachbarte Bezirke, wo die Leberzellen homogen und kernlos, während die Kapillarkerne noch teilweise erhalten sind. In einer Randzone von 4—5 Leberzellen ist die Struktur nahezu völlig aufgelöst, sie besteht aus isolierten Zellen mit fragmentierten Kernen. Die Bezirke liegen um Centralvenen. Im übrigen ist die Leber unverändert.

Die Leber ist fettfrei, außer in den beschriebenen centralen unveränderten Gebieten; wo sie an die Peripherie heranreichen, sind die Tropfen besonders groß.

No. 10. Bei einem Tier, daß 3½ Tage nach der Operation tot aufgefunden wurde, befinden sich am scharfen Rand des rechten vorderen Lappens zwei entfärbte Gebiete, 1 qcm groß, central lehmgelb, peripherisch rötlich; außerdem liegen in den sämtlichen Lappen zerstreut 8—10 kleine blasse Bezirke, vorwiegend an den scharfen Rändern, doch auch an der konvexen Fläche und in der Nähe des Ligamentum suspensorium.

Mikroskopisch: Das Epithel der Gallenblase fehlt, ihre Wand ist ungefärbt; daran schließt sich ein Streifen, bis ein Lobulusradius breit, wo die Leberzellen homogen, kernlos und z. T. etwas licht sind; eine Leukocytenzone fehlt.

In der Nähe dieser Stelle finden sich dicht am Hilus gelegene sehr große Gefäße, von denen ein Pfortaderast einen wandständigen Thrombus enthält, ein anderer ist völlig durch einen Thrombus verschlossen. Auch in der Leberarterie ist ein Thrombus. Die Kernfärbung des Gallengangsepithels ist aufgehoben. Einige sublobuläre Bezirke, die anstoßen, sind etwas licht, doch mit gefärbten Kernen versehen.

Ein Schnitt durch einen großen Lappen zeigt große peripherische Gefäße mit aufgehobener Kernfärbung. Das anstoßende Lebergewebe ist z. T. in Form eines Mantels, z. T. keilförmig in der Breite eines Lobulus kernlos, homogen. Die Keile liegen in regelmäßigen Abständen, ihre Spitze reicht an die Centralvene, zum Teil sind die Leberzellen in ihnen stark aufgehellt und sie zeigen eine netzförmige Zeichnung, die den Kapillaren entspricht. In der Richtung der großen peripherischen Gefäße läuft durch die mantel- und keilförmigen Bezirke eine dichte Leukocytenzone.

In den übrigen Teilen der Leber vereinzelte Pfortaderäste mit Thromben, an die sich dieselben Veränderungen im Lebergewebe anschließen. Desgleichen finden sich Thromben in Pfortaderästen, auch in unveränderten.

Fett ist im Grenzgebiet eines großen blassen Bezirkes mit sublobulären veränderten Stellen reichlich in Leukocyten und Leberzellen nachzuweisen.

No. 11. Ein Tier, das 3¾ Tage nach der Operation tot aufgefunden wurde, zeigte eine intakte Gallenblase, in der Umgebung ist ein Streifen Lebergewebe hellbraungelb gefärbt, er ist 2—3 mm breit. An diesen Be-

zirk schließt sich ein braungelbes trübes Gebiet an, das bis an den scharfen Rand der Leber reicht. Im Anschluß daran finden sich einige gallig gefärbte Stellen, sowie im Lobus quadratus einige blasse Bezirke.

Mikroskopisch: Die Kerne der Gallenblasenwand sind nirgends gefärbt, die Fasern desgleichen nicht, die Zellen im anstoßenden Lebergewebe in 3 mm Breite ebenfalls kernlos. Die Struktur ist stark verändert, sämtliche Gefäße enthalten Thromben. Eine sehr schmale Leukocytenzone mit schmalem Grenzgebiet ist vollständig ausgebildet. Wo die Leukocytenzone durch Sublobularvenen hindurchgeht, sind diese mit Thromben ausgefüllt.

Der erwähnte an die Vorderseite der Leber reichende Bezirk besteht aus straßenförmig zusammenhängenden Partien kernlosen Lebergewebes mit vermehrten Leukocyten, die schmale, centrale, unveränderte Bezirke einfassen. Außerdem enthält dieser Lappen noch Bezirke von Lebergewebe mit den gleichen Veränderungen ohne bestimmte Lokalisation, ferner subserös gelegene mit Fibrinbelag auf der Serosa.

Im Lobus quadratus findet sich ein subseröser Bezirk kernlosen homogenen Lebergewebes, der 1—1½ Lobulus breit und viele Lobuli lang ist. Im Abstande von einem Lobulusradius läuft parallel mit der kernlosen Serosa eine fast völlig in Chromatinkörnchen aufgelöste Leukocytenzone. An der Grenze gegen die übrige Leber befindet sich eine wohl ausgebildete Leukocytenzone, sie hört an einem Pfortaderast mit Thromben auf. An das Grenzgebiet schließen sich straßenförmige Bezirke, deren Kerne nicht gefärbt sind, ohne bestimmte Lokalisation in Bezug auf den Lobulus.

Die Leukocytenzone in dem stark veränderten Gebiete nahe der Gallenblase enthält sehr viel Fett; sich anschließende peripherische Bezirke ohne Kernfärbung ebenfalls; die dort eingeschlossenen centralen Teile sind in ihrer Struktur nicht verändert, enthalten aber ebenfalls vermehrtes Fett.

No. 12. Bei einem 4 Tage nach der Operation gestorbenen Tiere ist von allen Lappen mit Ausnahme des linken hinteren der größte Teil blaß, teils blaßrosa, teils graugelb in scharfer Abgrenzung der Farben gegeneinander, so, daß die blaßrosa gefärbten Teile die graugelben umgeben. Am stärksten verändert, fast breiig, ist der Lobus quadratus. Der linke hintere Lappen hat nur an der Rückseite eine erbsengroße blasse Stelle. Die Lappen sind unter sich mit Fibrin verklebt, großenteils mit Fibrin bedeckt und mit dem hyperämischen Netz verklebt.

Mikroskopisch: Im größten Teil des rechten vorderen Lappens ist die Leberstruktur verschwunden und hat auch das Bindegewebe seine Färbbarkeit verloren. Zwei parallel verlaufende Leukocytenzonen sind im Innern in Resten vorhanden, an der Grenze dieser gegen die unveränderte Leber findet sich eine dritte unvollständige Leukocytenzone, an die sich ein Grenzgebiet mit vermehrten Leukocyten in den Kapillaren und erhaltener Leberzellstruktur schließt. Die zwei Leukocytenzonen im Innern bestehen

vorwiegend aus dicht gedrängten Chromatinkörnchen, die in den Kapillaren liegen. Die Leberzellen sind z. T. noch sichtbar, kernlos und nicht immer scharf von den Chromatinkörnchen zu trennen. Die dritte Leukocytenzone an der Grenze gegen das unveränderte Lebergewebe ist besser erhalten. An die eine Hälfte der Basis des blassen Keils schließt sich ein weiteres Gebiet mit erhaltener Leberstruktur, doch ohne Kernfärbung und mit vermehrten Leukocyten an. In ihm liegt eine vierte Leukocytenzone. Im Rest des Lappens finden sich noch sehr zahlreiche, meist central gelegene Bezirke kernlosen Lebergewebes.

Die blassen Teile der anderen Lappen stimmen mit dem eben genauer beschriebenen überein, an einen schließen sich ausgedehnte Straßen aus kernlosen homogenen Leberzellen, teils centrale, teils peripherische Lobulusteile.

Im Innern mehrerer großer blasser Gebiete findet sich in Thromben größerer Gefäße und in den Leukocyten Kalk. Die Leukocytenzone eines solchen Bezirks enthält sehr reichlich Fett; wo das Grenzgebiet an das Bindegewebe anstößt, ist das Fett auch in den Leberzellen sehr stark vermehrt; im Innern findet sich in einer Anzahl centraler Bezirke kernlosen Lebergewebes Fett in den Leukocyten.

No. 13. Ein Tier wird 4½ Tage nach der Operation tot aufgefunden. Die untere Hälfte der beiden rechten Lappen ist blaß braungelb gefärbt. Auf dem Durchschnitt finden sich braunrosa Teile. Die beiden Lappen enthalten einige kleine gelbe Stellen. Lobulus quadratus und caudatus unverändert. Viel Fibrin auf der Leber und im übrigen Peritonealraum.

Mikroskopisch: Im rechten Lappen ist die erwähnte blasse Hälfte im Innern fast ganz aufgelöst, große Bezirke bestehen aus fädigen Massen. An der Peripherie ist die Leberzellstruktur erhalten, die Kernfärbung aufgehoben; eine Leukocytenzone ist stellenweise ausgebildet. An das Grenzgebiet schließen sich kleinere Bezirke homogenen kernlosen Lebergewebes z. T. mit vermehrten Leukocyten in den Kapillaren an. In den übrigen Leberteilen finden sich kleine sublobuläre Bezirke mit denselben Veränderungen.

In der Leukocytenzone eines großen blassen Gebietes außerordentlich viel Fett, auch im Grenzgebiet; desgleichen in den peripherischen und centralen Lobulusteilen mit vermehrten Leukocyten außerordentlich viel Fett, vorwiegend an der Grenze gegen das Unveränderte.

No. 14, Bei einem Tier, daß nach 4½ Tagen gestorben ist, ist die Leber mit dem Netz, die Gallenblase mit der Umgebung verklebt. Der linke Lappen ist zu einer Hälfte gelbbraun, zur anderen rotgelb gefärbt. In den übrigen Teilen der Leber finden sich Bezirke bis 1 qcm groß, mit scharfer Abgrenzung, von rot-gelber oder lehmgelber Farbe; teils kommen die Farben in scharfer gegenseitiger Abgrenzung bei ein und demselben Bezirk vor.

Mikroskopisch: Eine der blassen Stellen von ½ cm Durchmesser hat auf dem Durchschnitt Kreisform und eine völlig kreisförmige Leuko-

cytenzone. Alles eingeschlossene Lebergewebe, im besonderen auch das von früher her (durch Gregarinen) vermehrte Bindegewebe ist kernlos. In den übrigen Teilen des Lappens finden sich zahlreiche peripherische Bezirke homogener kernloser Leberzellen mit vermehrten Leukocyten in den Kapillaren.

In einem Schnitt durch einen anderen entfärbten Keil am scharfen Rande der Leber von 1 cm Höhe, geht die Leukocytenzone des Keils quer durch einen Pfortaderast; das Lumen enthält einen Thrombus. Im Innern der großen blassen Bezirke sind die Leberzellen dissoziiert, im Grenzgebiet ist die Struktur besser erhalten.

No. 15. Bei einem ebenfalls nach 4½ Tagen gestorbenen Tier ist das hyperämische Netz mit dem scharfen Rand der Leber verklebt. Zwei Drittel der Leber sind lehmgelb gefärbt, mit kleinem anstoßendem rosagelb gefärbtem Randbezirk. In der Umgebung der großen Gefäße ist ikterische Färbung vorhanden. Der Lobus quadratus ist mehr gleichmäßig blaß und ikterisch. Unverändert ist nur ein scharf begrenztes Gebiet an der Oberseite nahe den Bändern.

In bezug auf die mikroskopischen Veränderungen kann auf die Beschreibung unter No. 16 verwiesen werden.

No. 16. Bei einem gleichfalls nach 4½ Tagen gestorbenem Tiere ist die Umgebung der Gallenblase blaßgelb und reicht in zwei keilförmigen Bezirken, deren Basis 1 cm im Durchmesser mißt, an den scharfen Rand und auf die Vorderseite. Auf dem Durchschnitt einige ikterische Stellen, desgleichen im Lobus quadratus, der völlig lehmgelb und schlaff ist.

Mikroskopisch: Im Lobus quadratus ist in ganzer Ausdehnung die Kernfärbung aufgehoben, subserös findet sich eine Leukocytenzone in einem Abstand von einem Lobulusdurchmesser. Im anstoßenden Lappen, der durch Fibrin mit dem vorigen verklebt ist, findet sich ein keilförmiges Gebiet mit den gleichen Veränderungen, auf das sich die Leukocytenzone fortsetzt. Ein anderer makroskopisch sichtbarer blasser Bezirk umgibt vermehrtes Bindegewebe mit Gregarinen, das Bindegewebe enthält eine stark zerfallene Leukocytenzone, seine Fasern und Kerne sind nicht gefärbt. An diesen schließen sich ausgedehnte sublobuläre Bezirke mit kernlosen Leberzellen, teils peripherisch, teils central gelegen an, hier und in der Nähe sind zahlreiche Thromben in Portal-, Central- und Sublobularvenen. Das Netz ist mit der Gallenblasengegend verwachsen. Das Serosabindegewebe ist vermehrt, nahe unter der Serosa beginnen und durch den ganzen Lappen erstrecken sich durch Ausläufer zusammenhängende centrale Bezirke mit starker Füllung der Kapillaren und aufgehobener Färbung der Leberzellkerne.

Um die Gallenblase findet sich ein Streifen von Lobulusbreite, wo die Serosa und das Lebergewebe kernlos ist, von der übrigen Leber ist dies Gebiet getrennt durch eine Leukocytenzone, an die sich ein Grenzgebiet anschließt.

Auch in den übrigen Lappen sind zahlreiche Bezirke ohne Kern-

färbung z. T. mit Kalk in Thromben. Auch im unveränderten Lebergewebe finden sich Pfortaderthromben.

Die Leukocytenzonen enthalten reichlich Fett. Im Innern vou großen entfärbten Gebieten finden sich Bezirke ohne Kernfärbung und mit vermehrten Leukocyten, wo das Fett stark vermehrt ist. In der übrigen Leber nur in sehr wenig Sternzellen Fett.

No. 17. Bei einem nach 5 Tagen gestorbenen Tiere ist das hyperämische Peritonaeum von Magen, Netz und Darm mit der Leberserosa verklebt. Die Leber ist am unteren scharfen Rand der beiden rechten Lappen gelb bis gelbrötlich gefärbt, dieser Bezirk erstreckt sich bis in die Gegend des Ligamentum suspensorium. Im rechten vorderen Lappen befindet sich eine erweichte Partie; einige der blassen Stellen sind gallig gefärbt.

Mikroskopisch: Die erweichte Partie stößt an einer Seite an das mit der Serosa verklebte Netz, das mit Leukocyten durchsetzt ist. Auf der anderen Seite trägt die Serosa eine dicke Fibrinschicht, auf dieser Seite fehlt eine Leukocytenzone, auf jener ist sie dicht. Nahe der Basis des in seiner Struktur stark veränderten Gebietes findet sich eine Sublobularvene mit Thrombus und mit einer sie umgebenden Leukocytenzone. An diese großen Bezirke schließen sich zahlreiche und ausgedehnte centrale und peripherische Gebiete mit Thromben in den Gefäßen an, die sich durch sehr verschiedene Beschaffenheit ihrer Struktur auszeichnen: es gibt solche mit erhaltener Kernfärbung, solche mit völliger Auflösung und Zwischenformen. An mehreren Stellen finden sich auch im veränderten Gebiet Thromben in Pfortaderästen.

Die Leukocytenzonen der großen blassen Gebiete und die Grenzgebiete enthalten vermehrtes Fett. Im Innern eines solchen Bezirks, der sonst fettfrei ist, finden sich Stellen mit großtropfigem Fett in Leberzellen um Centralvenen und in Gruppen von Zellen, die in der mittleren oder centralen Zone der Lobuli liegen.

No. 18 Bei einem 6 Tage nach der Operation getöteten Tiere sind in der rotbraunen Leber am scharfen Rand des rechten vorderen Lappens zwei gelbe Stellen mit 2 mm breiter hyperämischer Randzone; ihre Oberfläche an der Serosa hat einen Durchmesser von 1½ cm. Die eine dieser Stellen ist mit Fibrin belegt. Der linke Lappen ist zum größten Teil mit Ausnahme der Hilusgegend blaß und trüb. Im rechten hinteren Lappen und im Lobus caudatus finden sich viele Stellen von rotgelber Farbe; in der Umgebung der Gallengänge besteht gallige Färbung.

Mikroskopisch: Die großen blassen Gebiete unterscheiden sich durch verschiedenen Grad der Kernfärbung und der Erhaltung der Balkenstruktur. In einem sind Stellen eingeschlossen, wo sich an die peripherischen Gefäße dichteres Lebergewebe ohne Kerne anschließt, während der übrige Teil noch Kerne besitzt und lichteres Protoplasma hat, Nach dem Innern der Leber hin ist je eine Leukocytenzone an der Basis der keilförmigen Bezirke ausgebildet. An die Grenzgebiete schließen sich überall zusammenhängende Streifen peripherischer Läppchenteile mit wohlerhal-

tenen Kernen und Struktur und allgemein vermehrten Leukocyten in den Kapillaren an. Hier und da Pfortaderthromben. An zwei der beschriebenen entfärbten Gebiete findet sich eine Zone hyperplastischen Bindegewebes nach außen vom Grenzgebiet. Die Zone ist 2—3 Leberzellen breit und besteht aus zellreichem feinfaserigem Bindegewebe.

Im Grenzgebiet eines blassen Keils findet sich viel feintropfiges Fett; die stark in Chromatinfäden zerfallene Leukocytenzone enthält teils Fett, teils keines. Die Gallengänge im Gregarinenbindegewebe enthalten viel Fett, da wo sich eine Leukocytenzone ausgebildet hat. In der übrigen Leber nur Fett in Sternzellen.

No. 19. Bei einem 7 Tage nach der Unterbindung gestorbenen Tiere sieht man an der Leberoberfläche am linken hinteren und am rechten vorderen Lappen, an den Rändern und der Konvexität 1 qcm große und kleinere gelbe Partien, z. T. mit Fibrinbelag. Im Lobus caudatus einige kleine blasse Stellen.

Mikroskopisch finden sich im rechten vorderen Lappen Bezirke homogener Leberzellen mit vermehrten Leukocyten in den Kapillaren, vorwiegend central liegend, die Kerne sind z. T. nicht gefärbt, teils nur ganz schwach. Ein einen großen Teil eines Lappens einnehmendes Gebiet, aus Lebergewebe ohne Kernfärbung bestehend, hat eine breite Leukocytenzone mit stark zerfallenen Leukocyten; daran schließt sich ein breites Grenzgebiet, mit Ausläufern von Lebergewebe, ebenfalls ohne Kernfärbung in der Umgebung der Centralvenen; es umschließt vollständig unversehrtes Lebergewebe und ebenfalls unverändertes peripherisches Bindegewebe, doch sind die Leukocyten in den Kapillaren vermehrt.

Die Leukocytenzone am Infarkt enthält Fett, im Grenzgebiet ist keines. Durch Gregarinen vermehrtes dickfaserises Bindegewebe mit im Centrum ungefärbt gebliebenen Zellen und Fasern enthält Fett in Gallengängen und außerdem in Bindegewebszellen mit Kernfärbung an der Peripherie.

No. 20. Bei einem nach 7½ Tagen gestorbenen Tiere wechseln an der Oberfläche scharf begrenzte, z. T. auch ikterisch gefärbte mit roten Teilen ab. An der Unterseite der Leber bis ins Innere hineinragend ein erweichter Bezirk; er ist nahezu walnußgroß, im Innern verflüssigt. Die Gallenblase schließt sich an diesen Bezirk an; sie ist erweicht und mit der Umgebung verwachsen.

Mikroskopisch: Mehrere, Teile von Leberlappen einnehmende Bezirke ohne Kernfärbung haben Leukocytenzone und Grenzgebiet mit erhaltener Leberstruktur, an das sich stark vermehrtes Bindegewebe, ½ Lobulusradius breit, anschließt. Der erweichte Bezirk enthält im Innern außer fast ganz aufgelöstem Lebergewebe Bindegewebe mit großen Gefäßen und Gallengängen ohne Kern- und Faserfärbung. Um diesen Bezirk, ferner um die ebenso veränderte Gallenblase geht eine 4—5 mm breite Zone vermehrten Bindegewebes, dessen nach innen gelegene Hälfte keine Färbung angenommen hat.

Die Leukocytenzone eines entfärbten Gebietes enthält viel Fett in den Leukocyten, in der Nähe des Bindegewebes ist das Fett noch stärker vermehrt. In der übrigen Leber kein Fett.

No. 21. Bei einem nach 7½ Tagen gestorbenen Tier sind sämtliche Lappen über die Hälfte entfärbt, gelb, gelbrot, teilweise mit hyperämischer Randzone; die großen bestehen meist aus verschiedenen kleinen Bezirken. Unveränderte Teile liegen gegen den Hilus. Gallig gefärbte Partien sind nur im Lobus caudatus vorhanden.

Mikroskopisch: Die Bezirke mit aufgehobener Kernfärbung sind keilförmig und stoßen an die Oberfläche der Leber, die Balkenstruktur ist meist sehr stark verändert; die Leukocytenzonen sind gut ausgebildet, daran schließen sich Straßen vorwiegend peripherischer Läppchenteile ohne Kernfärbung. Außerdem finden sich überall zerstreut sublobuläre, peripherische Bezirke mit Leberzellen ohne Kernfärbung, die im Innern vergrößert und licht, an der Peripherie verdichtet sind. In der Gegend des Hilus liegt im unveränderten Lebergewebe ein Pfortaderthrombus von mehreren Millimetern im Durchmesser; an der Seite, wo der Thrombus haftet, schließt sich Lebergewebe ohne Kernfärbung in einem großen Teil des Lappens an.

In der Umgebung mehrerer, große Lappenteile einnehmender Gebiete mit den stärksten Graden der beschriebenen Veränderungen im Innern ist das Bindegewebe circulär vermehrt, meist besonders deutlich, wo peripherisches Bindegewebe ist. Wo die Serosa über solchen blassen Stellen ihre Struktur und Färbbarkeit verloren hat, fehlt im Innern die sonst vorhandene Leukocytenzone. Wo die Serosa verwachsen war, ist sie zum Teil stark hyperplastisch.

Die Leukocytenzone eines großen blassen Gebiets enthält stark vermehrtes Fett; wo das Grenzgebiet an das peripherische Bindegewebe anstößt, enthalten die Leberzellen viel Fett. In der übrigen Leber nur in wenig Sternzellen Fett.

No. 22. Bei einem Tiere, das nach 9 Tagen tot aufgefunden wurde, findet sich in dem rechten vorderen und dem linken hinteren Lappen der Leber je ein ½—⅓ des Lappens einnehmender keilförmiger, blasser Bezirk, mit dem das sehr hyperämische Netz und die Serosa des Zwerchfells verklebt sind. Auf dem Durchschnitt sind die blassen Gebiete teilweise breiig erweicht. Das an die Gallenblase anstoßende Lebergewebe ist ebenfalls entfärbt und mit Fibrin belegt. Die Gallenblase selbst ist klein und enthält in trüber Flüssigkeit gelbe Bröckel.

Mikroskopisch: Eines der großen entfärbten Gebiete enthält im Innern dissociierte Leberzellen ohne oder mit schwacher Färbung der Kerne. Eine sehr stark zerfallene Leukocytenzone begrenzt es; nach außen von ihr liegen besser erhaltene Leukocyten in den Kapillaren. Das Bindegewebe ist an der Grenze nicht vermehrt. Im Innern, nicht weit vom Rande, liegt ein größeres, peripherisches Gefäß mit Thromben; in einem Abstande von 1 Lobulusradius ist ein Leukocytenring, innerhalb

dessen die Leberzellkerne keine Kernfärbung besitzen, während außerhalb in der Nähe Kernfärbung vorhanden ist. Nahe den so veränderten großen Bezirken finden sich Pfortaderästchen mit Thromben und daran anstoßende homogene kernlose Leberzellen; dazwischen sind die Leukocyten in den Kapillaren vermehrt.

Ein anderer, noch größerer blasser Bezirk unterscheidet sich von dem eben beschriebenen durch den Verlust der Leberstruktur im Innern, durch noch stärkeren Zerfall der Leukocytenzone, in der man undeutlich kernlose Leberzellbalken erkennt. Im kernlosen Grenzgebiet und der Leukocytenzone findet sich etwas Kalk. An das Grenzgebiet schließt sich eine Zone sehr zellreichen, vermehrten Bindegewebes an, zum Teil so breit wie ein Lobulusradius. Es geht über in ein durch Gregarinen vermehrtes, dickfaseriges, dichtes Bindegewebe, dessen Centrum die Färbbarkeit verloren hat und von einer sehr stark zerfallenen Leukocytenzone umgeben ist.

Ein Schnitt durch die Gallenblase zeigt ihre Wand zerfallen und kernlos, desgleichen das anstoßende Lebergewebe bis zur Serosa, die mit dem stark hyperämischen und hyperplastischen Netz verwachsen ist. Eine Leukocytenzone ist nur in Bruchstücken ausgebildet. Die Leberzellen im Grenzgebiet enthalten viel Kalk, wo sie an die hyperplastische Serosa grenzen.

Ein anderer Bezirk, mit erhaltener Leberstruktur, mit Färbung der Bindegewebskerne, ohne Färbung der Leberzellkerne, schließt an der Peripherie eine längs getroffene Sublobularvene ein, die sich ins unveränderte Lebergewebe fortsetzt. Die stark zerfallene Leukocytenzone setzt sich als ebenso breiter Streifen quer durch den ebenfalls stark zerfallenen Thrombus des Gefäßes hindurch fort. Ebenso setzt sich das hyperplastische Bindegewebe an der Basis quer durch das Gefäß fort in Form von zwei Höckern, die durch eine Brücke von lockerliegenden Bindegewebszellen und Kapillaren verbunden sind. Der sich ins unveränderte Lebergewebe anschließende Teil ist anscheinend ein roter Thrombus, seine Elemente sind unversehrt.

Der am stärksten veränderte blasse Keil enthält Fett in seiner Leukocytenzone; im Innern findet sich um Central- und Sublobularvenen sehr viel Fett in Leberzellen.

No. 23. Bei einem 20 Tage nach der Operation gestorbenen Tiere ist die Gallenblasengegend in Verwachsungen eingebettet, sodaß Magen und Leber voneinander abpräpariert werden müssen. Die Leber ist klein, braunrot. Auf einem Durchschnitt durch die Gallenblasengegend zeigt sich um die Gallenblase herum eine 2 mm dicke Schwiele.

Mikroskopisch: Die Gallenblase ist in ihrer Struktur noch annähernd kenntlich, doch sind ihre Kerne und Fasern nicht gefärbt. Zwischen Gallenblase und Lebergewebe findet sich ein mehrere Millimeter breiter Streifen zerfallener Leukocyten mit Chromatinkörnchen. Dieser grenzt an einen 2 mm breiten Streifen sehr faserreichen concentrisch zur Gallenblase verlaufenden Bindegewebes. Es schließt mehrere Inseln kernlosen Lebergewebes mit erhaltener Struktur, außerdem vereinzelte Gallengänge

mit Kernfärbung ein. Das vermehrte Bindegewebe ist scharf vom Lebergewebe getrennt und geht nur in dessen peripherisches Bindegewebe über das ebenfalls sehr dicht ist.

Auch in der übrigen Leber ist das peripherische Bindegewebe in manchen Regionen um die daselbst leicht erweiterten mittleren und großen Gallengänge vermehrt, dicht und dickfaserig, mit scharfer Grenze am Lebergewebe.

Die Leberzellen sind klein und dicht, desgleichen ihre Kerne. Die Kapillaren sind gefüllt, die Leukocyten sind nicht deutlich vermehrt.

Es finden sich zahlreiche kuglige, ausschließlich in der centralen Zone gelegene, häufig an Central- und Sublobularvenen angrenzende Bezirke mit sehr zahlreichen, vermehrten Leukocyten in den Kapillaren; die Leberzellen sind hier besonders klein, das Protoplasma ist homogen, die Kerne sind zackig und undeutlich.

Das veränderte Gebiet an der Gallenblase enthält in der an das Bindegewebe anstoßenden Leukocytenzone viel Fett. Im vermehrten Bindegewebe daselbst sind vereinzelte große Zellen mit vielen feinen Fetttröpfchen. Im Innern des zerfallenen Bezirkes liegen zerstreut einige große Fetttropfen.

No. 24. Bei einem Tiere, das nach 29 Tagen gestorben ist, finden sich in der rotbraunen Leber einige erbsengroße, undeutliche, gelbrote Flecke; die Gallenblase ist blaß, weich, trüb.

Mikroskopisch: An den gelbroten Flecken umgibt ein Ring von vermehrtem Bindegewebe von 4 mm Breite kernloses Lebergewebe, dessen Zellen teils licht und scharf begrenzt, teils verdichtet und undeutlich sind. Das Bindegewebe ist concentrisch geschichtet, faserreich, von mittlerem Zellreichtum; an seiner Grenze nach innen enthält es Riesenzellen. Es schließt unveränderte Leberzellen, sehr erweiterte, auf dem Durchschnitt zackige Gallengänge ein, ferner viele Gefäße, die durch Bindegewebe verschlossen und z. T. nur durch Elastinfaserfärbung nachweisbar sind. An mehreren Stellen ist auch zerfallenes Lebergewebe mit völlig verschwundener Struktur eingeschlossen.

Diese Bezirke liegen teils am scharfen Rand, teils im Innern der Leber. Ebenfalls an beiden Orten kommen vereinzelt an der Peripherie gelegene sublobuläre Bezirke vor ohne Kernfärbung, mit starker Aufhellung der Zellleiber; das Kapillarnetz verleiht solchen Gebieten eine netzförmige Zeichnung; unversehrte rote Blutkörperchen sind am Rand und im Innern zu finden.

Das Gesamtbindegewebe der Leber ist nicht vermehrt, doch finden sich Regionen, wo um leicht erweiterte Gallengänge mittlerer Größe das Bindegewebe vermehrt, sehr faserreich und dicht und gegen das Lobulusinnere scharf abgesetzt ist. Die Regionen finden sich in der Gegend der zerfallenen Gebiete mit stark vermehrtem Randbindegewebe.

No. 25. Bei einem 35 Tage nach der Operation gestorbenen Tiere

ist die untere Hälfte des rechten vorderen Lappens mit dem Netz verwachsen und die Serosa ist verdickt.

Mikroskopisch besteht diese Hälfte zum größeren Teil aus sehr faserreichem Bindegewebe, das an einer Seite als verdickte Serosa untrennbar mit dem verdickten Netz zusammenhängt. Das Bindegewebe schließt anscheinend zusammenhängende Inseln Lebergewebes ohne Kernfärbung ein. An vielen Stellen sind Chromatinkörnchen in den Kapillaren sichtbar. Die Leberstruktur ist zum kleinen Teil erhalten, größtenteils völlig aufgehoben; das Leberbindegewebe und die Gefäße im Innern der Bezirke haben Faser-, aber keine Kernfärbung. Vermehrtes Bindegewebe und das unversehrte Lebergewebe der Umgebung sind scharf von einander getrennt; die Bindegewebszone, die nach außen etwas dichter ist, schließt auch noch kleine Leberzellinseln ein, die bei fast völlig aufgehobener Struktur meist verkalkt sind. Außerdem enthält dasselbe Bindegewebe subserös netzförmig zusammenhängende Streifen unversehrten. den Centren von Lobuli angehörigen Lebergewebes mit stark erweiterten. gefüllten Kapillaren. Gegen den übrigen Teil des Lappens hört das Bindegewebe scharf auf und ist um die mittleren erweiterten Gallengänge der Nachbarschaft leicht faserig vermehrt.

Ein anderer Lappen enthält nahe dem scharfen Rand einen 1—2 mm im Durchmesser messenden Bezirk. Das Innere besteht aus einer körnigen, hier und da an Leberzellbalkenstruktur erinnernden Masse mit Chromatinkörnchen und mit Kalk am Rand. Diese Masse wird unter scharfer Abgrenzung umgeben von einem Streifen concentrisch geschichteten Bindegewebes von $\frac{1}{3}$ Lobulusradius Breite. Er schließt große peripherische Gefäße und weite Gallengänge ein. In den Nachbarlobulis ist das peripherische Bindegewebe vermehrt.

Ein anderer Schnitt ohne makroskopisch sichtbare Veränderungen weist einen einzigen, an die Serosa angrenzenden kugeligen Bezirk auf, wo netzförmig zusammenhängende Straßen Lebergewebes die Central- und Sublobularvenen umgeben und völlig unverändertes peripherisches Lebergewebe einschließen; in diesen Straßen sind die Leberzellbalken sehr schmal, die Kerne sehr klein und dicht, desgleichen die Zellen. Die Kapillaren sind erweitert und enthalten neben roten Blutkörperchen ebenfalls kleine, dichte, vermehrte Leukocyten.

In der übrigen Leber sind die Leberzellen und Kerne dicht und klein. Das Bindegewebe ist nur regionär um leicht erweiterte Gallengänge vermehrt, faserreich, sehr dicht.

Fett findet sich in dem im Bindegewebe eingeschlossenen stark zerfallenem Gebiet in mäßiger Menge, desgleichen in großen Zellen des einschließenden Bindegewebes. Die unveränderten Teile der Leber mit sehr wenig Fett.

No. 26. (Vgl. Taf. V Fig. 1). Bei einem nach 99 Tagen gestorbenen Tiere ist die Leber rotbraun, klein, die Unterseite und der scharfe Rand sind mit Magen und Netz verwachsen. Die Gegend der Gallenblase ist in eine gelbliche, harte Masse verwandelt.

Mikroskopisch: Ein Schnitt durch die Gallenblasengegend zeigt ein großes peripherisches Gefäß ohne Kernfärbung mit gefärbten Kollagen- und sehlecht erkennbaren Muskelfasern; es ist ausgefüllt durch einen stark zerfallenen Thrombus. Dicht daneben ein Querschnitt durch die Gallenblase, deren Kerne nicht gefärbt sind, während die Struktur noch zu erkennen ist. An die Gallenblase schließt sich ein 1 cm langer und ½ cm breiter Leberlappenteil ohne Kernfärbung mit erhaltener Struktur und gefärbten Kollagenfasern. Gegen den übrigen Teil der Leber ist das Gebiet abgeschlossen durch eine aus undeutlich als solche zu erkennenden dichten Chromatinkörnchen bestehende Zone von der Breite einer Leukocytenzone; daran schließt sich ein ebenso breites Grenzgebiet, wo die Leberstruktur fast ganz geschwunden ist, dagegen die Kollagenfasern gefärbt sind. In dieser Zone sehr viele Chromatinkörnchen und etwas Kalk. Der übrige Teil des Lappens ist auch kernlos, sehr verdichtet, Struktur kaum zu erkennen; große Strecken sind mit zahlreichen Chromatinkörnchen durchsetzt. Die Serosa dieses Lappens wird von sehr dickem, faserreichem Bindegewebe gebildet und ist mit dem fettarmen Netz verwachsen.

Eine makroskopisch sichtbare gelbe Stelle grenzt an die Serosa, die in der Nähe mit dem Netz verwachsen ist. Es findet sich subserös ein ½ cm breiter Streifen, in dem die unmittelbare Umgebung der peripherischen Gefäße unverändert ist. Daran schließt sich in der intermediären Zone der Lobuli eine Leukocytenzone, die netzförmig in den einzelnen Lobulis zusammenhängt; die centralen Teile der Lobuli haben bei erhaltener Leberstruktur keine Kernfärbung.

In den übrigen Lappen der Leber finden sich vorwiegend kugelige, sublobuläre Bezirke aus dichten, kleinen, kernlosen Leberzellen und dicht gedrängten Leukocyten in den Kapillaren. Diese Stellen liegen in bezug auf den Lobulus peripherisch, doch reichen die größeren bis an die Centralvenen. An einer Serosafläche sind sie gehäuft. (vgl. Taf. V Fig. 1). In der ganzen Leber sind die Läppchen klein. Das Bindegewebe ist nicht vermehrt, die Gallengänge unverändert.

Das Fett ist in dem Grenzgebiet und der Leukocytenzone an der Nekrose beträchtlich vermehrt, in der übrigen Leber in der durchschnittlichen Menge einer normalen Kaninchenleber vorhanden.

Zusammenfassung.

Mit Ausnahme eines einzigen haben wir bei allen Tieren in dem früh und dauernd leicht gleichmäßig verkleinerten Organ Nekrosebezirke gefunden. Nach Ausdehnung und Lage bestehen die größten Schwankungen. Im allgemeinen ist der Umfang des Nekrotischen um so beträchtlicher, je früher der Tod eintritt; bei den früh gestorbenen Tieren ist nicht selten die Hälfte bis ein Drittel der gesamten Leber nekrotisch.

In bezug auf die Teilnahme der Lappen an der Nekrose hat sich keine Gesetzmäßigkeit herausgestellt.

In bezug auf den einzelnen Lappen ist eine Bevorzugung der scharfen Ränder deutlich, während die Gegend der Bänder wenigstens nicht selten von der Nekrose verschont blieb.

Die einzigen typischen, bei einer größeren Anzahl von Tieren aufgetretenen Lokalisationen sind die Gallenblase und ein an sie sich anschließender Streifen Lebergewebes, und zweitens kleinere Bezirke der Serosa. In Lebern, wo durch Gregarinen vorher das Bindegewebe vermehrt war, ist dieses ein dritter Ort mit Bevorzugung durch Nekrose.

Der Größe nach kann man unterscheiden Lappennekrose, Nekrose von halben Lappen und von kleineren, meist keilförmig an die Serosa anstoßenden Bezirken, und kleinere Bezirke, die meist erst durch das Mikroskop nachzuweisen sind. In bezug auf den Lobulus läßt sich eine centrale und eine peripherische Lokalisation meist scharf unterscheiden.

Sämtliches nekrotische Gebiet ist außerordentlich früh anämisch. Ikterisch ist es namentlich in früher Zeit nicht, später ist eine ikterische Färbung, aber nur der Umgebung der Gallengänge, häufig. Vom vierten Tage ab ist das Innere der großen, entfärbten Keile öfter breiig erweicht.

In einer und derselben Leber ist häufig die Beschaffenheit der nekrotischen Bezirke nach Größe, Auflösung und Randbindegewebe sehr wechselnd. Neben großen erweichten Bezirken mit vermehrtem Randbindegewebe bestehen andere Nekrosebezirke derselben Größe ohne vermehrtes Randbindegewebe und mit weniger Veränderungen im Inneren. Auch bei den ältesten Tieren bestehen kleine, sublobuläre Nekrosebezirke, wo die Kernfärbung der Leberzellen kaum erst beeinträchtigt ist.

Das Bindegewebe in der ganzen Leber ist bei keinem Tier vermehrt, dagegen finden wir schon nach 4½ Tagen um einen Infarkt das Bindegewebe leicht vermehrt, ein Befund, der bei den älteren Tieren die Regel ist. Vom 20. Tage ab ist auch das peripherische Bindegewebe in der sonst unveränderten Umgebung der alten, in Bindegewebe eingeschlossenen Nekrosebezirke leicht vermehrt.

Eine Vermehrung der Elastinfasern wurde bei keinem Tiere beobachtet.

Bei Tieren mit beträchtlichen, an die Serosa reichenden und sie mit betreffenden Nekrosebezirken ist die Serosa mit der Umgebung verklebt und später verwachsen.

Über den Fettgehalt der Leber nach der Unterbindung der Arterie ist zusammenfassend zu sagen, daß er von vornherein abnimmt und dauernd so bleibt. Vermehrtes Fett tritt dagegen in Beziehung zur Nekrose auf; in sublobulären Bezirken kann, noch ehe sich die Nekrose bemerkbar macht, vermehrtes Fett vorhanden sein. An den großen Nekrosebezirken findet sich das Fett in der Leukocytenzone und auch im Grenzgebiet. Im Innern eines solchen Bezirks können primäre sublobuläre Nekrosebezirke am vermehrten Fettgehalt noch kenntlich sein, die der später entstandene in sich aufgenommen hat.

Theoretischer Teil.

Nach 12 Stunden (T. 31) war die obere Hälfte des rechten vorderen Lappens bis in die Gallenblasengegend hellbraunrosa gefärbt. Mikroskopisch findet sich dort nur eine Thrombose des Hauptpfortaderastes, keine weiteren Veränderungen. Die Farbe des Lappens erklärt sich somit durch Aufhören der Blutzufuhr aus der Pfortader und durch Auflösung eines Teils des vor Eintritt der Thrombose vorhanden gewesenen Blutes.

Während also in die übrigen Teile der Leber vermittelst kollateraler Arterien genügend Blut gedrungen ist, ist an dieser Stelle kein Blut in die Kapillaren des peripherischen Bindegewebes eingetreten, sodaß die Pfortaderwand so verändert wurde, daß der Thrombus entstand; von der Arterie aus konnte das Gebiet ebenfalls nicht durchströmt werden. Derartige große Bezirke können wir also kurz als (anämische) „Infarcte“ bezeichnen.

Der kleinere Bezirk im linken vorderen Lappen unterscheidet sich vom ebengenannten durch vorwiegende Beteiligung der centralen Teile der Lobuli an den Veränderungen und durch eine starke Anhäufung der Leukocyten in den Kapillaren daselbst.

Es kann sich also hierbei nicht um die rasch entstandene Verlegung eines oder mehrerer Pfortaderäste durch Thrombus

handeln, sondern nur um eine zu der frühen Zeit noch unvollständige Ausfüllung der Kapillaren mit Leukocyten, die sich dadurch entwickelt, daß das Blut in den centralen Teilen der Lobuli verlangsamt strömt, sodaß die Leukocyten zurückbleiben; sind dann sehr zahlreiche weiße Blutkörperchen angesammelt, so erfolgt unter Auflösung etwa vorhandener roter die Gerinnung, an die sich die Koagulation auch der Leberzellen schließt.

Einige andere Nekrosebezirke unterscheiden sich dadurch, daß sie sich als schmale Zone eng an die Serosa anschließen, die ihre Kern- und Faserfärbung verloren hat und mit Fibrin belegt ist. Da auch in diesem Bezirke die Leukocyten in den Kapillaren neben den roten Blutkörperchen stark vermehrt sind, so ist auch diese Nekrose auf Verlangsamung des Blutstromes zurückzuführen. Subserös wird wegen der größten Entfernung vom Hilus eine Stromverlangsamung besonders leicht vorkommen können, ähnlich wie vorhin im Centrum des Lobulus.

Wir beziehen in beiden Fällen diese Stromverlangsamung auf eine Verringerung der Triebkraft des Blutes, die einmal davon abhängen kann, daß die Muscularis der Pfortaderästchen beeinträchtigt wird, zweitens davon, daß nach der Unterbindung an den Orten, wo die Kollateralen fehlen, der von der Arterie herstammende Teil des Blutdruckes in Wegfall kommt, vorausgesetzt, daß er überhaupt für die Bewegung des Blutes in den intralobulären Kapillaren von Bedeutung ist. Unmittelbar auf den Wegfall der Arterie ist die Serosanekrose zurückzuführen.

Während es sich bei zwei zur selben Zeit gestorbenen Tieren außer um Nekrose durch centrale Leukocytenthrombose noch um Lappennekrose durch Pfortaderthrombose gehandelt hat, zeigt ein nach 21 Stunden gestorbenes Tier als einzige Veränderung netzförmig zusammenhängende Gebiete centraler Nekrose mit Leukocytenvermehrung in den Kapillaren. Bei diesen Tieren hat also nur der Verlust der Triebkraft gewirkt, während Nekrose durch Unterbindung der Arteria hepatica als ihres ernährenden Gefäßes weder an der Pfortader noch an der Serosa stattgefunden hat.

Die Folgen der Unterbindung können aber noch geringer sein, wie ein Tier von drei Tagen zeigt. Die einzige Veränderung bei diesem Tiere sind makroskopisch eben sichtbare

blasse Stellen im Lobus quadratus. Mikroskopisch besteht eine solche Stelle aus einer Gruppe von benachbarten, an die Serosa anstoßenden Lobuli mit Leukocytenanhäufung in den centralen Teilen der Lobuli und Nekrose der Leberzellen, die wir in dem eben angegebenen Sinne auffassen.

Es darf danach angenommen werden, daß die Unterbindung der Arterie auch einmal ohne Folgen bleiben kann, wie ein Tier mit unverändert gefundener Leber zu beweisen scheint, dem unserer Überzeugung nach die Arterie richtig unterbunden worden war.

Fünf weitere Tiere, drei von $1\frac{1}{2}$ und zwei von $3\frac{1}{2}$ Tagen, zeichnen sich aus durch Nekrose der Gallenblase und einer anstoßenden Zone Lebergewebes von 1—3 mm Breite, und zweitens durch eine Lokalisation der Nekrose, die wir, im Gegensatz zu der vorhin besprochenen centralen, peripherische Nekrose nennen.

Hier findet sich die Nekrose als Mantel um peripherische Pfortaderästchen mit Thromben, während die Kapillaren daselbst vermehrte Leukocyten aufweisen. Wie die centralen, so können auch die peripherischen Bezirke zusammenhängen. Während sie zunächst die centralen Teile unverändert einschließen, gehen sie in anderen Fällen bis an die Centralvene heran, und in vielen Fällen sind große Lappenbruchteile in der angegebenen Form verändert. Auch schließen sich solche Straßen peripherischer Nekrose sehr häufig an auf andere Weise entstandene Nekrosegebiete an.

In diesen Fällen von peripherischer Nekrose hat also die Arterienunterbindung eine Veränderung von kleinsten interlobulären Pfortaderästchen bewirkt. Ehe noch das Gefäß vollständig durch einen Thrombus verschlossen wurde, als vielleicht erst seine Muskulatur durch den Wegfall des Arterienblutes gelähmt war, fand noch eine verlangsamte Circulation in der peripherischen Lobuluszone statt, worauf die Vermehrung der roten und besonders der weißen Blutkörperchen hinweist. Der Umstand, daß sich nicht alle Pfortaderästchen eines Lobulus veränderten, erklärt die Tatsache, daß sich die Centren unversehrt erhalten konnten, indem das Blut wegen der kapillären Anastomosen im Innern des Lobulus vermittelst der in den

intakten Pfortaderästchen vorhandenen Bewegung des Blutes durch die Central- und Sublobularvenen abfließen kann. Übrigens ist nicht anzunehmen, daß dieser Zustand sich lange erhalten konnte, da die peripherische Nekrose offenbar meist eine Vorstufe eines großen Infarkts oder die Art ist, wie sich ein auf andere Weise entstandener Infarkt ausbreitet.

Die Nekrose der Gallenblase ist regelmäßig verbunden mit der Nekrose des benachbarten Lebergewebes. Es erklärt sich dies ohne Zweifel daraus, daß die Arterie der Gallenblase in diesen Fällen und auch in späteren peripherwärts von der Unterbindungsstelle entsprang, und daß sie konstant noch die peripherischen Gefäßwände des anstoßenden Lebergewebes versorgt.

In der die Gallenblase umgebenden Zone hat sich schon nach $1\frac{1}{2}$ Tagen eine dichte Leukocytenzone gebildet in einer Breite von $\frac{1}{3}$—$\frac{1}{2}$ Lobulusradius, an die sich ein noch dem Infarkt zuzurechnendes Grenzgebiet mit vermehrten Leukocyten in den Kapillaren schließt.

Diese Leukocytenzone führen wir darauf zurück, daß nach Ausbildung eines Infarkts die Nachbarschaft zunächst noch eine verlangsamte Circulation in der Peripherie unterhält: nach ihrem Stillstande sind die Kapillaren mit den infolge der Stromverlangsamung aufgehäuften und von aus der Nachbarschaft eindringendem Transsudat zusammengedrängten Leukocyten angefüllt, die sehr früh, als in einem Gebiet ohne Blutzufuhr gelegen, zerfallen.

Außer der Nekrose der Gallenblase und ihrer Umgebung finden sich bei diesen Tieren alle die Formen der Nekrose der ersten Gruppe: keilförmige Nekrose auf Grund von Thrombose großer Pfortaderäste, ferner vielfach centrale Nekrose mit vermehrten Leukocyten, weiter kuglige Bezirke central und intermediär gelegen mit Ausfüllung der Kapillaren durch Leukocyten; ferner subseröse Nekrosebezirke mit nekrotischer Serosa.

Für alle Nekroseformen ergibt sich somit die Bedeutung der Thrombose oder der verlangsamten kapillären Strömung. Daß diese Nekrose der Pfortaderwände und die sich daran anschließende Thrombose primär ist, geht daraus hervor, daß sich nicht selten auch Thromben in Pfortaderästen in noch unverändertem Gebiet finden. Primär ist auch die Störung des

Kapillarblutstromes: die verschiedensten Grade der Leukocytenanhäufung an sämtlichen genannten Stellen sind leicht nachzuweisen, ohne daß die Leberzellen schon verändert wären, oder bei erst ganz geringen Veränderungen derselben.

In einer folgenden Gruppe von 4—9 Tagen bemerken wir Infarkte, die zum Teil central verflüssigt sind, ein rein chemischer Vorgang der Kolliquation des Koagulierten. Es weist das darauf hin, daß sie schon sehr bald nach der Unterbindung entstanden sind.

Diese älteren Infarkte, zu denen wir wegen der Größe des veränderten Gebiets auch die nekrotische Gallenblase mit Umgebung rechnen, zeigen nach außen vom Grenzgebiet eine Zone vermehrten Bindegewebes von 4½ Tagen an. Diese Zone ist teils hyperplastisches, peripherisches Bindegewebe, aber sie entsteht und liegt auch im Innern des Lobulus, wobei sie sich streng an die Grenze des Infarctes hält und bei ihrer geringen Breite nicht etwa ganzen Interlobularvenengebieten entspricht. Die Ursache dieser, nur an großen, eine Reihe von Lobuli umfassenden Nekrosegebieten auftretenden Hyperplasie kann also nur in einer kapillären Hyperämie infolge einer Erweiterung und Widerstandsabnahme bestehen. Ob diese Erweiterung mechanisch bedingt ist — etwa durch eine Art Anstauung des Blutes dicht am Hindernis oder durch eine Entlastung der Kapillaren an der Grenze des Gebietes mit aufgehobenem Blutdruck-, oder ob chemische Reizung durch Stoffe, die im Infarct entstehen und auf Kapillarnerven einwirken[1]), zu Grunde liegt, muß unentschieden bleiben.

Dieses vermehrte Randbindegewebe ist stets scharf gegen den Infarkt abgesetzt, in den wir niemals Kapillaren oder Spindelzellen sich haben erstrecken sehen. Wir haben auch jeden Anhalt dafür vermißt, daß es, einmal entstanden, an Breite etwa noch zunimmt; es wird vielmehr an älteren Infarkten im faserreichen Zustand angetroffen, während diese im Innern sich aufzulösen begonnen haben.

Neben diesen älteren Infarkten finden sich bei denselben Tieren an anderen Stellen der Leber Infarkte ohne vermehrtes

[1]) Vgl. Tigerstedt, Physiologie des Kreislaufs, S. 427.

Randbindegewebe, d. h. erst kurz vor dem Tode entstandene. Während es sich in solchen Fällen um zwei getrennte Pfortaderäste handelt, in denen die Thrombose oder Stromverlangsamung sich abgespielt hat, so weisen andere Befunde darauf hin, daß die Thrombose auch in ein und demselben Pfortaderast hiluswärts fortschreitet. So erklärt sich z. B. der Befund, daß einmal vier Leukocytenzonen parallel nebeneinander gefunden worden sind.

Wie bei diesen Tieren von 4—9 Tagen Nekrose verschiedenen Alters zu beobachten ist, so finden wir auch bei den älteren, über 20 Tage alten Tieren neben den Resten alter Infarkte offenbar frische Nekrosebezirke sublobulärer Natur (vgl. Taf. V, Fig. 1). Da sie ihrer Größe und Anordnung im Lobulus nach mit Pfortaderthrombose nichts zu tun haben, so sind sie auf eine verlangsamte Strömung des Blutes in den Kapillaren zurückzuführen, worauf die in den Kapillaren gleichmäßig vermehrten Leukocyten hinweisen. Einmal haben wir auch zu so später Zeit, 29 Tage nach der Unterbindung, einige keilförmige Nekrosebezirke ohne Leukocytenvermehrung beobachtet, die nur auf Verschluß des betreffenden interlobulären Pfortaderästchens beruhen können. Im Unterschied zu der sonst ohne Quellung ablaufenden Nekrose nach der Arterienunterbindung sind die Leberzellen in einem solchen Lobulussektor stark vergrößert, licht und füllen in diesem Zustand das von den komprimierten Kapillaren gebildete Netz aus.

Es kann also keinem Zweifel unterliegen, daß die Versorgung des Leberbindegewebes durch Kollateralen nach langem, ausreichendem Bestand an einigen kleinen Stellen versagen kann.

In einem scheinbaren Gegensatz zu unserer Angabe, daß die Bindegewebshyperplasie an den großen Infarkten keinen progressiven Charakter hat, steht die Tatsache, daß wir bei unseren letzten Tieren reichliches, dickfaseriges, zellarmes Bindegewebe, reichlicher, als es sich an frischen Infarkten findet, beschrieben haben. Es erklärt sich dies daraus, daß vom Infarkt offenbar schon viel Material verschwunden war, das vermehrte Bindegewebe war also nach der Mitte hin zusammengerückt und dadurch breiter geworden. Ferner handelt es sich in dem makroskopisch sichtbaren Randstreifen durchaus nicht nur um

das vermehrte Randbindegewebe, sondern, wie die Anwesenheit intakter Leberzellinseln ergibt, auch um solches aus der Nachbarschaft; wir werden dafür sofort noch einen Grund anführen. Schließlich wollen wir durchaus nicht leugnen, daß die Bindegewebshyperplasie an Infarkten in manchen Fällen das gewöhnliche geringe Durchschnittsmaß überschreitet; als Ursache dafür ist uns aufgefallen, daß sehr große Sublobularvenen durch Thromben oder Bindegewebe sehr oft verengert oder verschlossen angetroffen worden sind, die das Blut aus größeren Gebieten als nur dem Infarct sammeln, und deren Verschluß zu einer Verstärkung der Blutdrucksteigerung führt, von der wir die Hyperplasie abhängig machen. Eine fernere Erklärung für die gleiche Beobachtung an oberflächlich gelegenen Infarcten sehen wir darin, daß die Nachbarschaft, insbesondere das Netz, mit ihnen verklebt, hyperämisch und hyperplastisch wird und das Randbindegewebe zu verdicken beiträgt.

Daß sich in der übrigen Leber das Bindegewebe nicht vermehrt, erklärt sich ohne weiteres daraus, daß nach dem Ausfall der Leberarterie die Kollateralarterien an allen Stellen, wo keine Nekrose auftritt, die eben genügende Menge, keinesfalls aber eine vermehrte Menge Blut liefern. Wenn aber das peripherische Bindegewebe nicht nur, wie besprochen, an der Grenze und in der nächsten Nähe, sondern zuweilen noch in der ganzen Region um einen alten Infarct im Bereich einer Reihe von ganz unveränderten Lobuli vermehrt ist, so ist das darauf zurückzuführen, daß der Druck in den Kapillaren des peripherischen Bindegewebes erhöht, mit anderen Worten, der Abfluß in die Pfortaderästchen behindert ist. Wir haben nämlich am gleichen Orte eine leichte Erweiterung der Gallengänge wahrgenommen und beziehen die vorausgesetzte Drucksteigerung in der Pfortader und damit in den Kapillaren des peripherischen Bindegewebes auf die durch leichte Gallenstauung hervorgerufene Beeinträchtigung des Bluteintritts in die Läppchenkapillaren.[1]) Die Gallenstauung beruht auf einem Abflußhindernis, das die Infarkte und das um sie vermehrte Bindegewebe darstellen, in dem ohne Zweifel eine Anzahl Gallengänge zu Grunde gegangen sind.

[1]) vgl. den zweiten Teil dieser Arbeit.

Die oft beobachtete Nekrose der Serosa, die aber nie bedeutende Ausdehnung erreicht, ist ohne weiteres verständlich aus der Tatsache, daß sie zum Stromgebiet der Arteria hepatica gehört. Desgleichen bedarf es keiner Erörterung, daß die Nachbarteile mit der nekrotischen Serosa und ihrem Fibrinbelag verklebt sind. Man kann leicht, z. B. am Netz, die damit verbundene dauerhafte Hyperämie beobachten, durch die das Bindegewebe hyperplastisch wird und das Fett schwindet.

Eine letzte Eigentümlichkeit bleibt zu besprechen übrig, daß nämlich in den Lebern, in denen durch Gregarinen das Bindegewebe in der Umgebung von Gallengängen stark vermehrt worden war, eine Nekrose dieses Bindegewebes besonders häufig aufgetreten ist. Es gehört dies Bindegewebe zum Stromgebiet der Arteria hepatica, und die Versorgung des reichlich vermehrten Bindegewebes durch die kollateralen Arterien stößt offenbar auf Schwierigkeiten, denen nicht im einzelnen nachzugehen ist.

Zu dem Fettgehalt der Leber nach der Unterbindung der Leberarterie ist hinsichtlich der Abnahme des Fettes jedenfalls das Eine zu bemerken, daß, worauf die Verkleinerung des Organs hinweist, weniger Blut in die Leber hineinkommt und demgemäß auch weniger Fettkomponenten. Da wir die sublobulären Nekrosebezirke durch Verlangsamung des Blutstromes erklärt haben, so ist hier die Fettkomponenten enthaltende Blutflüssigkeit ebenfalls in verlangsamter Strömung geflossen und dadurch in abnorm enger Berührung mit den Leberzellen: es entsteht dann das Fett durch Synthese in ihnen und in etwa vorhandenen Leukocyten.

Von den größeren Nekrosebezirken, dem zweiten Ort vermehrten Fettgehaltes, hatten wir gesehen, daß sie auf Thrombose entsprechend großer Pfortaderäste beruhen; aus der Nachbarschaft, wo die Circulation erhalten ist, dringt einmal Blut in verlangsamter Strömung in das Grenzgebiet ein und zweitens, nach erloschener Circulation und Ausbildung der Leukocytenzone, Transsudat. So entsteht wiederum das Fett durch Synthese im Protoplasma von Leberzellen und Leukocyten.

Alle diese Veränderungen spielen sich in einem Organ ab, das schon früh, jedenfalls aber vom 20. Tage ab, ver-

kleinert ist und es bleibt. Nach der Unterbindung der Arterie erhält das Organ also weniger Blut.

Nach Cohnheim und Litten sterben die Kaninchen regelmäßig innerhalb der ersten 20 Stunden bei Unterbindung der noch ungeteilten Leberarterie, bei Unterbindung nur eines Astes zu einem Lappen lebten sie bis zu 3 Tagen. Der frühe Tod, namentlich im zweiten Falle, ist auf Peritonitis zurückzuführen, wie die Autoren selbst angeben.

Genauer werden von den beiden Autoren beschrieben die Veränderungen nach der lobulären Arterienligatur von so kurzer Dauer. Nach ihnen wird der ganze Lappen graugelb-lehmfarben, sowie bei Unterbindung des Hauptstammes die ganze Leber. Sie bezeichnen diese Veränderung als totale Nekrose und heben hervor, daß der Verlust der Kernfärbung nie allgemein, sondern immer partiell gewesen ist. Die Ursache für die Nekrose sehen sie in dem Absterben der Pfortaderäste, die von den Kapillaren der Arterie ernährt werden, und dem dadurch hervorgerufenen Erlöschen der Circulation, dem öfters Blutungen und Gerinnungen vorangehen; eine Auffassung, die unsere eigenen Untersuchungen bestätigt und ergänzt.

Später hat Janson zuerst nachgewiesen, daß Kaninchen die Operation wenigstens mehrere Monate überleben können und daß der Umfang der Veränderungen meist geringer ist, als er von Cohnheim und Litten angegeben war. Er gruppiert die Veränderungen in Nekrose, Gallengangserweiterung und Bindegewebsneubildung, außerdem Gallengangsneubildung sowie Regeneration des Parenchyms.

Janson erklärt die Nekrose damit, daß die Arterie das „nährende Gefäß" sowohl für das Bindegewebe, als auch für Leberzellen und die Gallengänge ist. Mit Unrecht beruft er sich hierfür auf Cohnheim und Litten. Diese Autoren sprechen nur den Satz aus, die Leberarterie speist die Gefäße der Gallengänge, die Vasa vasorum der Pfortader (und der Lebervenen) und des Bindegewebes. Ausdrücklich fügen sie hinzu, daß Äste, die sich in das Lobulus-Kapillarnetz öffnen, „falls sie überhaupt vorhanden, nur höchst unerheblich sein

können". Thromben erwähnt Janson als Ursache der Nekrose des Lebergewebes mit keinem Wort.

Nach unserer Auffassung, die die Cohnheimsche ist, hat die Arterie mit der Ernährung des Leberparenchyms nichts zu tun, die Nekrose beruht vielmehr auf Pfortaderthrombose.

Im übrigen erwähnt Janson nur, daß es sich um Coagulationsnekrose handelt, dem wir zustimmen. Ferner erwähnt er eine „Infiltrationszone", die wir als Leukocytenzone näher beschrieben und erläutert haben. Schließlich spricht er von einer „Einkapselung" der nekrotischen Stellen, die sich im Innern verflüssigen, sodaß Cysten entstehen; hiervon haben wir mangels älterer Tiere nur die Vorstufen beobachtet, konnten aber bestätigen, daß das Bindegewebe nicht ins Nekrotische hineinwächst. Nekrosebezirke, die später vom Bindegewebe und Gallengängen durchwachsen werden, haben wir im Gegensatz zu ihm nicht beobachtet.

Dem dritten Punkt, den Janson außerordentlich betont, der Erweiterung der Gallengänge und ihren Folgen, die er auf Gallenstauung vor dem Nekrotischen bezieht, können wir keine besondere Bedeutung beilegen. Schon am dritten Tage fand er stark ausgeprägte Gallengangserweiterung und erwähnt sie auch nachher öfter. Diese Gallengangserweiterung haben wir bei den früh gestorbenen Tieren trotz größter Nekrosebezirke ganz vermißt, bei drei älteren in sehr geringem Umfange nur in der Umgebung von Schwielen um Nekrotisches angetroffen. Als einzige unscheinbare Folge haben wir eine leichte peripherische Bindegewebsvermehrung dieser Region gefunden, wobei die Grenze gegen die Leberläppchen scharf ist.

Der Hauptgrund, der Gallengangserweiterung eine solche große Rolle zuzuschreiben, ist für Janson der Umstand, daß er bei einem einzigen Tier, das $2\frac{1}{2}$ Monate nach der Arterienunterbindung getötet worden war, Nekrosebezirke fand, wie sie als Folge der Choledochusunterbindung als Netzbezirke bekannt sind. Auch wir haben derartige Bezirke vereinzelt bei einem Tier, das nach 29 Tagen starb, gesehen. In der eigenartigen Beschaffenheit dieser Bezirke sehen wir keinen Grund, sie auf Gallestauung zurückzuführen. Der einzige Unterschied dieser Nekrose gegenüber der meist bei Arteria hepatica-Unterbindung

auftretenden Form ist der, daß die keilförmigen, das Gebiet eines intralobulären Pfortaderästchens einnehmenden Bezirke gequollen und teilweise verflüssigt sind, während wir mit Janson übereinstimmen, daß im allgemeinen die Nekrosebezirke nach Arterienunterbindung Form und Dichtigkeit annähernd behalten. Daß das nicht immer so bleibt, hat gerade Janson an seinen Tieren mit aus Nekrotischem entstandenen Cysten nachgewiesen; so dürfen wir also eine Beziehung zur Verflüssigung in dieser lichten Beschaffenheit sehen, die also sekundären Charakters und ganz ungeeignet zur Grundlage für so weitgehende Schlüsse ist, wie sie Janson darauf aufbaut.

Ebenfalls als eine Folge der Gallestauung betrachtet Janson eine allgemeine Bindegewebshyperplasie in der Leber, die schon am dritten Tage nach seiner Angabe in den Lobulus „eindringt." Er sagt von ihr, daß sie ganz das Bild der durch Choledochusunterbindung zu erzielenden Bindegewebshyperplasie macht, die er sich durch den Reiz der Gallenstauung entstanden denkt. Sie soll stärker sein als die Bindegewebshyperplasie am Nekrotischen und schon am dritten Tage auftreten.

Eine allgemeine Bindegewebshyperplasie haben wir bei unseren sämtlichen Tieren vermißt.

Mit der Frage der Gallengangsvermehrung in dem peripherischen Bindegewebe der Leber uns zu beschäftigen, haben wir keine Veranlassung, da wir im Gegensatz zu Janson, der ihr den größten Teil seiner Arbeit widmet, auch davon nichts gesehen haben.

Betreffs der „Regeneration" erwähnt Janson, daß er in einem frühen Stadium (7 Tage) spärlich Mitosen angetroffen habe, doch legt er auf diesen vereinzelten Befund keinen besonderen Wert und gibt ausdrücklich an, daß er in Hinblick auf die bekannten von Meisterschen Untersuchungen über Exstirpation von großen Leberteilen viel mehr „Regeneration" erwartet habe, besonders „da man sich denken konnte, daß die nekrotischen Partien eine Reizung auf die angrenzenden gesunden Partien ausüben würden". Die Ursache des Ausbleibens der „Regeneration" sieht er in dem geringen Zufluß von arteriellem Blut.

Wir haben nichts von Hyperplasie des Leberparenchyms

gesehen, unsere Tiere mit Ausfall von viel Lebersubstanz sind früh gestorben. Unsere spät nach der Operation gestorbenen Tiere hatten nur wenige kleine Nekrosebezirke, der Blutdruck war also in der übrigen Leber nicht merklich erhöht; eine Hyperplasie mußte demnach ausbleiben. Tiere mit aus Untergang von großen Leberteilen entstandenen Cysten haben wir nicht beobachtet; für solche hätten wir auf Grund der verstärkten Durchströmung von der Pfortader her eine Hyperplasie des übrig gebliebenen Parenchyms erwartet, die Janson für eine Anzahl Tiere durch Wägung nachzuweisen versucht.

II.

Unterbindung des Ductus choledochus.

Vorbemerkungen,

Der Ductus choledochus wurde ungefähr ½ cm oberhalb seiner Einmündung in das Duodenum doppelt unterbunden und zwischen den Fäden durchschnitten. Eine Kommunikation hat sich in keinem Falle wieder hergestellt.

Einmal wurde am Duodenum unterhalb der Einmündungsstelle des Choledochus eine Nekrose der Darmwand beobachtet, die auch von früheren Autoren erwähnt wird. Außer in diesem wurde eine Infektion der Bauchhöhle nur noch in einem Falle beobachtet, bei bestehendem chronischem eitrigem Pleuraexsudat. Zuweilen fand sich in der Umgebung der Unterbindungsstelle ein geringer Fibrinbelag und ein manchmal etwas ikterisch oder auch blutig gefärbter Erguß in die Bauchhöhle; die Blutbeimengung ist bei früh gestorbenen Tieren durch Verletzung kleiner Venen bei der Unterbindung entstanden.

Die Tiere verloren nach der Operation sehr rasch an Gewicht, ohne im übrigen ihr Verhalten zu ändern, und starben ziemlich plötzlich. Ein nach 6 Tagen gestorbenes Tier z. B, hatte von 1800 g auf 1300 g abgenommen. In diesem Verhältnis nahmen auch die älteren ab. Ein Tier, das am Anfang 1820 g gewogen hatte, wog nach dem Tode am 16. Tage 1010 . Das älteste Tier von 44 Tagen nahm gleich nach der Operation 200 g ab, um dann einen Monat lang so zu bleiben. Erst in den letzten Tagen vor dem Tode nahm es wieder stärker ab.

Die Gmelinsche Reaktion des Harns war nicht regelmäßig vorhanden, zuerst wurde sie nach 1½ Tagen, zuletzt nach 16 Tagen beobachtet.

Die Sektion der zahlreichen des Nachts gestorbenen Tiere wurde stets Morgens früh vorgenommen. Die Leber wurde in Formol fixiert, nur in einigen Fällen auch einige Stücke in Altmannscher Flüssigkeit für Granulafärbung. Sodann wurden regelmäßig verschiedene Stellen der Leber mit Hämalaun und van Giesonscher Lösung gefärbt und auf Fett mittels Osmiumlösungen untersucht.

Um die Gallenkapillaren zur Darstellung zu bringen, wurde die von Pianese angegebene, von Arnold dafür empfohlene Dreifarbenfärbung nach Fixation in Flemmingscher Lösung angewendet. Die Gallenkapillaren traten auf diese Weise meist etwas schärfer hervor, wie dies übrigens immer der Fall ist nach Fixierung in osmiumhaltigen Lösungen, sie waren auch öfter in den Contouren rot gefärbt, doch nicht so scharf, daß ihr Verlauf sicher und kontinuierlich auf größere Strecken zu verfolgen gewesen wäre. Dann wurde die der Eppingerschen Gallenkapillarfärbung ähnliche, von Ciechanowski[1]) angegebene Methode versucht. In zwei Fällen war die Färbung vorzüglich und an Schärfe der durch die Eppingersche zu erreichenden, nach dessen Abbildungen zu urteilen, mindestens gleich. Bei einem dritten Tier war die Färbung nur schwach, während sie in einer Reihe von Fällen trotz exakter Vornahme und wiederholter Versuche vollkommen versagte. Ein Kontrollversuch, in einer menschlichen Leber die Gallenkapillaren zu färben, gelang.

Dann wurde die Weigertsche Neurogliafärbung mit Celloidineinbettung, die Jagić zur Färbung der Gallenkapillaren empfahl, bei den Tieren angewendet. bei denen die Ciechanowskische Methode versagte, ohne jedoch Erfolge zu erzielen. Ein Kontrollversuch, ein Gliom zu färben, gab sehr gute Resultate, sodaß die Mißerfolge wie bei der vorigen Färbung wohl auf die Unsicherheit der Methode in ihrer Anwendung auf die Kaninchenleber zu beziehen sind. Schließlich wurde diese Färbung an in Paraffin eingebetteten Stücken versucht. Die 10 μ dicken Schnitte wurden mittels Eiweißglycerins auf die Objektträger aufgeklebt, mit Xylol und Alkohol behandelt und dann auf zwei Tage in die Kupferbeize gelegt und weiter in der gewöhnlichen Weise behandelt. In Fällen, in denen alle anderen Methoden versagt hatten, waren die Gallenkapillaren auf diese Art an manchen Stellen, besonders in der Peripherie der Lobuli, sehr gut gefärbt, ohne daß jedoch die Färbung im ganzen Schnitt so gleichmäßig scharf war, wie in den nach Ciechanowski angefertigten Präparaten.

Außerdem wurden fast bei sämtlichen Tieren Gefrierschnitte der ganz frischen oder der in Formol fixierten Stücke gemacht, um die gallige Färbung zu untersuchen, die auch in schwachen Graden durch das Formol verstärkt und leicht nachweisbar wird.

Befunde.

Makroskopische Befunde.

10 Minuten nach der Unterbindung finden sich im Lobus quadratus einige blasse Streifen von einigen Millimetern Länge und 1—2 mm Breite. Außerdem fallen am scharfen Rand der Leber einige blasse Stellen auf. Bei Tieren von $\frac{1}{4}$ und $\frac{1}{2}$ Stunde finden sich dieselben Veränderungen, während einige andere blasse Stellen weniger deutlich zu erkennen sind. Bei den nächsten Tieren von 1 Stunde bis zu 8 Stunden sind in der Leber

[1]) Przegląd Lekarski 1902. No. 27.

in wechselnder Anzahl blasse Flecke bis zu Stecknadelkopfgröße und Streifchen von dem gleichen Aussehen unregelmäßig zerstreut.

Bei 3 Tieren von ungefähr 12 Stunden finden sich außer den oben beschriebenen Veränderungen größere blasse Stellen, die größten bis 5 mm im Durchmesser, in einigen findet sich ein schwach gallig gefärbter Punkt. Die größeren blassen Stellen sind meist typisch keilförmig mit der Basis an der Serosa, wir werden sie weiterhin als „blasse Keile" bezeichnen. Die Serosa an der Basis der Keile ist unverändert. Außerdem findet sich ein blasser Bezirk am scharfen Rand, der in mehrere Abteilungen zerfällt und eine Größe von 7 zu 3 mm hat.

In den folgenden Stadien wechseln die Befunde dem Grade nach sehr stark. Ein Tier von 15 Stunden hat einen Lappen, dessen Blutgehalt stark vermindert ist, sodaß er braunrosa aussieht mit eingestreuten helleren Flecken. Dazu kommen noch die früher erwähnten Veränderungen in geringem Umfange. Bei einem Tier von 20 Stunden finden sich blasse Keile in mehreren Lappen mit hyperämischer Randzone und scharf begrenzten Bezirken von blaßrosa und graugelber Farbe, teils mit gallig gefärbten Partien um peripherische Gefäße.

Bei 7 Tieren von 21—25 Stunden finden sich je mehrere blasse Bezirke mit bis erbsengroßen gallig gefärbten Teilen, z. T keilförmig und am scharfen Rande liegend; kleinere helle Stellen sind in großer Anzahl vorhanden. Bei einem Tier ist der Lobus caudatus in ganzer Ausdehnung lehmfarben mit einigen gallig gefärbten Lumina, deren Umgebung gleichfalls gallig gefärbt ist.

Bei einem Tier von 1½ Tagen ist der rechte vordere Lappen zum größten Teil blaß-lehmgelb mit schwach galliger Färbung einiger Stellen und einigen eingestreuten rosa Flecken. Bei drei anderen Tieren von 1½ Tagen weist die Leber eine Anzahl bis linsengroße, blasse, teils gallig gefärbte Stellen in unregelmäßiger Verteilung auf.

Bei einem Tier von 3 Tagen finden sich bis erbsengroße Bezirke von rosa-gelber Farbe ohne scharfe Begrenzung gegen das Unveränderte und ohne scharfe Lokalisation. Ein gleichaltriges Tier zeigt ähnliche Veränderungen, desgleichen ein Tier von 4 Tagen.

Zwei Tiere von 3 uud 4 Tagen zeigen besonders große entfärbte Keile, so das von 4 Tagen einen im rechten vorderen Lappen von 4,1 cm Breite am scharfen Rand und 3,5 in Höhe. Bei dem von 3 Tagen finden sich zwei ungefähr halb so große blasse Keile im linken vorderen Lappen. Alle sind lehmgelb gefärbt mit gallig gefärbten Flecken. In den übrigen Teilen der Leber finden sich kleine gelbe Bezirke bis über stecknadelkopfgroß.

Bei einem Tier von 5 und zwei von 6 Tagen finden sich mäßig zahlreiche stecknadelkopfgroße und etwas größere scharfbegrenzte hellbraune, z. T. auch grün gefärbte Flecken. Bei einem Tier ist nur der Rand der Flecken gallig gefärbt.

Die drei folgenden Tiere haben wieder blasse Keile, so ein Tier von

6 Tagen, das eine Anzahl graugelber bis rotbrauner Stellen bis zu 1 cm im Durchmesser hat, andere Stellen sind größtenteils grün mit Ausnahme eines graugelben Randes. Ein anderes Tier zeigt mehrere Keile am scharfen Rande mit einer Basis von ungefähr 1 cm und einer Höhe von 6 mm. Das Centrum ist gallig gefärbt, darum befindet sich eine helle ungefärbte Zone mit hyperämischer Randpartie. Dazu kommen noch hellbraune stecknadelkopfgroße Flecke.

Das Tier von 9 Tagen zeigt einen lehmgelben erbsengroßen Bezirk und mehrere kleine graugelbe Streifchen und Flecken, davon liegt ein Streifen längs der ebenso veränderten Gallenblase.

Zwei Tiere von 13 und 16 Tagen zeigen makroskopisch keine Veränderungen. Ein anderes Tier von 16 Tagen hat einige auf dem Durchschnitt rosettenförmige, bis erbsengroße, ikterisch gefärbte Bezirke ohne Lokalisation in allen Lappen.

Ein Tier von 19 Tagen zeigt einige kleine Flecken, die teilweise etwas zusammenhängen und eine Art Netzzeichnung hervorrufen.

Nach 44 Tagen ist nichts von entfärbten Stellen zu sehen, die Leber ist sehr fest und auf der ganzen Oberfläche fein granuliert.

Deutlicher allgemeiner Ikterus der Leber war nur bei den zwei letzten Tieren vorhanden und zwar nach 19 Tagen dunkelbraungrün, etwas heller nach 44 Tagen.

Vom 9. Tage ab sieht man deutlich an der Peripherie der Läppchen in grauen Streifchen das peripherische Bindegewebe vermehrt.

Mikroskopische Befunde.

No. 27. (Vgl. Taf. V Fig. 2). Das 10 Minuten nach der Unterbindung getötete Tier hat im Lobus quadratus stärkere Veränderungen. Das peripherische Bindegewebe ist sehr locker, die Pfortaderäste sind erweitert. Um die meisten peripherischen Gefäße, oft circulär, stark veränderte Partien. Das Protoplasma der Leberzellen ist hier sehr dicht, die Kerne sind meist klein, geschrumpft, selten fein fragmentiert oder etwas verkleinert, zackig und schwach oder garnicht gefärbt. Die Bezirke sind meist an der Basis $\frac{1}{4}$ Lobulusradius breit, doch manchmal schmäler, und reichen sich zuspitzend bis an die Centralvene. Manche Bezirke sind bluthaltig, die meisten blutleer. In den anderen Lappen sind die gleichen Veränderungen vorhanden, doch an weniger zahlreichen Stellen.

Fett findet sich in der Grenzzone der unveränderten Bezirke in oft stark vermehrtem Grade.

No. 28. Bei einem $\frac{1}{4}$ Stunde nach der Unterbindung des Choledochus getöteten Tiere finden sich in jedem Schnitt eine Anzahl von kleinen veränderten Bezirken, die sämtlich an das peripherische Bindegewebe anstoßen und ein Häufchen Leberzellen darstellen in der gewöhnlichen Balkenanordnung. Die Blutkapillaren sind hier teils leer und verengt, teils völlig ausgefüllt durch eine Reihe eng aneinanderstoßender, roter Blutkörperchen, die wie komprimiert aussehen. Die Kerne der Kapillaren sind nur z. T. gefärbt. Die Leberzellen sind stark vergrößert, entweder

gleichmäßig hell oder fein vakuolisiert. Die Kerne sind entweder in Stäbchen- und Körnchenform zerfallen, bei Erhaltung der Größe des Kerns, in anderen Zellen sind die Chromatinkörner zerstreut, in anderen ist überhaupt kein Chromatin nachzuweisen. Die anstoßenden Leberzellen und das anstoßende Bindegewebe ist ganz unverändert. Das Lebergewebe ist im übrigen dicht, die Pfortaderästchen sind weit und gefüllt.

Fett ist in der Leber in normaler Menge vorhanden.

No. 29. Nach einer halben Stunde finden sich Bezirke wie die eben beschriebenen, ferner bei starker Vergrößerung am peripherischen Bindegewebe gelegene Gruppen von Leberzellen, die als einzige Veränderung Zerfall des Kerns in Stäbchen und Körnchen aufweisen. Dann kommen auch größere Bezirke vor, ebenfalls mit der Basis am peripherischen Bindegewebe, deren Höhe bei Dreiecksform $\frac{1}{3}$—$\frac{1}{2}$ Lobulusradius Länge ist. Bei diesem sind die Veränderungen stärker, die Kerne sind im größeren centralen Teile völlig verschwunden, Zellstruktur und Zellgrenzen ebenfalls, während die peripherische Zone die Beschaffenheit aufweist, wie es im vorigen Fall beschrieben ist. Die größeren Bezirke sind nicht scharf begrenzt, und es schließen sich Zellen mit fein fragmentierten Kernen an. Die meisten Bezirke sind ohne Blut, einige enthalten in dem stark zerstörten Centrum weite Kapillaren mit unveränderten roten Blutkörperchen. Die Kapillarkerne sind in den größeren Bezirken niemals gefärbt.

Das peripherische Bindegewebe der Leber ist kaum merklich aufgelockert.

No. 30. Nach einer Stunde sind die Pfortaderäste weit und prall gefüllt, Das peripherische Bindegewebe ist im allgemeinen dicht. An den größeren peripherischen Gefäßen und erweiterten Gallengängen ist es äußerst locker. Die Lymphgefäße sind hier stark erweitert und mit Lymphe gefüllt. Es finden sich sehr zahlreiche Bezirke mit folgenden Veränderungen.

Für die kleineren gelten teils die früheren Angaben, teils sind kleinste Bezirke kenntlich nur an lichter Beschaffenheit des Protoplasmas, noch ohne Kernveränderungen. Die größten reichen mit der Spitze bis zur Centralvene. Im Centrum ist eine Struktur nicht zu erkennen. Das an die größeren Bezirke anstoßende Lebergewebe ist teils concentrisch geschichtet, teils sind seine Kerne fein fragmentiert. Kleine und mittlere Bezirke dieser Art enthalten z. T. viel rote Blutkörperchen in den Kapillaren. Namentlich mittlere stoßen an eine schmale Zone Lebergewebe an mit maximal gefüllten Kapillaren, diese erstrecken sich auch etwas in den Bezirk hinein.

Da in diesen Gebieten die Leberzellen immer sehr hell sind, und die meisten im Innern ein deutliches Netzwerk der Kapillarwände zeigen, so werden wir derartige helle Bezirke Netzbezirke nennen, ein Ausdruck, der auch früher von einigen Autoren gebraucht ist.

Es finden sich auch Bezirke, ungefähr von der Größe der Netzbezirke,

wo die Kapillaren völlig mit Leukocyten ausgefüllt und die Leberzellen z. T. schwer nachzuweisen sind. Vereinzelt finden sich auch im anstoßenden Lebergewebe Haufen von Leukocyten in Kapillaren und im Innern von Leberzellen. An einigen peripherischen Gefäßen stoßen zwei Netzbezirke mit ihrer Basis zusammen.

Vereinzelt findet sich eine andere Form der Veränderungen. Solche Bezirke gehen mantelförmig, im Schnitt halbmondförmig, um die vorhin erwähnten erweiterten mittleren Gallengänge herum. Ihre Dicke beträgt ungefähr $\frac{1}{4}$ Lobulusradius; die Zellen sind leicht verdichtet, scharf begrenzt, die Leberzellbalken leicht concentrisch um den Gallengang angeordnet. Die Kerne sind verkleinert, zackig. Daran schließt sich eine bis zur Centralvene reichende Zone, wo die Zellen lichter und die Kerne fein fragmentiert sind. Das Bindegewebe, um das sich diese typischen und von uns als „Halbmonde" bezeichneten Bezirke herumlegen, hat keine Kernfärbung mehr und die Färbbarkeit der Fasern hat nachgelassen. In den Gallengängen fehlt teilweise das Epithel, auch außerhalb der Halbmonde.

No. 31. Nach 2 Stunden findet sich stärkere Auflockerung des peripherischen Bindegewebes an den Gefäßen mittlerer Größe, die Lymphgefäße sind daselbst erweitert. Im Gegensatz zu den vorigen Tieren, namentlich dem letzten, finden sich nur sehr wenig Bezirke, die Veränderungen aufweisen. Sie zeigen wieder den Netzcharakter, liegen vorwiegend nahe der Serosa und stoßen an das peripherische Bindegewebe an. Die Zellen sind sehr hell, die Kerne sind teils fein fragmentiert, teils fehlen sie. Die verengten Kapillaren mit ihren Kernen oder auch die gefüllten Kapillaren geben die Grenze der Leberzellbalken deutlich an.

No. 32. Nach 4 Stunden verhält sich das Bindegebe wie im vorigen Fall. Netzbezirke sind in verschiedenen Größen und verschiedener Ausbildung vorhanden. Meist sind die Leberzellkerne verschwunden, die Kapillarkerne erhalten. In der Nähe der Netzbezirke sind in den Kapillaren die Leukocyten leicht vermehrt. Die Zahl der Bezirke ist etwas größer wie im vorigen Falle.

An einige erweiterte mittlere Gallengänge stoßen auf dem Querschnitt halbmondförmige, auf dem Längsschnitt diese begleitende Bezirke, wo die Leberzellbalken leicht concentrisch geschichtet und auseinandergerückt sind. In der dem Bindegewebe zugekehrten Hälfte dieser Halbmonde fehlen die Kerne der Leberzellen und Kapillaren. In der äußeren Hälfte sind die Kapillarkerne gut erhalten, die der Leberzellen sind verkleinert und zackig. Das Protoplasma ist licht, an manchen Stellen sind die Leberzellen leicht vergrößert und fein vakuolisiert.

No. 33. Nach 8 Stunden ist auch das Bindegewebe an den kleinen peripherischen Gefäßen aufgelockert und mit Lymphocyten durchsetzt. Die Leberzellen in der gesamten Leber sind klein und dicht. Subserös sind öfter lichte und fein vakuolisierte Stellen mit fein fragmentierten Kernen anzutreffen. Halbmonde und Netzbezirke kommen in verschiedener Größe und Entwicklung vor. Die Netzbezirke sind sehr regelmäßig ge-

zeichnet durch die scharf hervortretenden Kapillarmaschen. In einigen ist die Struktur central verloren, und es liegt dort eine lockere fädige Masse. Zahlreich sind auch kleinste Leberzellhaufen mit Annäherung an die Netzstruktur, wie bei den ersten Tieren. Die Halbmonde sind z. T. bei schwacher Vergrößerung nur an der lichten Beschaffenheit der Leberzellen kenntlich, bei starker Vergrößerung kommt eine feine Fragmentierung der Kerne hinzu. Andere sind völlig ausgebildet und gehen unmerklich unter stärkerer Aufhellung und Kernschwund in Netzbezirke über.

Fett findet sich in mäßigem Grade in Stern- und Leberzellen; in der Nähe der Netzbezirke und Halbmonde und in ihrem Innern ist es nicht vermehrt.

Während die bisherigen Tiere sämtlich getötet sind, ohne Anzeichen von Krankheit zu zeigen, ist die Mehrzahl der folgenden gestorben, andere sind in Agone, wenige auch ohne Zeichen von Krankheit getötet.

No. 34. Das folgende Tier ist vormittags operiert und am anderen Morgen tot aufgefunden und ungefähr nach 15 Stunden gestorben.

Die Pfortaderäste klaffen stark und sind gefüllt. Der größte Teil der Leber ist mehr oder weniger stark verändert. Typisch ausgebildete Netzbezirke sind in großer Menge und in allen Größen vorhanden, auch Vorstufen. Daneben finden sich Halbmonde in allen Entwicklungs- und Übergangsformen, sowie Verschmelzung von Halbmonden und Netzbezirken. Vieles zwischen diesen scharf ausgebildeten Stellen ist ebenfalls verändert, insofern als die Leberzellen häufig isoliert, z. T. fein vakuolisiert sind und fein fragmentierte Kerne haben. Die Kapillaren sind weit und enthalten sehr stark vermehrte Leukocyten, besonders gehäuft sind sie an der Grenze von größeren Netzbezirken zusammen mit vielen roten Blutkörperchen. In dem centralen, ganz aufgelösten Teile liegen rote Blutkörperchen frei.

Das Fett ist in den unveränderten Teilen der Leber nicht vermehrt, in den veränderten Bezirken ist es verschwunden.

No, 35. Ein Tier, nach ebenso langer Zeit (15 Stunden) gestorben, verhält sich in Bezug auf Bindegewebe und Pfortaderäste ähnlich. An veränderten Bezirken sind fast nur Netzbezirke vorhanden, die häufig miteinander zu makroskopisch sichtbaren Bezirken von mehreren Millimetern im Durchmesser verschmolzen sind. Das Lebergewebe zwischen nahe benachbarten typischen Netzbezirken ist etwas dichter, die Balken verschmälert und die Kerne fein fragmentiert. Auch halbmondähnliche Bezirke am peripherischen Bindegewebe, doch nicht eng an die Gallengänge gebunden, kommen vor; sie sind ebenso beschaffen wie die zuletzt beschriebenen, die Netzbezirke trennenden Teile. Im übrigen Lebergewebe Bezirke, wo die Kapillaren vermehrte Leukocyten aufweisen und die Leberzellen unverändert sind.

Fett findet sich in den unveränderten Teilen in vielen Sternzellen.

In den veränderten Bezirken fehlt es in den Sternzellen, dagegen finden sich einige größere freie Tropfen. An der Grenze der unveränderten Bezirke enthält das Lebergewebe in einer unvollkommenen Zone etwas mehr Fett in Leber- und Sternzellen.

No. 36. Bei einem ungefähr nach derselben Zeit (15 Stunden) gestorbenen Tiere finden sich zahlreiche Netzbezirke, darunter viele kleinste, auf dem Schnitt nur wenige Leberzellen umfassende, und andere, wo die Bezirke über die Centralvene hinausgehen und sie mit einbegreifen. Der Lobus quadratus ist nahezu in ganzer Ausdehnung stark verändert, er enthält einen centralen Bezirk, wo im Bereich von mehreren Lobuli nur fädige Massen vorwiegen. Daran schließt sich ringsum eine ebenfalls mehrere Lobuli breite Zone, wo die Leberstruktur nur undeutlich zu erkennen ist und homogene und fädig geronnene Massen vorwiegen. Von diesem Bezirk gehen Streifen von Lebergewebe aus, die gewöhnlich die mittleren Teile der Lobuli einnehmen und ähnliche Veränderungen, insbesondere homogene Beschaffenheit der kernlosen Leberzellen, teils auch Ähnlichkeit mit Netzbezirken aufweisen. Die übrigen Leberzellen des Lappens haben fein fragmentierte Kerne, im ganzen Lappen besteht außerdem Vermehrung der Leukocyten in den Kapillaren, in dichterer Anhäufung in der Nähe der stärker veränderten Partien, mehr diffus sonst im Lappen. Das Bindegewebe ist nur an den mittleren Gallengängen aufgelockert und die Lymphgefäße sind hier erweitert.

No. 37. Ein ungefähr nach derselben Zeit (15 Stunden) gestorbenes Tier zeigt das peripherische Bindegewebe kaum merklich aufgelockert. Ein Lappen enthält überall zusammenhängende Streifen ohne bestimmte Lokalisation in bezug auf den Lobulus, in deren Mitte die Leberzellen licht und kaum vergrößert sind, die Kerne fehlen; die Kapillaren sind in diesen Teilen weit und enthalten stark vermehrte Leukocyten. An anderen derartigen Streifen ist die Leberstruktur ganz verloren gegangen, und die Leukocyten sind ebenfalls zerfallen. Zwischen diesen Streifen ist das Lebergewebe nicht merklich verändert, in den Kapillaren sind die Leukocyten vermehrt. In anderen Lappen sieht man um erweiterte Gallengänge Leberzellen ohne Kernfärbung, die Bezirke sind bis zu $\frac{1}{4}$ Lobulusradius breit, die Leberzellen sind etwas licht. Es finden sich nur wenig Netzbezirke.

In dem stark veränderten Lappen ist das Fett in den Leber- und Sternzellen leicht vermehrt; am Rand der stärker veränderten Partien enthalten die vermehrten Leukocyten in den Kapillaren Fetttropfen.

No. 38. Bei einem 18 Stunden nach der Operation gestorbenen Tiere ist das peripherische Bindegewebe überall stark aufgelockert. Die Pfortaderäste und Sublobularvenen sind erweitert. Es finden sich zahlreiche Netzbezirke auf allen Entwicklungsstufen; die meisten sind sehr hell, einige sind besonders scharf dreieckig begrenzt, mit der Basis am peripherischen Bindegewebe, der Spitze an der Centralvene. Die benachbarten Leberzellen sind meist concentrisch angeordnet, auch finden

sich in der Umgebung meist reichlich Leukocyten in den Kapillaren. Außerdem gibt es Halbmonde von der Breite weniger Leberzellen bis über einen Lobulusradius breit. Am Bindegewebe ist das Protoplasma licht und homogen, die Leberzellen sind kernlos, daran schließt sich eine Zone mit fein fragmentierten Kernen. An einigen Stellen sind zwei Halbmonde miteinander verbunden durch ähnlich veränderte, homogene Bezirke, in denen netzartig aussehende Partien liegen. In einer Sublobularvene, die an einen derartig veränderten Bezirk anstößt, findet sich ein Thrombus mit zerfallenen Leukocyten.

Fett findet sich in Sternzellen in kleinen Tropfen, in Netzbezirken in denselben Zellen in etwas größeren, doch weniger zahlreichen Tropfen. Einigemale ist in den an Netzbezirke anstoßenden Leberzellen in der Nähe des peripherischen Rindegewebes das Fett in zahlreichen Tropfen stark vermehrt.

No. 39. Bei einem nach 20 Stunden gestorbenen Tiere besteht starke allgemeine Auflockerung des Leberbindegewebes mit Ausnahme der Umgebung der kleinsten Gefäße. Die Pfortaderäste und Gallengänge sind erweitert. Um die meisten Gallengänge finden sich Halbmonde, die sich oft tief in den Lobulus hineinerstrecken, mit benachbarten Bezirken zusammenhängen und makroskopisch sichtbaren blassen Stellen entsprechen. Die Zellen darin sind licht, die Kerne fehlen, auch die der Kapillaren; das eingeschlossene Bindegewebe und die Gefäße sind auch ungefärbt geblieben. Auch typisch ausgebildete Netzbezirke sind in diesen Partien eingeschlossen oder schließen sich an die Grenze an.

Die Netzbezirke kommen auch isoliert in allen Entwicklungsstufen vor, sie sind nicht scharf begrenzt, sondern es schließen sich lichte Leberzellen mit erhaltenen Kernen oder ohne solche an. Sehr viele Netzbezirke sind mit unveränderten roten Blutkörperchen durchsetzt. An der Peripherie liegen auch kleine Bezirke, in denen man nur Trümmer von Leberzellen und rote Blutkörperchen sieht.

Ein Schnitt durch einen blassen Keil am scharfen Rand von je 2 cm Basis und Höhe besteht nicht wie die übrigen makroskopischen entfärbten Stellen aus verschmolzenen kleinen Bezirken, sondern ist einheitlich. Dieser große Bezirk hat eine Leukocytenzone von 3—4 Leberzellbreite. die Leukocyten sind in den Kapillaren vermehrt, die Leberzellen sind etwas schmäler und dichter; nach außen von dieser befindet sich eine ebenso breite Zone, in der die Kapillaren mit roten und vermehrten weißen Blutkörperchen gefüllt und die Leberzellen dicht sind.

Fett enthält die Leber nur in Sternzellen; in den veränderten Bezirken, in den großen sowohl wie den kleinen, findet sich Fett in etwas geringer Menge und in unregelmäßig liegenden Tropfen.

No. 40. Nach 21 Stunden wurde ein Tier wegen starker Krämpfe getötet. Es ist zu unterscheiden ein Lappen mit sehr starken Veränderungen, während die anderen leicht verändert sind und nur vereinzelte Halbmonde und typische Netzbezirke haben, in denen, am Rand und im Innern, die Leukocyten in den Kapillaren stark vermehrt sind.

In dem stark veränderten Lappen befindet sich in der Mitte ein makroskopisch sichtbarer Bezirk mit einer Randzone vermehrter Leukocyten in den Kapillaren von sehr wechselnder Dichtigkeit und Breite, stellenweise reichen Streifen vermehrter Leukocyten in den Kapillaren weit in das Innere hinein; überall sind sie stark zerfallen. Dieser große Bezirk setzt sich an der Peripherie fort in unregelmäßig gestaltete Partien von über Lobulusgröße, in deren erweiterten Kapillaren die Leukocyten ebenfalls stark vermehrt sind. Die Leberzellbalken im Bereich der ganzen Stelle sind kernhaltig, doch licht und in der Struktur undeutlich. Ähnliche Stellen kapillärer Leukocytenvermehrung finden sich auch sonst noch mit mehr oder weniger starken Veränderungen an den Leberzellen bis zur Umwandlung in amorphe Schollen, die mit roten Blutkörperchen vermischt sind.

In Lobularvenen und Pfortaderästen, die an größere oder mittlere derartige Bezirke anstoßen oder in sie eingeschlossen sind, finden sich Thromben, aus Leukocyten und Fibrin bestehend; die Leukocyten schließen sich, wenn die veränderten Partien nur auf einer Seite an das Gefäß grenzen, an diese an. Auch isolierte Pfortaderäste mit Thromben finden sich. In den Kapillaren des anstoßenden Lebergewebes sind dann die Leukocyten stark vermehrt, die Leberzellen haben Kerne, der Zellleib ist hell, die Zellgrenzen sind verwaschen.

No. 41. Bei einem nach 22 Stunden gestorbenen Tiere ist die übrige Leber zu trennen von dem Lobus cubicus, den wir nachher besprechen.

Das Bindegewebe ist leicht aufgelockert, es finden sich sehr viele und große, häufig miteinander verschmolzene Netzbezirke, dazu viele breite Halbmonde, die ebenfalls zu größeren Bezirken verschmolzen sind. Die Leberzellen der Halbmonde sind zum Teil stark aufgehellt und vergrößert und sehen darin denen von Netzbezirken ähnlich.

Mehrere große einheitliche Bezirke am scharfen Rande entsprechen den makroskopisch sichtbaren blassen Keilen. In den peripherischen Teilen dieser Bezirke finden sich in den Kapillaren rote und vermehrte weiße Blutkörperchen. In und an diesen Partien enthalten die Gefäße Thromben.

Im Stiel des Lobus cubicus findet sich ein stark erweiterter Gallengang und ein Pfortaderast mit Thromben, auch sonst sind die Gefäße im Lappen mit Thromben ausgefüllt. Das Bindegewebe ist sehr stark aufgelockert, die Lymphgefäße sind erweitert. Ein großer Teil des Lappens ist ein einheitlicher Bezirk homogener Leberzellen ohne Kernfärbung; im übrigen finden sich noch Halbmonde und Netzbezirke, beide vielfach verschmolzen.

Fett findet sich nicht in der Leber, nur nahe den veränderten Bezirken ist Fett in Leber- und Sternzellen vorhanden.

No. 42. Ein Tier, das nach 25 Stunden gestorben ist, hat kaum merklich aufgelockertes Bindegewebe, die Pfortaderäste sind weit und

gefüllt. Vereinzelte typische Netzbezirke; Gruppen von homogenen Zellen ohne Kerne, in der Form und Lage von Netzbezirken, kommen reichlich vor. Zum Teil sind sie zu größeren Bezirken verschmolzen, teilweise zeigen sie eine Art von Zeichnung, indem unveränderte Lobulusbezirke, die streifenförmig zusammenhängen, eingestreut sind. Die Kerne der verschlossenen Kapillaren sind zum Teil noch gefärbt, im Innern und am Rande der homogenen Bezirke sind die Leukocyten in den Kapillaren leicht vermehrt.

Außerdem findet sich noch eine andere Form von Veränderung an den Zellen. Eine Gruppe von Zellen ist vakuolisiert, zum Teil fein, zum Teil gröber, oder es ist eine Vakuole entstanden, die an Größe mehreren Leberzellen gleichkommt, dabei sind die Kerne zum Teil erhalten, zum Teil durch Vakuolen deformiert oder auch verschwunden. Solche „blasigen Bezirke" haben meist keine bestimmte Lokalisation, doch bilden sie nicht selten Streifen mit Bevorzugung des Centrums der Lobuli und der Gegenden, wo die homogenen Bezirke zurücktreten.

Fett findet sich nur in Sternzellen und vereinzelte Tropfen in Leberzellen.

No. 43. Bei einem Tier, das nach 1½ Tagen starb, ist das Bindegewebe leicht aufgelockert. Die Kapillaren um die Centralvenen und Sublobularvenen sind zum Teil deutlich erweitert. Spärlich finden sich typische Netzbezirke mit netzförmiger Zeichnung, viele andere sind im Innern aufgelöst. Mehrere enthalten, besonders am peripherischen Bindegewebe, freies Blut mit unveränderten roten Blutkörperchen. Es finden sich wenige kleine Halbmonde.

Ein Schnitt durch einen großen blassen Keil am scharfen Rande zeigt zum Teil noch erhaltene Kernfärbung, das Protoplasma ist licht. In einem Abstand von ½ Lobulusradius findet sich an der Basis des Keils eine Leukocytenzone. Im Innern des Keils sind Netzbezirke ohne Kernfärbung eingestreut.

Die im Innern aufgelösten Netzbezirke sind frei von Fett, die noch mit Zeichnung versehenen enthalten Fett in den Leukocyten und wenig in Leberzellen. Im Grenzgebiet des großen Keils liegt eine Sublobularvene, in deren Umgebung die Leberzellen sehr viel Fett enthalten.

No. 44. Ein nach ebensoviel Zeit (1½ Tagen) gestorbenes Tier zeigt sehr stark aufgelockertes Bindegewebe. Die Lymphgefäße sind stark erweitert. Das Bindegewebe scheint vermehrt zu sein und enthält anscheinend vermehrte Gänge, aus Doppelreihen von Cylinderepithel bestehend. Es finden sich viele Netzbezirke auf allen Entwicklungsstufen, sehr homogene Halbmonde mit konzentrisch verlaufenden Leberzellbalken. Die großblasig veränderten Bezirke sind sehr reichlich und treten gehäuft auf in den mittleren und centralen Lobulusteilen und in der Umgebung der Sublobularvenen. Viele Zellen sind fein vakuolisiert, die größeren Blasen entsprechen mehreren Zellen. Die Kerne sind hierbei selten und zwar als Schatten nachzuweisen.

Fett ist nicht vorhanden.

No. 45. Ein Tier, das nach derselben Zeit gestorben ist, hat lockeres Bindegewebe; die Lymphgefäße und Pfortaderäste sind stark erweitert. Netzbezirke finden sich in allen Größen und Stadien in großer Anzahl, die größten umfassen mehrere Lobuli. Im Anschluß an größere Gallengänge sind Halbmonde anzutreffen, an die sich Netzbezirke anschließen, und die auch im Innern Netzbezirke enthalten. Die Bindegewebsfasern an manchen Gallengängen sind nicht gefärbt, die Kerne fehlen hier dem Bindegewebe und Epithel.

In einem großen kernlosen Gebiet, im Anschluß an das peripherische Bindegewebe, eingeschlossen liegt ein Bezirk von der Größe eines mittleren Netzbezirkes mit sehr zahlreichen Leukocyten, untermischt mit Leberzelltrümmern. Am Rande von großen kernlosen Bezirken findet sich eine schwache Vermehrung der Leukocyten in den Kapillaren.

No. 46. Bei einem ebenfalls nach $1\frac{1}{2}$ Tagen gestorbenen Tiere ist das peripherische Bindegewebe sehr locker und zellreich und deutlich vermehrt, Vermehrung von Epithelzelldoppelreihen im Bindegewebe ist fraglich. Es finden sich sehr viel Netzbezirke in allen Stufen und Größen, manche gehen bis zur Centralvene oder schließen sie ein. Viele sind central aufgelöst, einige sind in von der Peripherie aus abnehmendem Grade mit vorwiegend roten Blutzellen durchsetzt. Sonst finden sich noch wenige unvollständig ausgebildete Halbmonde und zahlreiche Regionen fein vakuolisierter Zellen mit vielen roten Blutkörperchen in den Kapillaren.

Fett findet sich reichlich in Sternzellen, weniger in Leberzellen. In Netzbezirken finden sich zerstreut einige Fetttropfen. Am Rande von Netzbezirken ist das Fett in Leber- und Sternzellen vermehrt.

No. 47. Ein nach 3 Tagen gestorbenes Tier hat sehr lockeres (zum Teil durch Gregarinen vermehrtes) Bindegewebe. Die Pfortaderäste sind stark erweitert. Halbmonde fehlen, völlig ausgebildete Netzbezirke sind zahlreich, einige haben einen Randbezirk, in dem die Veränderungen noch geringer sind. Auch homogene Bezirke, die Netzbezirken ähnlich sind, kommen vor; sie enthalten in ihren Kapillaren unveränderte rote Blutkörperchen; die Kapillarkerne sind noch gefärbt, die Leberzellkerne nicht.

Weiter finden sich einige schon makroskopisch sichtbare Bezirke, bis zu $\frac{1}{2}$ qcm groß, mit aufgehobener Kernfärbung und mit eingeschlossenen kleineren, noch gut erhaltenen Gebieten ohne bestimmte Lokalisation in Bezug auf den Lobulus. Teils ist die Leberbalkenstruktur in diesen Bezirken völlig aufgehoben, und es liegen dann viele rote Blutkörperchen frei. In den Partien, in denen diese Veränderungen sich nicht finden, trifft man vielfach fein-vakuoläre Beschaffenheit der Leberzellen, von diesen gibt es alle Übergänge zu Bezirken, in denen sich große runde Vakuolen nebeneinander befinden, von denen jede die Größe einer bis mehrerer Leberzellen hat; dieselbe Veränderung, wie bei einigen früheren Tieren, die wir als „großblasige Bezirke“ bezeichnen. Nirgends findet sich Leukocytenvermehrung, dagegen enthält das unveränderte Lebergewebe fleckig hyperämische Stellen.

Das Fett verhält sich in den veränderten und unveränderten Bezirken übereinstimmend und ist in kleinen Zellgruppen in bis kerngroßen Tropfen vorhanden.

No. 48. Bei einem zur selben Zeit (3 Tage) gestorbenen Tiere ist das Bindegewebe locker, leicht vermehrt und enthält vermehrte Epithelzelldoppelreihen. Die an das Bindegewebe anstoßenden Leberzellen und ihre Kerne sind vergrößert. Die Netzbezirke sind klein und typisch ausgebildet, desgleichen die Halbmonde. Den Halbmonden schließt sich öfter eine Zone an, wo die Leberzellkerne fein fragmentiert sind. Es finden sich weiter größere Bezirke mit feinvakuolisierten Leberzellen. Auch die großblasigen Bezirke kommen vor, sie ähneln etwas den Netzbezirken, liegen aber nicht an der Peripherie; es finden sich auch derartige große Vakuolen einzeln zwischen unveränderten Leberzellen. Dann gibt es noch Haufen homogener Leberzellen ohne Kernfärbung, manchmal ist die Struktur völlig aufgehoben. Eine Doppelreihe aus epithelialen Zellen erstreckt sich aus dem peripherischen Bindegewebe mehrmals in diese Bezirke weit hinein, doch auch sonst finden sich in dieser Leber an unveränderten Stellen Gallengänge abnorm weit im Lobulusinnern.

Von den zwei typischen blassen Keilen setzt sich einer an der Basis in einen Halbmond fort. In der Nähe des Keils finden sich mehrere Thromben in Sublobularvenen.

Fett findet sich reichlich in Sternzellen und in dem Grenzgebiet des Keils in einer 5—6 Leberzellen breiten Zone.

No. 49. Bei einem gleichfalls nach 3 Tagen gestorbenen Tiere ist das Bindegewebe aufgelockert und leicht vermehrt. Typische Netzbezirke und Keile fehlen. Hauptsächlich finden sich die großblasigen Stellen, sie sind sehr zahlreich in allen Teilen der Lobuli. Die Kerne sind teils durch Vakuolen eingedellt, teils geschrumpft und in Fragmente zerfallen.

Von diesen großblasigen Bezirken gibt es Übergänge zu Netzbezirken und Halbmonden, auch fein vakuolisierte Partien kommen vor.

Schließlich sind Bezirke zu erwähnen, die nur zum kleinen Teile die Form von Netzbezirken haben, das anstoßende Binde- und Lebergewebe ist mit roten und weißen Blutkörperchen durchsetzt; wenig Leberzellen sind vergrößert, die meisten sind klein und geschrumpft; in einigen Bezirken wiegen die Leukocyten sehr stark vor, sodaß sie fast allein vorhanden sind. In der ganzen Leber besteht fleckweise leichte Leukocytenvermehrung in den Kapillaren.

Fett ist reichlich vorhanden in Bezirken der zuletzt beschriebenen Art, ferner in den Partien mit feiner Vakuolisierung der Leberzellen. Sonst ist Fett noch hier und da in Leber- und Sternzellen in der Umgebung der Centralvene. Vereinzelt liegt auch Fett in den Leukocyten in den Kapillaren. Sonst kein Fett.

No. 50. Bei einem Tier, das nach 4 Tagen gestorben ist, überwiegen die großblasigen Bezirke, doch ist die Vergrößerung der einzelnen Vakuolen weniger stark. Auch typische Netzbezirke sind vorhanden.

Das Bindegewebe ist zum Teil stark vermehrt, jedoch in Beziehung zu Gregarinen in erweiterten Gallengängen.

Fett findet sich am Rande von Netzbezirken, wo diese an das Bindegewebe anstoßen, ist es vermehrt.

No. 51. Bei einem ebenfalls 4 Tage nach der Operation gestorbenen Tier ist das Bindegewebe sehr stark vermehrt an Zellen und Fasern und mit Lymphocyten durchsetzt. Die peripherischen Gefäße klaffen sehr stark. Epithelzelldoppelreihen sind vermehrt und gehen schroff an der Grenze des hyperplastischen Bindegewebes in Leberzellbalken über.

Netzbezirke finden sich in allen Stadien. Halbmonde kommen vereinzelt vor und haben peripherisch eine große Ähnlichkeit mit Netzbezirken. Auch Verschmelzung von einem Halbmond und Netzbezirk findet sich. Ein keilförmiger großer Bezirk ohne Kernfärbung setzt sich scharf gegen das unveränderte Lebergewebe ab. Am Rand findet sich eine unvollständige Leukocytenzone, die Leukocyten sind stark zerfallen, oft deutet nur noch eine diffuse Chromatinfärbung ihre frühere Lage an. Wo das Bindegewebe in dem Keil erhalten geblieben ist, sind auch die anstoßenden Leberzellen unversehrt. Wo die übrigen Veränderungen zurücktreten, sind die großblasigen Bezirke ausgebildet. Die großen Gefäße in dem Keil enthalten Thromben. Die Leberzellen im unveränderten Teil sind groß, dicht, die Kerne sind oft auffällig groß und chromatinreich.

Die Leber enthält Fett in Sternzellen. An der äußersten Peripherie der größeren Netzbezirke ist das Fett vermehrt in großen Tropfen.

No. 52. Bei einem Tier, das nach 5 Tagen wegen Kränklichkeit getötet wurde, ist das Bindegewebe überall locker und sehr stark vermehrt, die Zellen sind groß und spindlig. Das Bindegewebe enthält sehr zahlreiche Lymphocyten, ferner mehrkernige Zellen, die zuweilen gehäuft sind. Die Lymphgefäße sind sehr weit und oft nahezu ganz mit Lymphocyten gefüllt. Die Doppelreihen aus Epithelzellen im Bindegewebe sind ebenfalls stark vermehrt, es finden sich in ihnen Mitosen und einige setzen sich in riesenzellähnliche Zellhaufen fort.

Selten kommen Netzbezirke und Halbmonde vor; in einer Gegend finden sich gehäuft Bezirke homogener, kernloser Leberzellen, deren Form und Lage Netzbezirken entspricht. Großblasige Bezirke sind sehr reichlich vorhanden, Kerne fehlen darin.

Fett findet sich in Sternzellen und in vereinzelten Leberzellen.

No. 53. Ein 6 Tage nach der Operation in agone getötetes Tier zeigt sehr stark vermehrtes, dichtes und dickfaseriges Bindegewebe mit sehr großen Kernen von runder oder ovaler Form. (Es finden sich Gregarinen in der Leber.) Hier und da sind die Epithelzelldoppelreihen ohne Zweifel vermehrt, meist liegen aber die Zellen so wirr zwischen den Bindegewebsfasern, daß man nicht unterscheiden kann, ob es sich um solche oder um Bindegewebs- oder Leberzellen handelt. Die Leberzellen unmittelbar am Bindegewebe sind vergrößert und haben zum Teil sehr große Kerne. In den Kapillaren der Leberläppchen sind die Leukocyten teil-

weise leicht vermehrt und ihre Kerne vergrößert. Vorwiegend in der Nähe des Bindegewebes liegen großblasige Bezirke und auch einzelne große Vakuolen, die Kerne fehlen meist. Auch gibt es Streifen fein-vakuolisierter Leberzellen. An einem Gallengang liegt ein Halbmond.

No. 54. Bei einem nach 6 Tagen gestorbenen Tiere ist das peripherische Bindegewebe überall sehr stark vermehrt, dicht, kernarm und an den großen Gefäßen locker. Es enthält wenig Doppelreihen aus Epithelzellen. Vereinzelte typische Netzbezirke sind vorhanden, Halbmonde fehlen. Halbmondähnliche Bezirke finden sich vielfach mit großblasigen Bezirken zusammen. Einzelne große Blasen sind nicht immer von Querschnitten erweiterter Kapillaren zu unterscheiden.

Am scharfen Rande finden sich mehrere blasse, kernlose, keilförmige Bezirke, der größte ist 7 mm breit und tief. Die Struktur der Leberzellen ist zerstört, die Balkenstruktur ist noch vorhanden. In einer Randzone, die $\frac{1}{2}$ Lobularradius breit ist, ist die Kernfärbung meist noch vorhanden, die Kapillaren dieser Zone enthalten rote und vermehrte weiße Blutkörperchen, die zum Teil zerfallen sind. Zuweilen ist eine schärfer begrenzte Zone von Leukocyten vorhanden, die jedoch meist zerfallen sind, sodaß nur noch ein Hauch Chromatinfärbung ihren Ort angibt.

Fett findet sich in der Leber nur in vereinzelten Sternzellen. Am Rande der großen Keile ist es in Stern- und Leberzellen, sowie in Gallengangsepithelien vermehrt, nimmt nach innen zu rasch ab und fehlt dann ganz.

No. 55. Ein gleichfalls nach 6 Tagen gestorbenes Tier zeigt sehr lockeres Bindegewebe, das an Fasern und Zellen sehr stark vermehrt ist, die peripherischen Bindegewebszüge hängen oft untereinander zusammen. Am peripherischen Bindegewebe sind die Kerne der Sternzellen und Kapillarkerne vergrößert und springen stark vor. Auch die intralobulären Fasern sind an der Peripherie der Läppchen verdickt. Die an das peripherische Bindegewebe anstoßenden Leberzellen sind leicht vergrößert, namentlich ihre Kerne, einmal findet sich ein Doppelstern. Typische Netzbezirke und Halbmonde fehlen. In ganz außerordentlichem Umfange sind vorhanden netzbezirkähnliche Partien, d. h. homogene, kernlose Bezirke mit mehr oder weniger starker Aufhellung der Zellen; diese Bezirke hängen vielfach straßenförmig zusammen und machen mehr als die Hälfte eines Schnittes aus. In solchen Gegenden besteht keine Leukocytose, dagegen liegen mehrfach rote Blutkörperchen frei in den Maschen. Die Kerne der Sternzellen und Kapillaren sind gefärbt.

Es sind mehrere große, kernlose Keile am scharfen Rande vorhanden. Central fehlt die Leberstruktur, an der Basis besteht eine deutliche Leukocytenzone, die Leukocyten sind stark zerfallen. Das peripherische Bindegewebe ist nahe diesen Keilen nicht stärker vermehrt als anderswo.

No. 56. Ein nach 6 Tagen gestorbenes Tier zeigt schwach vermehrtes Bindegewebe; die Bezirke veränderten Lebergewebes sind außerordentlich ausgedehnt, es sind alle Formen außer der blasigen vorhanden. Netzbezirke, Halbmonde und Keile sind central aufgelöst. Das an

das aufgelöste Centrum stoßende Lebergewebe zeigt keine Kernfärbung. Nach außen kommt eine Grenzzone verdichteter Leberzellen meist ohne Kernfärbung, in dieser Grenzzone und in der Umgebung der Bezirke sind die Leukocyten in den Kapillaren vermehrt. Ein ganzer Lappen, der auch makroskopisch blaß war, ist kernlos und schließt Netzbezirke und Halbmonde ein. Die großen Keile zeigen eine scharf begrenzte und dichte Leukocytenzone in einem Abstand von einem Lobulusradius von der Serosa. Nach innen von dieser Zone liegen Kalkkörnchen in den Kapillaren.

Das Fett füllt im Randgebiete der Keile die Leberzellen mit großen Tropfen aus, die Leukocyten in der Zone sind ganz mit feinen Tröpfchen gefüllt. Die Leberzellen in der Umgebung des Bindegewebes an der Peripherie und im Innern der Keile enthalten sehr viel Fett, desgleichen die Umgebung der Centralvenen. Der Infarkt schließt Netzbezirke mit reichlichem Fett ein.

No. 57. Bei einem nach 9 Tagen gestorbenen Tiere ist das peripherische Bindegewebe sehr stark vermehrt, sodaß die die peripherischen Gefäße umgebenden Streifen des Bindegewebes häufig netzförmig miteinander zusammenhängen. Es ist locker und lange Kerne liegen den Fasern an; es liegen im Bindegewebe sehr wenig Lymphocyten. Die Kapillarwände im Lobulus in der Umgebung der peripherischen und centralen Gefäße, selten sämtliche Kapillarwände des Lobulus, sind gefärbt wie Kollagen. Die Wand der Centralvene ist verdickt und faserreich. Im peripherischen Bindegewebe liegen sehr zahlreiche, vermehrte Doppelreihen aus Epithelzellen, zuweilen gehäuft. Die größeren Gallengänge sind stark erweitert, desgleichen die Pfortaderäste.

Typische Netzbezirke fehlen. Großblasige Bezirke sind reichlich in der intermediären und centralen Zone des Lobulus vorhanden, sie haben öfter eine Ähnlichkeit mit Netzbezirken. Auch halbmondähnliche Bezirke in allen Größen haben durch ihre helle Beschaffenheit, ihre kernlosen Zellen, durch die nicht immer nachweisbare Beziehung zu Gallengängen und das Fehlen der konzentrischen Anordnung zuweilen Ähnlichkeit mit Netzbezirken. Wo größere Halbmonde an das Bindegewebe anstoßen, sind die Kerne des Bindegewebes zum Teil fein fragmentiert, sowie die Kerne in den Leberzellen der Halbmonde selbst.

Ein erbsengroßer Keil zeigt erhaltene Leberstruktur mit fehlenden Kernen oder Schatten von solchen. Das Protoplasma ist licht, die Zellgrenzen sind scharf. Die Leberzellen in den unveränderten Teilen der Leber sind klein und dicht. Um die Gallenblase, deren Kerne nicht und deren Bindegewebsfasern nur schwach gefärbt sind, findet sich ein schmaler Saum von kernlosem Lebergewebe; am Rande liegt eine schwache Leukocytenzone und nach außen davon eine schmale Zone vermehrten Bindegewebes ringsherum.

Fett ist fast nicht vorhanden.

No. 58. Ein nach 13 Tagen durch Äther getötetes Tier zeigt dichtes, faserreiches, sehr stark vermehrtes Bindegewebe. In dem vermehrten

Bindegewebe klaffen die Gefäße stark, besonders auch die Arterie, deren Wand anscheinend an Muskelfasern verdickt ist. Die Lymphgefäße sind sehr weit. Sodann finden sich sehr zahlreiche Epithelzelldoppelreihen. Die Kapillarwände sind zum Teil bis zur Centralvene, zum Teil nur in der Umgebung dieser und der peripherischen Gefäße fuchsinrot, wie die Kollagenfasern gefärbt. Die Wand der Centralvenen ist besonders stark faserig hyperplastisch. In geringem Umfange finden sich kleine, netzbezirkähnliche Stellen, auch central, die Kerne sind zum Teil noch gefärbt. Die fuchsinrote Färbung der Kapillaren ist auch in ihrem Innern zu sehen. Auch großblasige Bezirke kommen vor, mit ebenfalls rot gefärbten Bindegewebsfasern zwischen den Blasen. Die Leberzellen im Unveränderten sind dicht.

Fett fehlt in der ganzen Leber.

No. 59. Ein nach 16 Tagen gestorbenes Tier hat sehr stark vermehrtes, dickfaseriges, dichtes, kernarmes Bindegewebe, in dem sich mäßig zahlreiche Doppelreihen aus Epithelzellen befinden. Auch im Innern des Lobulus sind viele Fasern, zum Teil straßenförmig gehäuft bis zur Centralvene verlaufend. Es finden sich Stellen besonders starker Vermehrung von Bindegewebe um Gallengänge und angelehnt ans peripherische Bindegewebe.

Typische Netzbezirke und Halbmonde fehlen. Großblasige Bezirke finden sich besonders dort, wo keine anderen Veränderungen sind. In einer Gegend finden sich reichlich Bezirke mit kernlosen homogenen Leberzellen bis zur Größe eines halben Lobulus. Teilweise besteht hier Vakuolisierung bis Netzzeichnung. Sie sind selten in der Peripherie, meist im Innern des Lobulus oder an der Centralvene zu finden. Leukocyten sind in ihnen und in ihrer Nähe nicht vermehrt.

Ein makroskopisch sichtbarer Keil von 6—8 mm Durchmesser besteht aus homogenen Leberzellen und Zelltrümmern. Eine Sublobularvene zieht quer hindurch und enthält einen Thrombus, auch vor und nach Eintritt in den Bezirk. Eine an den Bezirk anstoßende Sublobularvene enthält an der Berührungsstelle einen Thrombus. An der Peripherie des Keils ist die Leberzellanordnung besser erhalten, daselbst sind viele Chromatinkörnchen zwischen den Leberzellen. Auch etwas Kalk findet sich hier. Der Keil grenzt außen an vermehrtes Bindegewebe an mit verkleinerten Leberzellen und Gallengängen. In der Nähe des Keils sind Kalkkörnchenhäufchen in vermehrtes Bindegewebe eingeschlossen.

Die ganze Leber enthält Fett in Sternzellen, vereinzelte feinste Tröpfchen in Leberzellen. Der Keil enthält viele feinste Fetttröpfchen, besonders an der Peripherie. Die homogenen Bezirke und ihre Umgebung sind fettfrei. Die Leberzellen im Bindegewebe enthalten zum Teil Fett, die Gallengänge nicht.

No. 60. Bei einem zur selben Zeit, nach 16 Tagen, gestorbenen Tiere ist das Bindegewebe stark vermehrt, faserreich und dicht und enthält sehr zahlreiche Gänge mit Cylinderepithel. Netzbezirke, Halbmonde

und große keilförmige Bezirke fehlen. Großblasige Bezirke sind überall sehr reichlich vorhanden. Die einzelnen Blasen sind sehr groß und zeigen einen fuchsinroten Saum. Fein vakuolisierte Zellen kommen in der Nähe der Centralvenen vor. Im Innern des Lobulus sind die Fasern ebenfalls vermehrt, besonders in der Wand der Central- und Sublobularvenen.

Die Leber enthält häufig um Galleschollen Riesenzellen mit vielen kleinen Kernen und wenig Protoplasma. Meist liegen diese Galleschollen in großen Blasen.

No. 61. Bei einem 19 Tage nach der Operation gestorbenen Tiere ist das Bindegewebe sehr stark vermehrt und dicht. Gänge mit Cylinderepithel sind an vielen Stellen sehr zahlreich. Im Läppcheninnern ist das Bindegewebe nur schwach vermehrt.

An Veränderungen finden sich vorwiegend scharf begrenzte runde Häufchen homogener, dissociierter, verkleinerter Leberzellen mit Schattenkernen. Der Durchmesser der Bezirke beträgt ungefähr $\frac{1}{8}$—$\frac{1}{4}$ Lobulusradius. Die Kapillarkerne sind im Innern nicht gefärbt, zwischen den Leberzellen liegen viele freie rote Blutkörperchen. An derartige Bezirke stoßen vielfach großblasige, diese kommen auch sonst gehäuft vor. In einigen derartigen Blasen finden sich ab und zu kleinere Riesenzellen.

Fett findet sich nur sehr wenig in Sternzellen.

No. 62. (Vgl. Taf. V Fig. 3).

Bei einem nach 44 Tagen gestorbenen Tiere ist das peripherische Bindegewebe außerordentlich stark vermehrt. Es ist mäßig dicht, seine welligen Fasern sind sehr regelmäßig angeordnet, wenig lange Kerne liegen ihnen an. Keine freien Zellen, insbesondere keine Lymphocyten im Bindegewebe. Es schließt zahlreiche Gänge mit Cylinderepithel ein, die nicht immer deutlich von eingeschlossenen Leberzellen zu unterscheiden sind. Ferner finden sich sehr weite Pfortader- und Leberarterienäste. Die Wand der Arterien ist anscheinend an Muskulatur verdickt. Die Kapillaren im Bindegewebe sind stark gefüllt.

Im Innern des Lobulus ist das Bindegewebe ebenfalls sehr stark vermehrt, doch in wechselndem Maße. In den stärksten Fällen sind vereinzelte Leberzellhäufchen in breite Streifen von Bindegewebe eingeschlossen, sodaß der Lobulus vorwiegend aus Bindegewebe besteht. Wo das Bindegewebe an die Serosa anstößt, finden sich in regelmäßigen Abständen Furchen, die Serosa selbst ist stark verdickt, faserreich und locker. Die Leberzellen sind umso kleiner, je mehr sie im Bindegewebe eingeschlossen sind. An einigen Stellen haben die Gallengänge und Leberzellen in und am Bindegewebe fein fragmentierte Kerne. Die Wand der Sublobular- und Centralvenen ist ebenfalls oft an Fasern verdickt.

Die Centralvenen haben oft ein sehr stark verengtes Lumen. Die Verengerung beruht darauf, daß sich nach innen von der verdickten Gefäßwand Lebergewebe mit Kapillaren und vermehrtem Bindegewebe befindet. Die Leberzellen sind hier teils groß, teils verkleinert. Das

Gefäßlumen wird von den Leberzellen oder durch Collagenfasern begrenzt, ein Endothel ist nicht deutlich nachzuweisen.[1])

Die Leber ist fettfrei.

Untersuchung auf gallige Färbung.

Die Untersuchung der frischen und der in Formol fixierten Präparate auf gallige Färbung mittels der Gefriermethode ergibt in den ersten zwölf Stunden keine Gallefärbung in den veränderten Partien, und zwar weder in Netzbezirken, noch in Halbmonden. Ein Tier, das ungefähr nach 15 Stunden gestorben ist, zeigt gallige Färbung in einem keilförmigen Bezirk, in dem peripherische Gallengänge eingeschlossen sind. Die Netzbezirke haben zum Teil eine gallig gefärbte komprimierte Randzone, während sie im Innern, wie die übrigen, in ihrer ganzen Ausdehnung gallefrei sind.

Bei zwei anderen Tieren findet sich ebenfalls ungefähr 15 Stunden nach der Operation keine Gallenfärbung, auch nicht in den am Gallengange angrenzenden Halbmonden, ebenso wenig in den keilförmigen Bezirken.

Ein Tier hat 20 Stunden nach der Unterbindung einen galliggefärbten Keil, der ebenfalls gallig gefärbte Netzbezirke einschließt. In der übrigen Leber sind die Netzbezirke teils gallig gefärbt. teils nicht. Nach 21 Stunden sind Netzbezirke und Halbmonde gallig gefärbt, vorwiegend am Rande.

Bei einem nach 1½ Tagen gestorbenen Tiere sind sämtliche veränderten Bezirke, Netzbezirke, Halbmonde, Keile und großblasige Bezirke ohne Gallefärbung. Um die Centralvenen finden sich in den unveränderten Leberzellen zum erstenmale diffuse gallige Färbung. Bei einem anderen Tier von 1½ Tagen sind die großen Netzbezirke diffus leicht gallig gefärbt. Kleine sind zum Teil am Rande gefärbt. Ein drittes von 1½ Tagen zeigt stark ikterisch gefärbte Netzbezirke, wobei die Peripherie stärker ikterisch ist als das Centrum. Großblasige Bezirke sind frei vom Ikterus. Um die Centralvenen sind die Leberzellen leicht ikterisch gefärbt.

Ein Tier von 3 Tagen hat viele Leberzellen mit gallig gefärbten Körnchen, Schollen und Ausgüssen. Ein anderes Tier mit ebenfalls 3 Tage unterbundenem Gang hat Halbmonde mit leicht ikterischer Färbung und leicht ikterischer Färbung der Leberzellen um die Centralvenen. Zerstreut finden sich in den Leberzellen gelbe Schollen, zuweilen gehäuft in Zellen nahe großblasigen Bezirken. Ein drittes Tier aus diesem Termin hat Haufen homogener Leberzellen ohne Kernfärbung mit galliger Färbung. Ein Keil ist ohne gallige Färbung.

Nach 4 Tagen zeigt sich in der Leber der centrale Teil der Lobuli ikterisch gefärbt, diffus, in Körnchen und zum erstenmale an diesem Orte in Ausgüssen von Gallenkapillaren in Keulen- und Hammerform. Ein Keil ist teilweise gallig gefärbt.

[1]) Auf diesen auffälligen Befund kommen wir mangels einer Erklärung nicht wieder zurück. Man vergleiche die Abbildung 3 auf Taf. V.

Nach 5 Tagen besteht Gallefärbung um die Centralvenen wie sonst. Netzbezirke sind gallefrei.

Nach 6 Tagen sind die Halbmonde in der äußeren kompakten Zone maximal gefärbt, ebenso ist ein Keil sehr stark gallig gefärbt. Gallige Färbung findet sich sonst noch in den unveränderten Teilen der Leber in einer Zone um die Centralvene und einer um das peripherische Bindegewebe.

Bei einem Tiere von 9 Tagen Unterbindungsdauer finden sich zahlreiche Zellen mit Ausgüssen und Körnchen an Centralvenen. Ein Keil zeigt in dem anstoßenden unveränderten Lebergewebe die gleichen Veränderungen in verstärktem Maße.

Nach 13 Tagen findet sich in der unveränderten Leber nur wenig Gallepigment, die homogenen kernlosen Bezirke sind unverändert.

Nach 16 Tagen ist in den unveränderten Teilen der Leber sehr starker Gallegehalt der Zellen um die Centralvenen und die peripherischen Gefäße in Körnchen- und Schollenform vorhanden. Bei einem zweiten Tiere von 16 Tagen sind kleine homogene kernlose Bezirke nicht gallig gefärbt, sonst finden sich ohne Lokalisation Zellen mit Ausgüssen und Körnchen.

Ein Tier von 19 Tagen mit makroskopisch dunkelgrüner Leber zeigt gallige Färbung des Lebergewebes mit Ausnahme eines Teils der äußeren Hälfte des Lobulus, der durch eine Zone gefärbten Lebergewebes von dem ebenfalls ungefärbten Bindegewebe getrennt ist. Die Färbung ist diffus oder körnig, auch finden sich Drusen von Bilirubinnadeln. Homogene Bezirke ohne Kernfärbung sind zum Teil sehr stark, zum Teil garnicht gefärbt.

Ein Tier von 44 Tagen hat viel Zellen an der Peripherie, der Central- und Sublobularvenen mit gelben Körnchen, viele Zellen, besonders der mittleren Zone, sind frei davon.

In den Fällen, wo allgemeiner Ikterus bestand, war auch die Niere ikterisch, doch nicht in stärkerem Maße als die anderen Organe. Die mikroskopische Untersuchung einer Anzahl von Nieren ergab keine Veränderungen, insbesondere keine Fettvermehrung oder Kernverlust.

Verhalten der Gallengänge.

Schon nach 10 Minuten sind sämtliche Gallengänge mit Ausnahme der kleinsten stark erweitert, nach einer halben Stunde hat die Erweiterung zugenommen, das Epithel der großen weist teilweise Lücken auf und einer hat auf dem Querschnitt Epithel ohne Kernfärbung. Nach 1 und 2 Stunden derselbe Befund. Nach einer Stunde ist außer dem Epithel der Gallengänge an einigen Stellen auch das umgebende Bindegewebe in einem schmalen Streifen nicht gefärbt, weder seine Zellen noch seine Fasern. Nach 4 Stunden findet sich an einem erweiterten mittleren Gallengang das Epithel und das anstoßende Bindegewebe nicht gefärbt; auch sonst ist das Epithel der erweiterten Gallengänge nicht gefärbt.

Nach 8 Stunden ist das Epithel in dem stark erweiterten großen Gallengange nur stellenweise vorhanden, an einem mittleren erweiterten besteht eine Lücke im Epithel und die Fasern des daran anstoßenden Bindegewebes sind gelb, statt rot gefärbt. Nach einem halben Tag ist die Erweiterung der großen Gallengänge noch stärker geworden und die meisten Epithelzellen fehlen. Nach einem Tag sind außerdem noch im Bereich der Halbmonde die Epithelkerne und Bindegewebsfasern nicht gefärbt.

Von 4 nach 1½ Tagen gestorbenen Tieren zeichnet sich eins dadurch aus, daß der Querschnitt der mittleren Gallengänge im hyperplastischen Bindegewebe wellig geworden ist. Bei einem andern sind die mittleren Gallengänge nur leicht erweitert bei rundem Querschnitt; den großen, stark erweiterten fehlt das Epithel. Die Bindegewebsfasern sind statt rot gelb gefärbt. Bei einem dritten ist an einem stark erweiterten mittleren Gallengang nicht nur das anstoßende, sondern das gesamte peripherische Bindegewebe ohne Kern- und Faserfärbung geblieben.

Bei mehreren Tieren von 3 Tagen hat die Erweiterung der großen Gallengänge stark zugenommen, sie sind vorwiegend epithellos. Die mittleren sind nur leicht erweitert und haben einen gewellten Querschnitt im hyperplastischen Bindegewebe.

In der Folge bis zu 13 Tagen sind immer die großen Gallengänge stark erweitert, die mittleren und die kleinen kaum merklich. Diese haben stets Epithel, während das Verhalten an den großen sehr wechselt.

Am 16. Tage ist es ebenso.

Von den beiden letzten Tieren von 19 und 44 Tagen ist die Erweiterung der großen Gallengänge immer noch dieselbe; sie sind epithellos, während die mittleren und kleinen nicht erweitert sind und ihr Epithel besitzen.

Die Gallenblase ist von vornherein erweitert und prall gefüllt, die Vergrößerung nimmt mit der Dauer des Verschlusses langsam zu und ist bei den ältesten Tieren am stärksten; hier haben sich die Maße verdoppelt. Entsprechend verhalten sich der Ductus choledochus und die Ductus hepatici.

Der Inhalt der Gallenblase ist in den ersten Zeiten nach der Unterbindung von wechselnder Färbekraft. In einigen Fällen ist schon in den ersten Tagen die Färbekraft der Galle gering, doch ist sie bei einem Tiere von 6 Tagen noch sehr stark, die Farbe tief dunkelgrün. In späteren Stadien ist sie heller, besonders bei den Tieren von 16, 19 und 44 Tagen, bei denen die Flüssigkeit fast wasserklar ist.

Verhalten der Gallenkapillaren.

10 Minuten nach der Unterbindung sind die Gallenkapillaren in den nach Arnold gefärbten Präparaten in den nicht veränderten Teilen nicht erweitert sichtbar, in den netzartig veränderten sind sie nicht sichtbar. Auch in den nach Weigerts Gliamethode gefärbten Paraffinschnitten, in

denen die Gallenkapillaren an einigen Stellen zu sehen sind, ist keine Erweiterung zu bemerken.

Nach einer viertel Stunde ist ebenfalls keine Erweiterung vorhanden, auch in einem Netzbezirk sind die Gallenkapillaren nicht erweitert, aber schwächer gefärbt (Ciechanowskipräparat). Nach einer halben Stunde sind die Gallenkapillaren nicht erweitert; in den Netzbezirken sind sie zwar kaum merklich gefärbt, doch nicht erweitert zu verfolgen. (Ciechanowskipräparat).

Nach einer Stunde sind in den nach Weigert gefärbten Paraffinschnitten die Gallenkapillaren an einigen Stellen sehr gut und auf große Strecken erkennbar gefärbt. Die Gallenkapillaren sind zum Teil etwas weit, zum Teil auch normal weit. In den Netzbezirken sind sie nicht nachzuweisen.

Nach 2 Stunden ist außerhalb der veränderten Bezirke die Färbung nicht genügend dunkel, in einem kleinen Netzbezirk sind die Gallenkapillaren besser gefärbt. In der ganzen Leber sind sie erweitert, in dem Netzbezirk nicht stärker als sonst. (Ciechanowskipräparat.)

Die folgenden Angaben betreffen ausschließlich nach Arnold gefärbte Präparate.

Nach 15 Stunden sind die Gallenkapillaren leicht erweitert, in den veränderten Bezirken aber überhaupt nicht nachzuweisen.

Nach 22 Stunden sind sie ebenfalls erweitert, besonders an der Peripherie der Lobuli. Sie sind geschlängelt, zum Teil lakunenartig erweitert, ein Inhalt ist nicht nachweisbar. In den veränderten Bezirken sind sie nicht zu erkennen, in ihrer komprimierten Randzone verhalten sie sich wie sonst.

Nach 1½ und 3 Tagen sind sie kaum oder nicht erweitert. Nach 6 Tagen sind sie erweitert. Einmal erstreckt sich in einen Netzbezirk eine nicht stärker als sonst erweiterte Gallenkapillare.

Nach 13 und 44 Tagen sind sie merklich erweitert und buchtig geschlängelt.

Zusammenfassung.

Über den Blutgehalt der Leber ist zu bemerken, daß von vornherein, d. h. von wenig Minuten nach der Unterbindung ab, die Pfortaderäste erweitert und gefüllt sind. Die Kapillaren im Lobulus sind stets gleichmäßig eng. Die Leberarterie fällt zwar selten in den Schnitt, doch ihre und ihrer Kapillaren Weite und starke Füllung ist öfter notiert worden.

Ebenfalls von vornherein ist das Bindegewebe stark aufgelockert und bleibt es, am stärksten ist die Auflockerung an den großen Gefäßen. Die Lymphgefäße des peripherischen Bindegewebes sind von einer Stunde an regelmäßig sehr stark

erweitert und mit Lymphe und vereinzelten Lymphocyten gefüllt. Lymphocyten finden sich von zwei Stunden ab in der Umgebung der Lymphgefäße und sonst im lockeren Bindegewebe frei.

Von $1\frac{1}{2}$ Tagen ab ist zunächst ausschließlich das peripherische Bindegewebe hyperplastisch an Zellen und Collagenfasern. Mit der längeren Dauer nimmt die Vermehrung ungefähr proportional zu. Vom 9. Tage ab beobachtet man eine Vermehrung der Fasern des interlobulären Bindegewebes, am 13. Tage ist das Bindegewebe auch der Centralvenenwand deutlich vermehrt. Eine Vermehrung der Elastinfasern fand sich bei keinem Tiere. Alle diese Veränderungeu sind an den ältesten Tieren am stärksten (vgl. Taf. V Fig. 3). Gleichzeitig mit der Vermehrung des peripherischen Bindegewebes beobachtet man konstant in ihm die Doppelreihen aus Epithelzellen, wie wir sie bezeichnet haben, mit ihrer größeren oder geringeren Ähnlichkeit mit Gängen, und damit mit den kleinsten Gallengängen.

Die Vermehrung des Bindegewebes ist am 44. Tag so stark, daß in manchen Lobuli das Bindegewebe die Leberzellen an Masse überwiegt. Je stärker das Bindegewebe vermehrt ist, umso schmäler sind die Leberzellbalken und umso mehr ähneln sie kleinsten Gallengängen. Namentlich in den stärksten Graden sind die Leberzellen in großem Umfange geschwunden, größtenteils unmerklich, zum Teil auch, wie man sich am letzten Tiere überzeugt, unter Fragmentierung und Verdichtung der Kerne.

Vom ersten bis zum vorletzten Tier finden wir regelmäßig eine mehr oder weniger große Anzahl von blassen kernlosen Stellen, die wir alle als Nekrosebezirke aufzufassen haben. Die kleineren sind nur als Fleckchen und feine Streifen sichtbar, die allerkleinsten weist erst das Mikroskop nach. Die Serosa über großen und kleinen Nekrosebezirken ist unverändert. Von solchen unterscheiden wir der Größe nach geordnet folgende Formen:

1. Eine Gruppe Leberzellen mit Verflüssigungsnekrose nennen wir bläschenförmige Bezirke.

2. Die im Schnitt dreieckigen, in Wirklichkeit keilförmigen

Nekrosebezirke, etwa $\frac{1}{5}$—$\frac{1}{8}$ eines Lobulus umfassend, nennen wir Netzbezirke.

3. Ferner unterscheiden wir „Halbmonde", d. h. auf dem Durchschnitt halbmondförmige Nekrosebezirke, die die mittleren und großen Gallengänge auf lange Strecken ihres Verlaufs umgeben.

4. Dazu kommen noch die großen keilförmigen Bezirke, die wir als Infarcte bezeichnen wollen.

Der Zeit nach treten zuerst die Netzbezirke auf, dann kommen Halbmonde, Infarcte und die bläschenförmigen Bezirke.

Diese eben getroffene scharfe Einteilung besteht am besten zurecht in den ersten Tagen; später sind viele Netzbezirke mit Halbmonden oder Infarcten verschmolzen oder auch Halbmonde schließen sich an Infarcte an; große Gruppen bläschenförmig umgewandelter Leberzellen nähern sich in ihrem Aussehen öfter Netzbezirken.

In bezug auf das Auftreten ist zu erwähnen, daß Netzbezirke schon 10 Minuten (vgl. Taf. V Fig. 2 a und b) nach der Unterbindung vorhanden sind, Halbmonde zeigen sich zuerst nach 1 Stunde, der erste Infarct wurde nach 15 Stunden beobachtet und bläschenförmige Nekrosebezirke nach 25 Stunden.

Wie die bläschenförmigen Stellen zuletzt auftreten, so findet man sie auch von allen Nekrosearten am spätesten. Ein Tier von 19 Tagen besitzt sie sehr zahlreich. Umgekehrt verhalten sich die Infarcte; so wie sie früh auftreten, finden sie sich auch nur bei Tieren, die in den ersten Tagen nach der Unterbindung sterben. Der späteste ist am 9. Tage beobachtet worden.

Die Netzbezirke, die am ersten auftreten, werden zuletzt am 6. Tage beobachtet, während ein Halbmond noch am 9. Tage angetroffen wurde.

Die weniger typischen und durch Verschmelzung entstehenden Nekrosebezirke halten sich nur sehr ungefähr an diese Termine; homogene Nekrosestellen finden sich noch am 19. Tage. Das einzige Tier ohne Nekroseveränderungen ist das letzte von 44 Tagen.

Die Veränderungen, die sich an der Grenze der Infarcte finden, beschränken sich auf die Ausbildung einer Leukocyten-

zone in geringem Abstand von der Grenze, Hyperplasie des Bindegewebes an der Infarctgrenze bleibt aus.[1])

Gallige Färbung tritt erst spät am Nekrotischen auf. Nach 12 Stunden ist ein unvollständiger Infarkt teilweise leicht gallig gefärbt. desgleichen die komprimierte Randzone einiger Netzbezirke. Einige spätere Tiere haben trotz ausgebildeter Nekrosebezirke aller Formen keine gallige Färbung. Auch bei einem Tier von 36 Stunden ist derselbe Befund zu erheben. In späteren Zeiten sind die Randbezirke der Netzbezirke und homogenen Teile der Infarkte gallig gefärbt. Noch am 13. Tage gibt es Netzbezirke und am 19. Tage homogene Nekrose ohne ikterische Färbung.

Die Halbmonde mit ihren Beziehungen zu den Gallengängen wurden nach 15 Stunden ohne, nach 20 Stunden mit Ikterus angetroffen. Später haben sie allgemein grünen Schimmer oder nur ihre homogene Randzone ist gallig gefärbt.

Für sämtliche Nekroseformen gilt, daß die gallige Färbung vom Rand aus fortschreitet.

In der übrigen Leber ist zuerst nach 1½ Tagen die unmittelbare Umgebung der Centralvenen leicht gallig gefärbt. Um den dritten Tag herum finden sich im ganzen Lobulus zerstreut Zellen mit diffuser ikterischer Färbung und mit Körnchen, Schollen und Ausgüssen von Gallenkapillaren. Weiterhin steigert sich die gallige Färbung, und zwar in Form von diffuser Färbung und von Ausgüssen und Körnchen. Das Maximum ist am 19. Tage, wo nur noch einzelne Zonen an der Peripherie frei von galliger Färbung sind. Beim letzten Tier ist die Gallefärbung etwas geringer, namentlich in der mittleren Zone des Lobulus.

An den großen keilförmigen Infarcten tritt die gallige Färbung makroskopisch zuerst nach 12 Stunden in der Umgebung der in den Infarkt eingeschlossenen Gallengänge auf.

[1]) Als einzige Ausnahme ist ein Tier von 9 Tagen zu erwähnen, wo durch ein Versehen die Arteria cystica mit unterbunden wurde und die Gallenblase und eine Zone angrenzenden Lebergewebes nekrotisch geworden ist, ohne Zweifel unmittelbar nach der Operation. Daran schließt sich eine Zone hyperplastischen Bindegewebes. Dieser Befund ist eine typische Folge der Unterbindung der Arteria hepatica und ist früher besprochen.

Völlig gallig gefärbte Infarkte haben wir nicht gesehen, jedoch sind in großen Lappeninfarkten große grüne Flecke vorhanden. Die kleinen Nekrosebezirke, Netzbezirke und Halbmonde sind als kleine blutleere Punkte und Streifen zu sehen.

Der Fettgehalt ist am ersten halben Tag im Vergleich mit dem durchschnittlichen Fettgehalt der normalen Leber gering. Um den Rand der Nekrosebezirke ist das Fett nicht vermehrt. Als Ausnahmebefunde erwähnen wir, daß einmal nach 10 Minuten in den 2—3 nächsten, an die Netzbezirke anstoßenden Leberzellreihen das Fett deutlich vermehrt war. Ferner daß sich einmal nach einer Stunde überhaupt kein Fett in der Leber fand.

In der Folgezeit ist in der Nähe und an der Grenze der Nekrosebezirke das Fett vermehrt, namentlich in der Leukocytenzone und im Grenzgebiet von Infarkten. Wo Netzbezirke ans Bindegewebe anstoßen, ist der Randfettgehalt gesteigert, dasselbe gilt für die Infarkte. Im Innern der Nekrosebezirke ist der Befund wechselnd, nach 1½ Tagen sind die wohlerhaltenen Netzbezirke fetthaltig, die aufgelösten nicht mehr. In Infarkten ist nach völliger Ausbildung im Innern kein Fett.

In der übrigen Leber ist der Fettgehalt stark vermindert und beim Tier von 44 Tagen ist überhaupt kein Fett vorhanden.

Gallenblase, die Ductus, große und mittlere Gallengänge sind sehr bald nach der Operation stark erweitert und sind es im selben Grade noch beim letzten Tier. Die kleinsten und mittleren Gallengänge sind von der Zeit an, wo das Bindegewebe hyperplastisch ist, nicht mehr erweitert. Die Gallenkapillaren sind von der 3. Stunde ab erweitert und bleiben es unter leichter Steigerung bis zuletzt.

Theoretischer Teil.

Nach Unterbindung des Ductus choledochus herrscht in den galleführenden Wegen ein bedeutend höherer Druck als in der Pfortader, wo ein niedriger positiver Druck besteht. Schon nach einer Stunde ist der Druck in der Gallenblase 90 mm Wasser, nach 8 Stunden wurden 60 mm abgelesen, nach 24 Stunden 104, nach 5 Tagen 150, nach 6 Tagen 120 und nach 13 Tagen 164 mm. Alle Maße beziehen sich auf

Tiere, die mit Äther getötet sind und ganz frisch untersucht wurden. Zwei totgefundene aus späteren Terminen zeigen geringere Werte: 80 mm (16 Tage) und 46 mm (19 Tage).

Da wir nachgewiesen haben, daß die Netzbezirke und Infarcte durch Keilform charakterisiert sind, da ferner ihr Charakter als anämische Nekrose aus unserer Beschreibung hervorgeht, so beruhen sie auf einem Hindernis für den Eintritt des Blutes in die betreffenden Lebergebiete, und zwar sind bei den großen Infarcten entsprechend große Äste, z. B. eines ganzen Lappens, bei den Netzbezirken eines der 5—6 Pfortaderästchen, die zu einer Centralvene zusammentreten, beteiligt.

Dieses Hindernis ist der in dem gesamten Gallensystem herrschende Druck, der höher ist als der in der Pfortader. Noch deutlicher weisen die Halbmonde um die Gallengänge mit ihrer Lage und der konzentrischen Anordnung der Leberzellbalken auf Druckwirkung der großen und mittleren Gallengänge hin: soweit sie auf das angrenzende Lebergewebe übertragen wird, soweit tritt kein Blut in die Kapillaren der Lobuli ein. Oft wird aber auch die Wand der großen Gallengänge an den Halbmonden nekrotisch: es kann nur darauf beruhen, daß der Druck in ihrem Innern größer ist als der des Kapillarblutes, das die betreffende Stelle erhält und der Arteria hepatica zugehört.

Mit dieser circumscripten völligen Aufhebung des Kapillarblutstroms geht in der gesamten übrigen, außerhalb der Infarkte, Netzbezirke und Halbmonde gelegenen Leber eine verminderte Durchströmung einher, die im Prinzip ebenso zu beurteilen, d. h. auf den höheren Druck in den Gallenkapillaren und Leberzellen zurückzuführen ist. Sie führt bei einer Anzahl von Tieren im Lobulusinnern zu einer so starken Beeinträchtigung des Blutstroms in einem kleinen, nur eine Gruppe von Leberzellen umfassenden Bezirk, daß auch hier Nekrose auftritt; nach vollendeter Quellung und Verflüssigung haben wir solche Stellen als bläschenförmig verändert bezeichnet.

Wenn also die Nekrose von Behinderung des Bluteintritts in gewisse Gebiete abhängt, so müssen wir noch einige Einzelheiten erklären. Wir haben einigemale sublobuläre Nekrosebezirke beschrieben, in denen die Leukocyten in den Kapillaren

vermehrt waren. Es erklärt sich diese Eigentümlichkeit daraus, daß das Hindernis nicht wie sonst den Eintritt von Blut völlig verhinderte, sondern eine Zeit lang eine verlangsamte Strömung des Kapillarblutes erlaubte; nach raschem Untergang der roten sind dann die vermehrten weißen Blutkörperchen noch übrig.

Ferner ist die Frage zu erörtern, warum nur einzelne Gebiete nekrotisch werden. Hier ist zunächst bemerkenswert, daß der Lobus quadratus am frühesten und häufigsten Nekrosebezirke aufweist. Es ist dies der Lappen, der beim Kaninchen am weitesten von der Porta hepatis entfernt und am nächsten der Vena cava liegt. Der Druck ist also hier um ein weniges niedriger. Die gleiche Erklärung gilt für die Tatsache, daß die Infarcte sämtlich die Basis an der Serosa haben. Im übrigen ist die Ursache der Lokalisation des Nekrotischen nicht anzugeben, hier mögen besonders enge anatomische Beziehungen zwischen Pfortader- und Gallengangsästchen eine Rolle spielen, sowie die in bestimmten Gefäßgebieten zur Zeit der Unterbindung gerade stattfindende Sekretion.

Wenn die Nekrose überraschend früh und bei den von uns untersuchten frühen Stadien regelmäßig vorhanden war, und wir auf der anderen Seite Anzeichen des Verschwindens des Nekrotischen, namentlich der Netzbezirke, trotz besonders darauf gerichteter Aufmerksamkeit vermißt haben, so könnte das einmal seinen Grund darin haben, daß die Nekrose nur bei Tieren auftritt, die bald nach ihrem Eintritt sterben, zweitens könnte es darauf beruhen, daß das Nekrotische unverändert bestehen bleibt.

Für die Infarcte können wir uns betreffs der zwei Möglichkeiten einigermaßen bestimmt aussprechen, indem die sekundären Veränderungen zwar auftreten, aber nicht über ein bestimmtes Maß fortgeschritten angetroffen werden. Diese Infarcte entstehen schätzensweise 1—2 Tage vor dem Tode.

Für die Netzbezirke haben wir bei den zu den frühesten Terminen getöteten Tieren sehr beträchtliche Schwankungen in ihrer Zahl beobachtet und werden daher zu der Annahme geführt, daß die Tiere mit viel Nekrose früh gestorben wären, die mit wenig länger gelebt hätten.

Damit stimmt denn auch überein, daß wir bei den ältesten

Tieren keine Defekte in der Gestalt der Leber gefunden haben, die auf Ausfall von Leberbezirken durch Nekrose hätten zurückgeführt werden können.

Anzeichen vom Verschwinden des Nekrotischen haben sich überhaupt niemals gefunden, insbesondere ist der Umstand, daß bei den alten Tieren öfter das Bindegewebe im Lobulusinnern streifenförmig stärker vermehrt ist, nicht in diesem Sinne zu verwerten. Wir haben nämlich die zu verlangenden Vorstufen, d. h. unzweifelhafte Nekrosebezirke mit in sie hineinreichendem Bindegewebe, niemals gesehen, vielmehr ist in den späteren Stadien lokal gesteigerte Bindegewebsvermehrung im Lobulus ohne scharfe Grenze gegen die Umgebung häufig zu beobachten, dabei sind aber immer unversehrte Leberzellen im Bindegewebe eingeschlossen.

Die Nekrose ist, wie wir schon betont haben, eine anämische mit sekundärer Verflüssigung des Coagulierten. Die Verflüssigung tritt am schnellsten und ausgedehntesten an den Netzbezirken ein unter langer Schonung der Kapillarwände, worauf eben die Struktur der Netzbezirke beruht. Ferner entsteht die Verflüssigung schnell bei der bläschenförmigen Nekrose, während sie langsamer und in einem geringen Umfange bei den Halbmonden und Infarcten eintritt. Mit andern Worten, kleine Bezirke werden früh verflüssigt, große und größte spät oder garnicht. Und zwar ist die Verflüssigung der von der Circulation abgeschnittenen Leberzellen in den Netzbezirken so schnell, in Minuten, vollendet, daß der Gedanke an den kurzen Bestand der Infarcte als die Ursache des Ausbleibens der Verflüssigung nicht berechtigt ist.

Die Verflüssigung des Coagulierten ist demnach mit abhängig von der Nähe mit Blut durchströmten Lebergewebes.

Daß überhaupt die Nachbarschaft in Beziehung zu dem Nekrotischen tritt, folgt daraus, daß wir an der Grenze und auch im Innern, und namentlich am Rande völlig ausgebildeter Netzbezirke, unversehrte rote Blutkörperchen mehrfach gefunden haben. Auch mag ein Teil der die Zellen nach ihrer Coagulation vergrößernden Flüssigkeit auf Transsudat, das ebenfalls aus der Nachbarschaft stammt, zurückzuführen sein.

Einen weiteren Beweis für die Beziehung der Nachbarschaft

zum Nekrotischen sehen wir in der Leukocytenzone der Infarcte. Die Leukocytenzone besteht in der Ausfüllung der Kapillaren mit Leukocyten, die sehr früh die stärksten Zerfallsveränderungen erfahren. Vorstufen einer völlig ausgebildeten Leukocytenzone zeigen im Grenzgebiet des Infarcts eine Ausfüllung der in offener Verbindung mit denen der unveränderten Nachbarschaft stehenden Kapillaren mit Blut, dessen weiße Blutkörperchen vermehrt sind. In der Peripherie circuliert also anfangs Blut unter verlangsamter Strömung und mit dadurch vermehrten Leukocyten. Indem die roten Blutkörperchen schwinden, werden die Chromatinkörnchen der zerfallenden weißen Blutkörperchen zur Zone zusammengeschoben, wobei die Leberzellbalken in ihrer Form unverändert sind. Nicht selten haben wir die Leukocytenzone ganz aufgelöst angetroffen bis auf einen Hauch und dabei die Leberzellbalken in ihrem Bereich noch unversehrt angetroffen.

Die Nekrosebezirke unter der Größe von Infarcten haben keine Leukocytenzone. Dieser Gegensatz ist wohl daraus zu erklären, daß nur große Bezirke ausgefallenen Lebergewebes zu einer kapillären Blutdrucksteigerung Veranlassung geben, die die verlangsamte Circulation in der Peripherie der Infarcte unterhält. In diesem Zusammenhange ist ferner darauf hinzuweisen, daß sowohl in den Netzbezirken, als in den Halbmonden die Kapillaren sehr früh, man kann sagen, von vornherein, verschlossen sind, dort durch die Quellung der Leberzellen, hier durch die Kompressionswirkung des erweiterten Gallengangs.

Ein letzter Beweis für das Eindringen von Transsudat aus der Umgebung ist in dem Fett zu sehen, das sich im Grenzgebiet und der Leukocytenzone der Infarcte bildet und anhäuft, desgleichen an der Grenze einiger Netzbezirke. Wo das vom Kreislauf abgeschlossene Gebiet an das hyperämische Bindegewebe anstößt, entsteht das Fett durch Synthese im Protoplasma aus dem steter Erneuerung unterworfenen Transsudat. Im Innern der Nekrosebezirke fehlt sehr bald das sonst in der Leber des Kaninchens vorhandene Fett, nachdem es zunächst aus den Zellen freigeworden und zu größeren Tropfen verschmolzen ist; da nichts für einen Export des Fettes als solches spricht, da auch die Kraft zu einem solchen fehlt, muß es an Ort und Stelle

gespalten worden sein. Sind Netzbezirke in einem Infarct eingeschlossen, so haben sie eine Zeitlang noch ihre vor der Entstehung des Infarcts entstandene Randfettzone.

Da wir schon bei Besprechung der Kreislaufsverhältnisse zu der Annahme veranlaßt wurden, daß die übrige Leber, außerhalb der Nekrosestellen, ebenfalls von verringertem Blut durchströmt wird, so nimmt es nicht Wunder, daß wir die Leberzellen von vornherein dicht und klein finden. Demgemäß wird auch weniger Fett in der Leber gebildet, das vorhandene wird langsam zersetzt.

Hatten wir somit zum Verständnis der bisher besprochenen Veränderungen die Pfortader in den Vordergrund zu stellen, so ist ihr Blut doch nicht allein in seiner Circulation alteriert; eine letzte wichtige Veränderung hängt von dem modifizierten Charakter der Strömung in den Kapillaren der Leberarterie ab.

Das Hindernis für den Eintritt des Pfortaderblutes in die dadurch der Nekrose verfallenden Leberbezirke hatten wir in dem den Pfortaderdruck übertreffenden Druck in der abgesonderten Galle gefunden; nach Ausfall eines Teils der Pfortaderbahn ist also der Druck in ihrem offen gebliebenen Abschnitt erhöht; wir hatten zweitens eine Erschwerung der gesamten Blutbewegung in den Lobuluskapillaren anzunehmen, die ähnlich erklärt wurde. Es besteht somit auf Grund der abnormen Widerstände eine allgemeine Drucksteigerung in sämtlichen Pfortaderästchen, die wir denn auch stets weit und stark gefüllt angetroffen haben. Diese Drucksteigerung muß sich auch mittelst der „inneren Pfortaderwurzeln“ den Kapillaren der Leberarterie mitteilen.

Auf diesen vermehrten Blutgehalt führen wir die Hyperplasie des gesamten peripherischen Bindegewebes der Leber zurück, die als typisch zu bezeichnen ist, insofern als Zellen und Fasern ungefähr in dem der Norm entsprechenden Verhältnis verharren und auch in ihrer Lagebeziehung zueinander sich nichts ändert. Zu diesem von dem vermehrten Blut in den Kapillaren der Leberarterie hervorgerufenen und unterhaltenen Wachstumsprozeß rechnen wir auch, daß einigemale, am 3. und 6. Tage, die unmittelbar an das hyperämische Bindegewebe anstoßenden Leberzellen, also eine einzige Reihe, vergrößert war und vergrößerte Kerne, einmal

auch einen Doppelstern, aufwies; ferner daß gleichzeitig die intralobulären Bindegewebsfasern wiederum nur ganz dicht am hyperämisch-hyperplastischen, peripherischen Bindegewebe verdickt waren.

Eine andere Erklärung verlangt das Bindegewebe, das vom 9. Tag an regelmäßig auch im Innern vieler Lobuli hyperplastisch angetroffen wird in mit der Zeit seit der Unterbindung fortschreitendem Grad. Es muß hier vor allem betont werden, daß es nicht von der Peripherie her in das Lobulus-Innere hineinwächst, sondern daß es durch Hyperplasie des vorgebildeten intralobulären Bindegewebes entsteht, vor allem seines fasrigen Anteils, der die Kapillaren umspinnt; die Präparate lehren unzweideutig, daß diese an sich so feinen Fasern allmählich dicker werden, während die spärlichen Zellen anscheinend von den Sternzellen abzuleiten sind, die wir oft vergrößert angetroffen haben. (Vgl. Taf. V, Fig. 3.)

Man hat demnach eine erste Periode, bis zum 9. Tag, zu rechnen, mit ausschließlich peripherer Bindegewebs-Hyperplasie, und eine zweite mit auch in den Lobulis erfolgender.

Wenn demnach in diesem zweiten Abschnitt an einer Stelle etwas wächst, von der wir für den ersten eine Verringerung des Blutes durch vermehrte Widerstände nachgewiesen haben, so müssen diese Widerstände herabgesetzt worden sein, so daß in die unterdessen verkleinerten Läppchen mehr Blut eintritt, mehr als sie in ihrer normalen Größe in der unveränderten Leber erhalten.

Auf die Ursache dieser Widerstandsverminderung weist deutlich das ungefähr zur gleichen Zeit immer reichlicher werdende Gallepigment in den Leberzellen hin; es darf angenommen werden, daß mit dem Übergang in den festen Zustand die Widerstände abnehmen, die der Druck der secernierten Flüssigkeit darstellt; ferner ist von Wichtigkeit, daß, wie die Untersuchung des Gallenblaseninhaltes lehrt, der Gallecharakter immer mehr verloren geht; von der an die Stelle des Resorbierten nachrückenden, fast farblosen Flüssigkeit, die wohl die ungefähre Zusammensetzung eines Transsudates hat, ist anzunehmen, daß sie unter weit geringerem Druck entsteht und steht.

Liefern aber die Leberzellen nach einer Reihe von Tagen

keine Galle mehr, so bedeutet das die Abnahme von Widerständen, sodaß mehr Blut in die Lobuli der verkleinerten Leber eintreten kann.

Diese Widerstandsverminderung erfolgt offenbar ungleichmäßig; anders dürfte wohl kaum der Umstand zu erklären sein, daß die intralobuläre Bindegewebshyperplasie sehr ungleich entwickelt gefunden wird, auf große Strecken fehlt, an anderen sehr stark ist. Wenn eine solche Stelle mit reichlichem Bindegewebe nicht selten das keilförmige Gebiet eines interlobulären Pfortaderästchens ist, so wird man lebhaft an die Netzbezirke erinnert, die uns bewiesen haben, daß zu Beginn des an die Unterbindung sich anschließenden Prozesses die Widerstände in der gleichen Unregelmäßigkeit einsetzen, wie sie nun verschwinden.

Sind somit noch bis zuletzt große Bezirke der Leber gesperrt, so strömt das Blut durch die geöffneten mit vermehrter Menge und erhöhtem Druck; daraus wird die Hyperplasie verständlich.

Wir haben uns zum Schluß noch damit zu beschäftigen, ob auch die kleinsten Gallengänge hyperplastisch werden.

Wir haben im Laufe unserer Untersuchung die Ansicht gewonnen und die Belege dafür angeführt, daß, wie eine Hyperplasie des Bindgewebes, so auch eine der kleinsten Gallengänge auftritt, da diese mit zu dem Kapillargebiete der Leberarterie gehören. Immerhin müssen wir auf die Schwierigkeiten, die sich der Beurteilung, namentlich eines einzelnen Präparates, entgegenstellen, aufmerksam machen.

Erstens ist daran zu erinnern, daß das hyperplastische Bindegewebe nicht an Stelle vorher nekrotisch gewordenen und verschwundenen Lebergewebes tritt, sondern unversehrte Leberzellen einschließt, die dann erst langsam verschwinden. Unter so veränderten Bedingungen ist es wohl möglich, daß die Leberzellen andere Größe, Gestalt und gegenseitige Lagebeziehung annehmen, sodaß sie als unsere Epithelzelldoppelreihen Gallengängen ähneln.

Zweitens ist zu erwähnen, daß Schaltstücke zwischen den Leberzellbalken und Gallengängen deutlicher werden, wenn, wie es ohne Zweifel geschieht, Leberzellen in hyperplastisches Bindegewebe eingeschlossen werden und verschwinden.

Übrigens ist es sehr wohl denkbar, daß sich alle drei Vorgänge zugleich abspielen, und in diesem Sinne möchten wir unsere Frage beantworten.

Beloussow erwähnt nur die Netzbezirke als einzige Form der Nekrose und fand sie zuerst nach 4—8 Stunden, während sie mit dem 10. Tage nur noch sehr spärlich und am 18. Tage gar nicht vorhanden waren. Unsere ausgebildeten Netzbezirke fanden sich nach 10 Minuten, wir stimmen mit ihm überein, daß sie ungefähr vom 10. Tage nicht mehr in der typischen Ausbildung zu sehen sind.

Über die Ursache des Netzcharakters der Nekrosebezirke spricht sich Beloussow nicht klar aus, und gibt nur an, daß das Protoplasma vom Kern ab an den Rand gedrängt wird und dort eine ganz schmale Zone bildet, diese läßt er aus einer homogenen Vorstufe hervorgehen. Auch wir haben diese Bezirke aus einer homogenen Vorstufe hervorgehen lassen. Von Resten von Leberzellprotoplasma am Rande haben wir nichts bemerkt, auch nicht bei der Färbung auf Granula. Wie aus der Beschreibung hervorgeht, halten wir das Netzwerk für die Kapillaren und den Inhalt der Maschenräume für nach vorhergegangener Coagulation verflüssigte Leberzellen, die dann einen größeren Raum einnehmen. Die Kerne der Leberzellen in den Netzbezirken verschwinden nach Beloussow in ihrer Mehrzahl nach 24—48 Stunden; wir haben die ersten kernlosen Zellen nach 10 Minuten und die Mehrzahl nach $^1/_2$ Stunde kernlos gefunden. Die Einteilung in Netzbezirke mit regelmäßigen Maschen und unregelmäßigen haben wir nicht durchführen können. Wenn Beloussow angibt, daß Blutgefäße und Gallengänge in den Netzbezirken nekrotisch werden, so haben wir das nicht bemerkt, das peripherische Bindegewebe und alles in ihm eingeschlossene bleibt bei den Netzbezirken intakt.

Mit Beloussow stimmen wir dahin überein, daß die Netzbezirke infolge der Ligatur des Ausführungsganges entstehen. Wie dies Moment wirkt, beantworten wir allerdings anders. Beloussow führt sie auf das mechanische Moment der sich in die Leberzellen unter starkem Druck ergießenden Galle zurück,

die die Leberzellen brüsk zerstört. Da auch andere Autoren die Nekrose in ähnlicher Weise erklären, kommen wir darauf im Zuzammenhang zurück.

Von der Beziehung der Nekrose zur Bindegewebsneubildung sagt Beloussow, daß sich neugebildetes Bindegewebe mit angehäuften Leukocyten und vermehrten Gallengängen im Gebiet der Nekrose und ihrer Umgebung findet; das übrige Lebergewebe steche um so lebhafter davon ab, als es nirgends Anhäufung von Rundzellen oder Bindegewebsneubildung zeige. Wir haben dagegen eine allgemeine Bindegewebsneubildung in der Leber gefunden, ohne Bevorzugung dieser oder anderer Formen der Nekrose.

Die Ursache der Bindegewebsneubildung sieht Beloussow in der „reaktiven Entzündung" und stellt sich vor, „daß diese Prozesse von der Natur gewissermaßen zur Ausfüllung eines Raumdefektes benutzt werden". Unsere eigene Meinung haben wir oben auseinandergesetzt und die Bindegewebshyperplasie auf die Blutdrucksteigerung in den Leberarterienkapillaren zurückgeführt.

Bauer betont im Gegensatz zu Beloussow, daß die Bindegewebsvermehrung nicht durch die Nekrose bewirkt wird, sondern diffus ausgebreitet ist und auch unmittelbar an den nekrotischen Stellen gering ist. Die tatsächlichen Angaben über die Netzbezirke stimmen im großen ganzen mit unseren Befunden überein. Eine Bedeutung des Bindegewebes für die Resorption des Nekrotischen erkennt er, wie wir, nicht an, und sieht auch in Gallengängen, die zuweilen aus dem peripherischen Bindegewebe mitten in die Netzbezirke hineinragen und dort wie abgeschnitten endigen, nicht etwa ein Zeichen der Wucherung. zumal um diese Zeit nicht einmal das peripherische Bindegewebe und die darin gelegenen Gallengänge vermehrt sind. Die Nekrose führt er auf das Platzen eines solchen Gallenganges zurück. In diesem Punkte stimmen wir ihm nicht bei.

Die nächste Arbeit, mit der wir uns zu beschäftigen haben. ist die von Pick. Er fand die ersten Nekrose-Veränderungen nach 14 Stunden, wo sein frühestes Tier starb. Im Gegensatz zu Beloussow erkennt er in den Netzmaschen der Netzbezirke die Kapillaren und das spärliche Bindegewebe der Leber, wäh-

rend die Leberzellen anscheinend aufgelöst sind, womit wir übereinstimmen. Außer den Netzbezirken beschreibt er einzelne nekrotisierte Zellen, die wohl unseren bläschenförmigen Nekrosebezirken entsprechen; außerdem erwähnt er, was wir bei Beloussow und Bauer vermissen, Infarcte, d. h. Nekrosebezirke, von der Größe mehrerer Quadratzentimeter.

Über die Entstehung der Nekrose sagt er nur, daß die Gallenstauung eine wichtige Rolle dabei spielt, glaubt aber nicht, daß sie das einzige Moment abgibt, weil die Nekrose oft nur ganz vereinzelt auftritt, weil ihr der progressive Charakter abgeht und weil die Unterbrechung des Gallenabflusses nicht plötzlich erfolgt, da die Galle in die Gallenblase abfließen könne. Das Bindegewebe findet er nach drei Tagen vermehrt. Wieder im Gegensatze zu Beloussow betont er, daß die Hyperplasie des Bindegewebes entfernt von der Nekrose ebenso stark sei, als an den Nekrosebezirken, und nicht einmal da stärker, wo vermehrtes Bindegewebe und Gallengänge in das Nekrotische sich hineinstrecken, was er als „regenerativ" auffaßt.

Das Ergebnis seiner Arbeit ist, daß Nekrose und Bindegewebshyperplasie zwei voneinander unabhängige Prozesse sind, und daß die allgemeine Bindegewebshyperplasie der „regenerativen" zeitlich vorausgehen kann.

Gerhardt stellt das erste Auftreten der Nekrose 12 Stunden nach der Operation fest. Diese Nekrosebezirke verkleinern sich in den ersten Tagen leicht und manche von ihnen können dann längere Zeit im Lebergewebe unverändert bleiben. Er schließt das daraus, daß noch nach 8 Tagen unveränderte Nekrosebezirke mit normaler Umgebung zu finden waren. Andere kleinere Stellen, die unseren bläschenförmigen Nekrosebezirken entsprechen, schrumpfen mehr und mehr und werden seiner Angabe nach durch Riesenzellen resorbiert, während sich ein schmaler Bindegewebsgürtel an der Peripherie entwickelt. Die größeren Bezirke, d. h. unsere Netzbezirke, werden an der Grenze auch durch Riesenzellen und Granulationsgewebe mit vermehrten Gallengängen resorbiert, sodaß nachher eine pigmentierte Narbe übrig bleibt.

Bei einem Tier von 10 Tagen konnte von Bindegewebs-

vermehrung um die Nekrose nichts wahrgenommen werden, sondern nur eine „Gallengangsknospe“ ragte in die Nekrosebezirke hinein. Bei einer Anzahl anderer wird die Resorption allein durch vermehrtes Bindegewebe besorgt.

Hierzu ist auf Grund unserer Untersuchung zu bemerken, daß wir einige wenige Male Riesenzellen nur an Galleschollen und Bezirken bläschenförmiger Nekrose beobachtet haben, und zwar Riesenzellen mit wenig Protoplasma und kleinen dunklen Kernen, sodaß auch vielleicht nur von einer Anhäufung von Lymphocyten gesprochen werden kann. Für eine Beziehung zur Resorption fehlt uns der Anhalt Einen Gallengang haben wir nur an sehr wenig Stellen in die Netzbezirke vom Bindegewebe hineinragen sehen. Da, wie erwähnt, Bauer schon in den ersten Tagen, wo sonst noch keine Hyperplasie des Bindegewebes und der Gallengänge aufgetreten ist, Gallengänge sich bis in die Mitte der Netzbezirke erstrecken sah, ein Vorkommnis, das wir haben bestätigen können, so sehen wir in Gerhardts ganz übereinstimmenden Angaben keinen Beweis für Wucherung der Gallengänge ins Nekrotische hinein. Wir kommen hierauf noch einmal zurück.

In Bezug auf das lange unveränderte Bestehen der Nekrosebezirke weichen wir insofern von Gerhardt ab, als wir Grund zu der Auffassung haben, daß die Nekrosebezirke erst in den letzten Tagen des Lebens entstehen. Netzbezirke mit cirkulärer Bindegewebsvermehrung haben wir nicht beobachtet. Eine Steigerung der peripherischen Bindegewebshyperplasie an Netzbezirken haben wir ebenfalls nicht gesehen. Allerdings haben wir auch im Innern der Lobuli circumscript und streifenförmig vermehrtes Bindegewebe angetroffen, jedoch nicht gehäuft an Orten, wo Nekrose bestand, im Gegenteil mit eingeschlossenen, bis auf die Verkleinerung unversehrten Leberzellen, die schließlich ganz verschwinden können. Wenn daher Gerhardt einen Bindegewebsstreifen mit pigmentierten Zellen im Lobulus abbildet, so ist darin kein Beweis dafür zu sehen, daß dort früher ein Nekrosebezirk bestanden hat.

Eine Beziehung der Bindegewebshyperplasie zur Nekrose haben wir also nicht beobachtet, im Einklang damit, daß wir überhaupt Zeichen von Resorption an den unserer Auffassung

nach kurz vor dem Tode entstandenen Nekrosebezirken vermißt haben.

Die Entstehung der Nekrose führt Gerhardt auf chemische Wirkung der stagnierenden Galle zurück und glaubt, daß der Druck keine Bedeutung hat, weil er durch Injektion von Kochsalzlösung unter starkem Druck Nekrose nicht erzielen konnte. Im Gegensatz dazu konnte Beloussow durch Kochsalzinjektionen Nekrosebezirke, sogar Netzbezirke erzielen. Auch in bezug auf Farbstoffinjektionen in die Netzbezirke von den Gallenwegen aus besteht ein Gegensatz, insofern als Beloussow fand, daß sich die Flüssigkeit mitten in die Bezirke ergoß, wogegen Gerhardt die Angabe von Foà und Sabrioli bestätigt, daß keine Masse in sie eindringt. Über die Injektion von der Pfortader aus gibt Gerhardt nichts an, Beloussow jedoch gelang es nicht, von der Pfortader aus Blut in die Netzbezirke zu bringen.

De Josselin de Jong (referiert bei Siegenbeek van Heukelom) hat bei Tieren den Gallengang des rechten Leberlappens unterbunden und fand später nur Nekrosebezirke mit Abkapselung durch Bindegewebe, doch keine diffuse Bindegewebsneubildung; er stimmt also mit Beloussow überein, der dasselbe für die Unterbindung des Choledochus angibt. Dieser Widerspruch mit unserer eigenen Beobachtung läßt sich nicht aufklären, da anscheinend kein Grund vorhanden ist, daß die Unterbindung des Gallenganges für einen Lappen andere Folgen haben soll, als die Unterbindung des Choledochus.

Eppinger führt sämtliche Veränderungen bei Verschluß des Ductus choledochus auf Platzen der Gallenkapillaren zurück, das er mit seiner Färbemethode glaubt verfolgen zu können. Er beschreibt den Vorgang als eine Verlängerung und ein hammerförmig sich vorbuchten der intercellulären Gallenkapillaren bis an die perikapillären Lymphräume; schließlich erfolgt Platzen ihres distalen Endes in diese, wodurch sich dann die Galle in diese Lymphräume ergießt.

Wenn auch seine Befunde nur an drei Fällen vom Menschen gewonnen sind, so verallgemeinert er doch seine Ergebnisse, indem er auch die Resultate der Tierexperimente von seiner Auffassung aus beurteilt. Die Nekrose des Leberparenchyms sieht er nicht in der Störung der Zirkulation begründet, sondern

in einer Dissoziation der Leberzellen durch Spaltung einer geplatzten intercellulären Gallenkapillare der Länge nach bis zur trabekulären Gallenkapillare, wodurch schließlich die Zelle allseitig von Galle umspült wird, „sodaß die Galle nun gleichsam verdauend auf die isolierte Zelle einzuwirken vermag."

Große Nekrosebezirke läßt er durch Verschmelzung der kleinen, 3—4 Zellen umfassenden hervorgehen.

Bei unseren Kaninchenversuchen haben wir öfters eine mehr oder weniger starke Erweiterung der Gallenkapillaren gesehen, aber nichts, was für ein Platzen sprach. Ferner haben wir festgestellt, daß das Nekrotische nicht von vornherein ikterisch ist, schließlich verweisen wir auf alle unsere Gründe für die Entstehung der Nekrose durch Anämie und auf den einheitlichen Charakter fast aller Nekrosebezirke, der nicht auf Verschmelzung vieler kleiner beruhen kann.

Wenn Eppinger weiter den Ikterus durch Erguß der Galle aus geplatzten Gallenkapillaren in die perikapillären Lymphräume erklärt, so können wir die Ansicht auf Grund des Gesagten nicht teilen und schließen uns der Ansicht Heidenhains[1]) an, der die Resorption aus den großen Gallengängen erfolgen läßt, an die sich erst später eine Ansammlung von Gallenpigment im Leberlobulus anschließt.

Eppinger leugnet die Bindegewebshyperplasie nach der Choledochusunterbindung auch für das Tierexperiment und spricht nur von „Zusammenschiebung, Kollaps und Verdichtung der Septa". Wie die früheren Arbeiten, so bringt auch unsere der unzweideutigen Beweis der starken Bindegewebshyperplasie.

Bei den zwei chronischen Fällen glaubt Eppinger von Regeneration des Lebergewebes sprechen zu dürfen. Wir haben nie Befunde erhoben, die uns hätten veranlassen können, von Hyperplasie der Leberzellen zu sprechen. Mit der späteren Verkleinerung der Leber, die er ikterische Atrophie nennt, ohne ihr Zustandekommen zu erklären, sind wir einverstanden und haben sie auf die Abnahme des Pfortaderblutes in den Lobuli zurückgeführt.

Jagić hat, wie wir, an Kaninchen operiert und „in den Lebern von denjenigen Versuchstieren, bei denen die Wund-

[1]) Heidenhain in Hermanns „Handbuch der Physiologie" V, 1. S. 277.

heilung reaktionslos verlaufen war, also bei der Operation keine septische Infektion erfolgt war", Nekrose, wie die Autoren sie beschreiben, niemals gefunden. Er kommt damit auf die Meinung früherer Autoren wie Legg, Litten, Harley und v. Frey zurück, die die Nekrose als durch fortgeleitete Infektion oder Entzündung entstanden ansehen. Wir haben in unseren Versuchen, abgesehen vom letzten, immer circumscripte Nekrosebezirke erhalten, obgleich wir nur bei einem Tiere eine Infektion gehabt haben. Besonders kommt noch hinzu, daß wir die Nekrosebezirke schon 10 Minuten nach der Unterbindung beobachteten.

Wie ein früherer Schüler von Weigert, Beloussow, so führt auch Jagić die Nekrose auf Zerreißung der Gallenkapillaren und „grobe mechanische Schädigung" der Leberzellen zurück. An ihre Atrophie schließt sich eine „regenerative Wucherung der übrigbleibenden Parenchymteile" d. h. vor allem des Bindegewebes an. Er läßt sie beginnen in nächster Nähe der Nekrosestellen und spricht später davon, daß das peripherische Bindegewebe, womit er anscheinend das gesamte meint, vermehrt ist.

In unseren viel zahlreicheren Versuchen haben wir eine allgemeine, mit $1^1/_2$ Tagen beginnende Bindegewebsneubildung, deren Lokalisation und Grad in keiner Beziehung zur Nekrose steht, gefunden. Allerdings halten wir mit Weigert eine direkte Anregung zur Bindegewebswucherung durch formative Reize für nicht denkbar. Unserer Auffassung nach entsteht die Hyperplasie des Bindegewebes durch Hyperämie.

Unter Anwendung der Gliamethode auf die Gallenkapillaren hat Jagić zuerst eine starke Verengerung der Gallenkapillaren gefunden, die er auf eine Art von „Shock" der Leberzellen zurückführt. So wenig wie Eppinger haben wir eine Verengerung der Gallenkapillaren gesehen. Auch darin weicht Jagić von Eppinger ab, daß Jagić, wie auch wir, ein Zerreißen der Gallenkapillaren nicht für notwendig hält, um Ikterus hervorzurufen, sondern eine Erweiterung genügt nach ihm. Eppinger findet zerrissene Gallenkapillaren schon nach 48 Stunden und führt den Ikterus allein darauf zurück, während Jagić schon, bevor er zerrissene Gallenkapillaren findet, Ikterus konstatiert und vorwiegend die Nekrose und Bindegewebshyperplasie davon abhängig macht.

Mit der Gallengangswucherung nach der Unterbindung des Choledochus haben sich vor allem Pick und Gerhardt beschäftigt.

Pick hebt deutlich die Bedenken, die sich gegen die Entstehung allein durch Hyperplasie anführen lassen, hervor und nimmt eine Entstehung durch Wucherung der Gallengänge und durch Umwandlung der Leberzellen an, ähnlich wie wir es oben auch getan haben.

Gerhardt spricht sich für die Entstehung vorwiegend durch Wucherung und später durch Umwandlung von Leberzellen aus, gestützt auf den Befund von Mitosen und auf Gallengangsknospen, die sich ins Nekrotische hineinerstrecken. Mitosen haben wir nur einmal gesehen, doch wollen wir die große Seltenheit nicht gegen die Annahme einer Hyperplasie verwerten. Dagegen sind wir nicht der Meinung, daß die abgebildete Gallengangsknospe ein sicherer Beweis für Hyperplasie von Gallengängen sind. Die „Knospen" können dadurch entstanden sein, daß die Schaltstücke von der Nekrose, die die umgebenden Leberzellen betroffen hat, verschont geblieben sind, wie z. B. gerade Harnkanälchen in einem weißen Niereninfarct. Daß solche Schaltstücke bei dem einen und andern Tier weit in den Lobulus hineinreichen und durch die Verflüssigung der darum liegenden Leberzellen deutlicher werden, haben wir bei einem Tier aus sehr früher Zeit nach der Unterbindung gesehen, und auch bei anderen Tieren haben wir ähnliches bemerkt. Auch Gerhardt erwähnt seinen Befund nur bei einem Tiere. Die Ansicht von Gerhardt, wonach es sich bei der Hyperplasie der Gallengänge nicht um eine „einfache Begleiterscheinung der Bindegewebshyperplasie handelt", sondern um eine Wirkung des vom vermehrten Druck ausgeübten Reizes, teilen wir nach unseren früheren Auseinandersetzungen nicht.

Phosphorvergiftung.

Vorbemerkungen.

Die Vergiftung mit Phosphor geschah mittels subkutaner Injektion von in Olivenöl gelöstem Phosphor:

Phosphori	0,04
Ol. Olivarum	10,0

Die Injektion wurde unter die Rückenhaut gemacht, meist eine halbe

Spritze von ½ ccm, die also 2 mg Phosphor enthielt. Bei den früh getöteten oder gestorbenen Tieren betrug die Dosis oft mehr. Es ist zu berücksichtigen, daß hiermit die Tiere eine geringe Menge Fett zugeführt bekamen, auf die vielleicht ein Bruchteil des Fettes in der Leber zurück zu führen ist, das wir vermehrt gefunden haben.

Bei einer Reihe von Tieren sind zum Zweck der Gewinnung von Vergleichsobjekten kleine keilförmige Stückchen Leber aus dem vorderen Leberrand vermittels Laparotomie entnommen worden. Die Operation ist immer ohne Infektion verlaufen. Um auch im mikroskopischen Präparat den Blutgehalt beurteilen zu können, wurde bei einer Anzahl von Tieren ein Lappen, meist der linke hintere, wenn das Organ noch intakt und in Verbindung mit dem übrigen Tier war, abgebunden und in diesem Zustand fixiert.

An makroskopischen Veränderungen war zu bemerken eine Hyperämie der Leber, die besonders stark war bei den innerhalb der ersten 10 Tage gestorbenen oder getöteten Tieren. Bei diesen Tieren war auch teilweise eine lobuläre Zeichnung vorhanden, indem die Peripherie gelblich und das Zentrum rot war. Bei einigen älteren Tieren von 20 Tagen und mehr fanden sich kleinste gelbe Flecken, die bei der mikroskopischen Beschreibung ausführlicher besprochen werden. Bei 2 Tieren von 51 und 94 Tagen war die Leber etwas fest und zeigte auf der Oberfläche feine Furchen, die Lobulus-große, eben merklich prominente Bezirke begrenzten.

Von jedem Tiere wurden mehrere Stellen der Leber nach Fixierung in 10prozentigem Formol mit Hämalaun und van Gieson scher Lösung gefärbt. Von der Mehrzahl der Tiere wurden die Granula nach Altmann gefärbt und Fett durch Osmiumsäure in verschiedenen Lösungen nachgewiesen. Bei einer Reihe von Tieren wurde außerdem noch Herz, Niere, Duodenum und andere Darmteile besonders auf Fett untersucht.

Befunde.

I. Gruppe: akute Intoxikation.

Sämtliche innerhalb 24 Stunden nach der Vergiftung gewonnenen Objekte stammen von durch Äther getöteten Tieren.

No. 63. Einem Tier wurde durch Probelaparotomie ein Stück Leber entfernt und unmittelbar danach 3 ccm Phosphoröl zu je 4 mg Phosphor injiciert, eine sehr große Dosis, die nach unserer Erfahrung in 2—3 Tagen den Tod des Tieres herbeigeführt hätte. Nach ½ Stunde wurde das Tier getötet.

Ein Vergleich zwischen den Schnitten des normalen Stückes und der Leber nach der Phosphorvergiftung ergiebt eine nicht sehr deutliche Zunahme der roten Blutkörperchen und eine deutliche Vermehrung der weißen, die unregelmäßig in den Lobuluskapillaren verteilt sind und das gewöhnliche Aussehen mehrkerniger Leukocyten haben.

No. 64. Nach 2 Stunden und bei gleicher Dosis ergibt derselbe Vergleich zwischen normaler Leber und der nach der Vergiftung untersuchten eine ausgesprochene allgemeine Hyperämie des Organs, sämtliche

Kapillaren im Lobulus klaffen und sind gefüllt. Die Leukocyten in ihnen sind stärker vermehrt als nach ½ Stunde. Sie liegen zumeist in Reihen zu ungefähr 6 hintereinander; als neue Eigentümlichkeit ist eine Vergrößerung einer Anzahl derselben hervorzuheben in bezug auf Kern und Zelleib, beide sind dabei licht geworden. Bindegewebe und Fettgehalt der Leber sind unverändert.

No. 65. Nach 4½ Stunden und derselben Dosis (12 mg) sind die Hyperämie und die Leukocytenvermehrung stärker ausgebildet. Die Leukocyten liegen oft deutlich in Gruppen. An den Leberzellen macht sich eine leichte Vakuolisierung und Vergrößerung des Protoplasmas, sowie Vergrößerung und lichte Beschaffenheit der Kerne bemerkbar. Diese Veränderungen sind durch Vergleich mit dem Probeschnitt festgestellt; dabei findet sich auch eine beträchtliche Vermehrung des Fettes: die Tropfen liegen im Probeschnitt vorwiegend in einer Anzahl Sternzellen und in vereinzelten Leberzellen, nach der Vergiftung sind sie in den meisten Stern- und Leberzellen und zwar in vermehrter Größe bis zu Kerngröße anzutreffen.

No. 66. Nach 7 Stunden und etwas kleinerer, 8 mg betragender Dosis besteht die Hyperämie ebenfalls. Die Leukocyten sind ebenfalls vermehrt im Lobulus und auch in den Pfortaderästchen. Ein Teil von ihnen ist vergrößert. Desgleichen besteht eine Vergrößerung und Aufhellung der Leberzellen in bezug auf Kern und Zellleib. Fett ist in stärkerem Grade vermehrt als nach 4½ Stunden.

No. 67. Nach 12 Stunden und bei gleicher Dosis wie beim vorigen Tiere sind die Veränderungen geringer, insofern als an der Struktur der Leberzellen nichts auffällt, außer daß einige Leberzellkerne stark vergrößert und aufgehellt sind.

Der Fettgehalt ist laut Vergleich mit Probeschnitt stark vermehrt: im Probeschnitt ist der Fettgehalt auf eine Anzahl Leberzellen in der peripherischen Hälfte des Lobulus beschränkt, nach der Vergiftung ist er allgemein und in sämtlichen Leberzellen in vermehrter Tropfenzahl nachzuweisen.

No. 68. Nach 24 Stunden hat dieselbe Dosis folgende Veränderungen hervorgerufen.

Hyperämie und Leukocytose sind sehr stark. Die Leukocyten zum Teil vergrößert; auch in den Pfortaderästchen sind sie vermehrt, dagegen in der Zentralvene nicht. Die Leberzellen und ihre Kerne sind in stark gesteigertem Maße vergrößert und aufgehellt. Die Kerne sind meist kuglig, ihr Chromatinnetz ist sehr locker und dünn. Zwischen den stark vergrößerten Zellen der Peripherie sind einige verkleinerte und verdichtete Zellen mit verkleinertem, dichtem, zackigem Kern. Das Fett ist gleichfalls stark vermehrt, viele kleine Tropfen in den meisten Zellen.

No. 69. Ein Tier, das nach 1½ Tagen starb und viermal Injektionen erhielt, im ganzen 19 mg, zeigt im wesentlichen dieselben Veränderungen.

Es besteht starke Hyperämie bei geringer Leukocytenvermehrung. Die Leberzellen enthalten sehr zahlreiche Vakuolen; indem dies regionär verstärkt auftritt, finden sich öfter mehrere benachbarte Zellen fast völlig in Vakuolen aufgelöst. Dabei sind ihre Kerne durch die Vakuolen eingebuchtet und zackig geworden. Andere Kerne sind in Chromatinkörnchen und Stäbchen zerfallen, die in einem Häufchen von der Größe und Form eines Kernes zusammenliegen. Fett ist wenig vorhanden, eine Vermehrung ist fraglich.

No. 70. Ein Tier wurde nach einer einmaligen Dosis von 8 mg nach 48 Stunden getötet.

Hyperämie und Leukocytenvermehrung; nur wenige Leukocyten sind vergrößert und ihre Kerne licht. Auch die großen Gefäße enthalten sehr stark vermehrte Leukocyten bis zum gleichen Verhältnis mit den roten Blutkörperchen. Häufig finden sich Leukocyten in Leberzellen, und zwar liegen solche Zellen in Gruppen zusammen; das dichtere und braunrote Protoplasma der Leukocyten hebt sich scharf von dem der Leberzellen ab; oft finden sich mehrere in einer Leberzelle. Eine Anzahl von diesen Leukocyten zeigt starke Veränderungen, besonders Auflösung des Kerns in Chromatinkörnchen. Auch unzweifelhafte rote Blutkörperchen mit durch die Pikrinsäure kenntlich gemachtem Hämoglobin werden in Leberzellen angetroffen.

Die große Mehrzahl der Leberzellen ist vergrößert, auch in bezug auf die Kerne. Zelleib und Kern sind sehr licht, doch ist das Chromatinnetz der Kerne meist dann noch zu sehen. Vakuolisierung der Zellen ist sehr ausgedehnt vorhanden, eine Gruppe von Zellen ist manchmal unter stärkster Vakuolisierung verschmolzen. Dabei sind ihre Kerne kaum oder gar nicht mehr zu erkennen. Andere Kerne der Leberzellen sind stark deformiert zu Hantel- und Kolbenformen, die Mehrzahl ist rund.

Zwischen den stark vergrößerten, vakuolisierten Zellen liegen verkleinerte, verdichtete, zum Teil nahezu homogene, die die Lücken zwischen den vergrößerten ausfüllen, sie finden sich vorwiegend in der Peripherie des Lobulus.

Granulafärbung zeigt, daß die Granula in den vakuolisierten Zellen zwischen den Vakuolen in Reihen und Häufchen liegen. Im Gegensatz dazu liegen sie in den dichten Zellen so, daß man sie nur schwer oder gar nicht von einander trennen kann. Wenige Zellen zwischen solchen mit gefärbten Granula sind ungefärbt geblieben.

Das Fett ist sehr stark vermehrt, 10—15 Tropfen in einer Ebene einer Zelle. Die Tropfen erreichen die Größe eines Kerns. Die Umgebung der peripherischen Gefäße enthält die zahlreichsten und größten Tropfen.

No. 71. Bei einem Tiere, das in der Nacht vom 3. zum 4. Tage gestorben ist, also ungefähr 2½ Tage gelebt hat und in 5 Dosen im ganzen 16 mg erhalten hatte, sind Hyperämie und vermehrte Leukocyten wie sonst vorhanden. Die Leukocyten bevorzugen die Kapillaren in der Um-

gebung der peripherischen Gefäße, bilden Häufchen und sind nicht vergrößert. In den Leberzellen sind Leukocyten nicht sicher nachzuweisen. Die Leberzellen sind in der Umgebung der peripherischen Gefäße vergrößert, licht und in geringem Grade vakuolisiert; um die Zentralvene sind sie klein und dicht. Die Kerne sind in der hellen Zone groß und licht, wenige sind eingeschnürt, andere Zellen enthalten 4—5 Kerne, die kleiner als ein gewöhnlicher Kern sind, aber sonst keine Abweichungen zeigen. Andere Kerne sind eingeschnürt, wieder andere in Fragmenten, bis zu Chromatinkörnchen zerlegt. Zwischen den hellen Zellen liegen spärlich isolierte, dichte, mit kleinem zackigen Kern.

Fettgehalt allgemein vermehrt, in der Umgebung der Zentralvene ist weit mehr Fett als an der Peripherie, die Tropfen sind dort sowohl größer als auch zahlreicher.

No. 72. Bei einem Tier, bei dem zu Anfang eine Probelaparotomie gemacht worden war und das ungefähr nach 2½ Tagen starb, nachdem es zweimal in den 2 Tagen 4 mg Phosphor bekommen hatte, findet sich stärkste Hyperämie und Leukocytenvermehrung, auch in den größeren Gefäßen. Fast alle Leukocyten sind vergrößert, ihre Kerne licht, viele Kerne sind in Chromatinkörnchen zerfallen. In den Kapillaren liegen verschmolzene Leukocyten als Riesenzellen. Auch in den Leberzellen sind Leukocyten häufig, viele Kerne von diesen sind zerfallen. Die Leberzellen und ihre Kerne sind stark vergrößert und aufgehellt bis zu den stärksten Graden, sodaß solche Leberzellen miteinander verschmolzen sind und die Kerne kein Chromatinnetz, sondern nur einen Chromatinrandkontur besitzen; wo diese Veränderungen am stärksten sind, liegen rote Blutkörperchen frei und sind die Kapillaren nicht nachzuweisen. Dichte Leberzellen zwischen den vergrößerten hellen fehlen.

Die Granula liegen locker, in einigen Zellen fehlen sie namentlich in den stark vergrößerten. Das Bindegewebe ist sehr locker und enthält kleine runde Zellen, auch in dem Gallengangsepithel und dem Gallengangslumen. In einigen großen und mittleren Gallengängen finden sich im Epithel viel Mitosen.

Das Fett ist stark vermehrt in großen Tropfen, bis zur halben Größe eines Kernes.

No. 73. Ein Tier, das 21 mg Phosphor in 3 Dosen bekam und nach 3 Tagen getötet wurde, weist außerordentlich starke Hyperämie der Leber auf, desgleichen sehr starke Leukocytenvermehrung, sie betrifft die Pfortaderäste und die Kapillaren. In den Pfortaderästchen sind fast zu gleichen Teilen weiße und rote Blutkörperchen vorhanden; in den Kapillaren liegen die Leukocyten einzeln und in Reihen, selten sind Leukocyten zu Riesenzellen verschmolzen. Die Leukocyten zum Teil vergrößert, zum Teil verkleinert, ihre Kerne zum Teil in Chromatinkörnchen zerfallen. In den Leberzellen sind sie nur sehr vereinzelt zu finden, ihre Kerne sind auch dann stark zerfallen, doch sind die eingeschlossenen Zellen am scharf abgegrenzten Protoplasma kenntlich. Auch rote Blutkörperchen finden sich zuweilen in Leberzellen.

Die Leberzellen besonders in der Umgebung der peripherischen Gefäße sehr stark, bis aufs doppelte vergrößert, außerordentlich licht, doch sind Vakuolen und Verschmelzung vakuolisierter Zellen selten. Auch die Kerne sind stark vergrößert und licht, sodaß meist kein Chromatinnetz zu sehen ist. Sehr viele Kerne sind zackig und geschrumpft, wenige in Chromatinkörnchen zerfallen. Zuweilen sind zerfallene Leberzellkerne und Leukocytenkerne in Leberzellen nicht scharf zu trennen. Vereinzelte Zellen mit dicht liegenden Granula liegen zwischen den großen Zellen mit lockeren Granula. Das Bindegewebe ist sehr locker. Das Fett ist leicht vermehrt.

No. 74. Bei einem Tiere, das nach 3 Tagen durch Nackenschlag in Agone getötet wurde, und das in 3 Dosen zusammen 11 mg bekommen hatte, findet sich ebenfalls starke Hyperämie mit beträchtlicher Leukocytenvermehrung. Teils bilden die Leukocyten Reihen, teils liegen sie gehäuft; sie kommen auch in Leberzellen vor. Die Leukocyten bevorzugen die Kapillaren in der Umgebung der peripherischen Gefäße und finden sich nie an der Zentralvene, zum Teil sind sie vergrößert. Rote Blutkörperchen kommen in Leberzellen vor, zum Teil unversehrt, zum Teil vergrößert; auch homogene runde Körper, ähnlich wie rote Blutkörperchen gefärbt, finden sich in Leberzellen.

In der Umgebung der peripherischen Gefäße sind die Leberzellen stark vergrößert, wie die Messung ergibt, aufs doppelte. In den in Formol fixierten, besser aber in den in Altmannscher Flüssigkeit fixierten Präparaten werden zahlreiche Vakuolen sichtbar, die die Vergrößerung bewirken. Dagegen sind in der Gegend der Zentralvenen die Zellen nicht vergrößert und dicht. Die Kerngröße ist der Zellgröße proportional, in den großen Zellen sind also die Kerne aufs doppelte vergrößert; Chromatin ist nur in der Form eines Randkonturs vorhanden, der auch unterbrochen sein kann, sodaß an seiner Stelle stäbchen- und kugelförmige Chromatintrümmer aneinander gereiht sind. Meist sind die vergrößerten Kerne rund; eingebuchtete und zackige sind selten. Da auch Leukocytenkerne im Innern der Leberzellen ähnliche Veränderungen aufweisen, wie die Leberzellkerne in Gestalt von Chromatinkörnchen, so sind die Leukocytenkerne nicht immer deutlich von Leberzellkernen zu unterscheiden.

An den stärkst veränderten Stellen sind stark vergrößerte und stark aufgehellte Zellen verschmolzen, die Kerne können an diesen Stellen ganz fehlen, desgleichen fehlen die Kapillaren, sodaß nur eine lichte, ungefärbte Stelle zu sehen ist, die an Größe einigen Leberzellen entspricht, und in der rote Blutkörperchen frei liegen.

Das Fett ist stark vermehrt in allen Zellen, in der Umgebung der Zentralvene findet sich mehr als in der Peripherie.

No. 75 (vgl. Taf. V, Fig. 4). Bei einem Tiere, das nach 4½ Tagen in der Agonie getötet wurde, und 8 mg Phosphor in 2 Dosen bekommen hatte, wurde einen Tag vor dem Tode eine Probelaparotomie gemacht und dieselben Befunde in geringerem Maße angetroffen, wie nach der Tötung.

Es finden sich dieselben Veränderungen wie beim vorigen Tier: Starke Vergrößerung und Aufhellung des Zelleibes und des Kernes und Leukocytenvermehrung in den Kapillaren; doch sind die Veränderungen im ganzen Lobulus vorhanden. Auch hier fallen Leberzellgruppen auf, die unter stärkster Vakuolisierung verschmolzen sind. An solchen Stellen liegen besonders zahlreiche weiße und rote Blutkörperchen frei; nach Maßgabe der Nachbarschaft haben diese Zellen teils in den Kapillaren, teils in den Leberzellen gelegen. Ebenfalls in Beziehung zu diesen Stellen stehen Zellen ohne Granulafärbung oder solche mit verminderter Zahl von Granula.

In Stern- und Leberzellen hat im Laufe des letzten Lebenstages das Fett zugenommen. Am Bindegewebe ist eine leichte Auflockerung zu bemerken. Die Sternzellen sind groß und springen stark vor. Vereinzelte Leberzellen am Bindegewebe haben vergrößerte Kerne mit Chromatinnetz.

No. 76. Bei einem Tier, das 6 Tage nach der ersten Injektion starb, im ganzen 12 mg Phosphor in 3 Dosen bekommen hat, und dem zu Anfang ein Stückchen Leber excidiert war, sind die Veränderungen ähnlich wie beim vorvorigen Tier (No. 74):

Sehr starke Hyperämie, sehr starke allgemeine Leukocytenvermehrung: ein Teil der Leukocyten in den Kapillaren ist zerfallen. Leberzellen sind unter stärkster Vakuolisierung und Vergrößerung verschmolzen. Die Kerne sind zerfallen in Chromatinfragmente, die teils die Kernform noch bewahrt haben, teils im Protoplasma zerstreut sind. Zum Unterschied gegen das zum Vergleich herangezogene Tier ist das Bindegewebe stark aufgelockert und mit Lymphocyten durchsetzt.

Im Vergleich mit dem durch Probelaparatomie gewonnenen Stück läßt sich eine Vermehrung des Fettgehalts in Stern- und Leberzellen feststellen.

No. 77 (vgl. Taf. V, Fig. 5). Bei einem getöteten Tiere, das nach einer Probelaparotomie am ersten Tage in 6 Tagen und 7 Dosen 21 mg Phosphor, also doppelt so viel wie das vorige, bekommen hatte, finden sich dieselben Veränderungen, wie beim vorigen, namentlich besteht Übereinstimmung in bezug auf Leberzellen und Kernzerfall; öfter finden sich Vakuolen, die den Kern zwischen sich nehmen und deformieren bis zur Sternform. Zwischen den auf das doppelte vergrößerten hellen Zellen liegen selten deformierte kleine dichte Zellen; beide Zellarten unterscheiden sich durch die Granulaanordnung, die dort Reihen zwischen den Vakuolen bilden, hier dicht liegen bis nahezu zur Verschmelzung. Vereinzelt finden sich Riesenkerne ohne deutliche Lokalisation in Bezug auf den Lobulus. Bindegewebe, im Vergleich mit dem excidierten Stück, aufgelockert, verbreitert und mit Lymphocyten durchsetzt.

Fett vorwiegend in der Umgebung der peripherischen Gefäße vermehrt, die Umgebung der zentralen Gefäße oft fast völlig frei. Die Größe der Tropfen erreicht die halbe Größe eines Kerns. Die dichten Zellen enthalten mehr Fett als die vergrößerten, vakuolisierten.

No. 78. Ein Tier, das nach 9 Tagen in Agone getötet wurde und im ganzen 8 mg Phosphor in 4 Dosen bekommen hatte, und bei dem nach der ersten Injektion eine Probelaparotomie gemacht worden war, zeigte von den vorhergehenden keine wesentlichen Abweichungen.

An den in den Kapillaren vermehrten Leukocyten fällt auf, daß viele zerfallene Kerne haben, andere zu Riesenzellen in den Kapillaren verschmolzen sind. Die Kerne der Leukocyten sind dicht. Auch in Leberzellen sind Leukocyten zahlreich und stets stark zerfallen, Klumpen von Protoplasma von der ungefähren Größe von Leukocyten sind ihre letzten Reste. Die Leberzellen haben immer vergrößerte und lichte Kerne ohne Chromatinnetz bis zur Auflösung des Chromatins in Häufchen und in zerstreut im Protoplasma liegenden Körnchen. Die Granula liegen in den dichteren Zellen gleichmäßig eng, Zwischenstufen von abnorm lockerer Lage führen über zu den vakuolisierten Zellen, deren Granula auf die Zwischenräume zwischen den Vakuolen beschränkt sind.

Das Bindegewebe ist zum Teil aufgelockert. Das Fett ist im Vergleich zum Probelaparotomie-Stück vermehrt, namentlich in den Leberzellen, die sämtlich Fett enthalten.

No. 79. Die am folgenden Tiere zu beschreibenden Veränderungen bilden eine Zwischenstufe zwischen den an unserer 1. Gruppe beobachteten, und denen einer 2. Gruppe. Das Tier erhielt 21 mg Phosphor in 7 Dosen. Am Anfang wurde eine Probelaporotomie gemacht, am 13. Tag wurde es getötet.

Hyperämie und Leukocytenvermehrung sind vorhanden. Die Leukocyten liegen in Reihen und Häufchen in den Kapillaren und bilden auch Riesenzellen, die sich mit den Kapillaren verzweigen können. Die Mehrzahl der im ganzen Lobulus gleichmäßig verteilten, vermehrten Leukocyten sind sämtlich am Kern und Zelleib vergrößert, doch ist ein Chromatinnetz vorhanden. Die Leukocyten in den Kapillaren unterscheiden sich auf diese Weise stark von den in den größeren Gefäßen liegenden unveränderten.

Die Hauptabweichung gegen die früheren Tiere findet sich an den Leberzellen. Laut Vergleich mit dem Probelaparotomieschnitt sind sie sämtlich stark vergrößert, doch ist das Protoplasma nicht vakuolisiert und aufgehellt, sondern dicht und frei von Vakuolen. Auch das Granulapräparat ergibt eine Zunahme der Granula, die dicht liegen. Es sind also mehr färbbare Elemente im Protoplasma aufgetreten. Die Kerne sind sämtlich rund, ebenfalls stark vergrößert und mit einem gut ausgebildeten, etwas lockerem Chromatinnetz versehen. Es finden sich viele Riesenkerne, d. h. mehrfach vergrößerte mit dichtem Chromatinnetz, zuweilen auch mehrere in einer Zelle. Selten sind geschrumpfte, zackige oder ganz in Körnchen zerfallene Kerne. Schließlich sind Kugeln vereinzelt in Leberzellen anzutreffen, die wohl stark veränderten roten oder weißen Blut-

körperchen entsprechen. Das Bindegewebe ist zellreicher als im Probeschnitt.

Das Fett ist im Vergleich zum Probeschnitt stark vermehrt, namentlich in zerstreut liegenden Zellen mit bis kerngroßen Tropfen.

II. Gruppe: chronische Intoxikation.

No. 80. Ein Tier erhielt 10 Dosen zu je 2 mg und ist nach 20 Tagen während einer in Äthernarkose vorgenommenen Probelaparotomie gestorben.

Die Leber ist hyperämisch; auch wo das Blut fehlt, sind die Kapillaren gleichmäßig in allen Zonen des Lobulus erweitert; die Leberzellen erscheinen dadurch etwas schmal. Die Leukocyten sind in den Kapillaren sehr stark vermehrt. Sie bilden häufig Reihen, selten Riesenzellen; einige haben zerfallene Kerne, während die meisten lichte vergrößerte Kerne besitzen. Auch die peripherischen und zentralen Gefäße enthalten vermehrte Leukocyten. Das Protoplasma der Leberzellen ist dicht, es kommen Stellen vor, wo feinste Vakuolisierung besteht. Die Kerne sind vergrößert, rund, licht, aber mit deutlichem Chromatinnetz versehen, sehr selten sind dichte, zackige Kerne.

Es finden sich sehr zahlreiche kuglige, als gelbe Fleckchen am frischen Objekt sichtbar gewesene Bezirke, der Durchmesser der größten ist fast ein Lobulusradius. Sie zeichnen sich alle durch Kernlosigkeit aus, die Leberstruktur ist in verschiedenem Grade verschwunden und zum Teil überhaupt nicht mehr zu erkennen, sodaß in dem Bezirk fädige Massen liegen. Diese Bezirke sind mehr oder weniger reichlich von Leukocyten durchsetzt bis zur völligen Ausfüllung der Kapillaren. Diese Stellen bevorzugen die Peripherie der Lobuli.

Das Fett ist in Sternzellen vermehrt, auch in sämtlichen Leberzellen findet sich Fett, jedoch in geringer Menge. In Ermangelung eines Probeschnittes muß die Vermehrung des Fettes in den Leberzellen als fraglich bezeichnet werden; desgleichen die des Bindegewebes; es ist sehr zellreich und locker.

No. 81. Das Tier ist am 20. Tage gestorben, nachdem es in 7 Dosen 14 mg Phosphor bekommen hatte und am 15. Tage eine Probelaparotomie gemacht war. Die Kapillaren klaffen, und wo der Inhalt sich gehalten hat, sind sie stark gefüllt, die Leukocyten sind vermehrt und vergrößert, namentlich ihre lichten Kerne. Die Leberzellkerne sind vergrößert, rund, etwas hell, doch mit wohl ausgebildetem Chromatinnetz versehen. Sehr häufig sind zwei eng benachbarte, zum Teil sich deckende Kerne vorhanden. An den Leberzellen macht sich eine Vergrößerung, die der der Kerne entsprechen würde, nicht bemerkbar, doch sind sie dicht und die Granula liegen sehr eng. Leukocyten und Leberzellen unterscheiden sich deutlich dadurch, daß die Granula in jenen feiner und schwächer gefärbt sind und lockerer liegen.

Das Bindegewebe ist leicht vermehrt, namentlich seine Fasern.

Das Fett ist in den Sternzellen im ganzen Lobulus vermehrt. In den Leberzellen nur vereinzelte wenige Tropfen.

In den letzten fünf Tagen des Lebens sind, wie der Vergleich lehrt, die Leberzellen aus einem etwas lockeren, zum Teil vakuolisierten Zustand in den dichteren übergegangen. Die Zahl der Leukocyten hat sich in dieser Zeit vermehrt und ihre Vergrößerung ist seitdem erst aufgetreten. Das Bindegewebe ist damals sehr locker gewesen und ärmer an Fasern.

No. 82. Ein Tier ist nach 20 Tagen getötet und hat in dieser Zeit 20 mg Phosphor in 10 Dosen bekommen.

Die Kapillaren klaffen stark, rote Blutkörperchen sind nicht mehr vorhanden, dagegen sind die überall gleichmäßig vermehrten Leukocyten in den Kapillaren zurückgeblieben, die vergrößert und zum Teil zu Riesenzellen verschmolzen sind. In den Leberzellen nur Leukocyten mit in Chromatinkörnchen zerfallenen Kernen.

Die Leberzellen sind vergrößert, ihr Protoplasma hat eine mittlere Dichte. Einige kleine Gruppen von Leberzellen sind vakuolisiert. Die Granula sind dicht und lassen einen peripherischen Teil der Zelle frei. Zwischen den vergrößerten Zellen sind wenige mit dicht gelagerten Granula eingelagert, die dadurch fast homogen sind. In den vergrößerten Leberzellen sind die Kerne vermehrt, die meisten haben zwei, wenige bis sechs Kerne. Die Kerne haben ein deutliches Chromatinnetz, nur wenige sind lichter. Die Form ist rund, ein geringer Teil ist zackig, einige wenige sind eingeschnürt. Vereinzelt kommen Riesenkerne und Mitosen in allen Stadien vor.

Das Bindegewebe ist stark und gleichmäßig aufgelockert, an Zellen und Fasern vermehrt und mit Lymphocyten durchsetzt. Auch das intralobuläre Bindegewebe in der Nähe der peripherischen Gefäße hat verdickte Fasern, Desgleichen sind in der Wand der Centralvene die Fasern vermehrt und verdickt. Die Sternzellen springen stärker in das Lumen der Kapillaren vor als sonst normal.

In allen Zellen granulagroße Fetttropfen, etwa 6—8 in der Schnittebene einer Zelle; auch die Sternzellen enthalten Fett.

No. 83. Bei einem Tiere, das 20 mg Phosphor erhielt, am 15. Tage laparotomiert und nach 30 Tagen getötet wurde, ist eine sehr starke, jedoch im Präparat fleckig erhaltene Hyperämie vorhanden, während sonst die Kapillaren leer weit klaffen. Die Leukocyten sind leicht vermehrt, teilweise vergrößert, vereinzelte mit Chromatinkörnchen statt Kernen. Zu den Leberzellen stehen die Kerne im richtigen Verhältnis, sie sind stark vergrößert, rund und enthalten die ihrer Größe entsprechende Menge von Chromatin; viele Zellen sind zweikernig; sehr zahlreiche Mitosen. Das Protoplasma im nach van Gieson gefärbten Formolpräparat sieht licht aus bei ungleichmäßiger Verteilung der Körnchen an dem Kern und der Peripherie. Im Granulapräparat sind die zahlreichen Granula gleichmäßig verteilt. Vakuolen fehlen. Die Zellgrenzen sind auffallend deutlich.

Das Bindegewebe ist faserreich und im Vergleich mit dem nach 15 Tagen gewonnenen Präparat nicht vermehrt.

Leber- und Sternzellen enthalten sehr wenig Fett.

Nach 15 Tagen war die Zahl der Leukocyten größer, viele nicht vergrößert und die Kerne vieler zerfallen. Die Leberzellen und ihre Kerne sind kleiner als nach 30 Tagen, nur vereinzelte Zellen sind so groß wie nach 30 Tagen. Eine Mitose läßt sich finden. In Bezug auf Fett keine Abweichung.

No. 84. Bei einem Tiere, das nach 32 Tagen starb und nur 14 mg Phosphor in 7 Dosen bekommen hatte, ist das Leberbindegewebe deutlich vermehrt und enthält große runde Kerne. Die Kapillaren sind sehr weit, die Leberzellbalken schmal, die Kerne sind unverändert. In den Zellen finden sich öfter Vakuolen.

Es kommen zahlreiche rundliche Bezirke vor, die den gelben, in der makroskopischen Beschreibung erwähnten Stellen entsprechen. Sie haben einen Durchmesser von 1/2 Lobulus-Radius und liegen vorwiegend in der mittleren und peripherischen Zone. Die Kapillaren sind zum Teil ausgefüllt mit zerfallenen Leukocyten. Die Leberzellen sind kernlos oder enthalten Kernschatten. Teilweise ist die Leberzellstruktur erhalten, zum anderen Teil finden sich nur fädige Massen. Wo diese Stellen ans Bindegewebe angrenzen, sind in ihnen besonders zahlreiche Leukocyten vorhanden, die zum Teil ebenfalls zerfallen sind.

Wenig Fett in Leberzellen in feinen Tröpfchen. In den beschriebenen rundlichen Bezirken kein Fett, am Rande ist es nicht vermehrt. Viel Pigment in Leberzellen.

No. 85. Bei einem nach 34 Tagen gestorbenen Tiere, das 20 mg in 10 Dosen bekommen hatte und dem am 15. Tage ein Stückchen Leber durch Probelaparatomie entnommen war, sind die Leberzellen mit ihren Kernen vergrößert. Das Protoplasma ist dabei dicht und die Kerne haben ein Chromatinnetz. Auch Riesenkerne, viele Doppelkerne und Riesenkerne mit Einschnürung sind verhanden. Diese Vergrößerung der Zellen und Kerne ist in der Umgebung der peripherischen Gefäße stärker als im Centrum. Laut Vergleich mit Probeschnitt hat das Bindegewebe in den letzten 19 Tagen zugenommen.

Es finden sich einige wenige kernlose Stellen mit Kapillarausfüllung durch Leukocyten, die genau mit denen bei dem vorigen Tiere näher beschriebenen übereinstimmen.

Das Fett ist nicht vermehrt, es finden sich in den Leberzellen nur sehr wenig feine Tropfen.

No. 86. Ein Tier wurde am 36. Tage tot aufgefunden, nachdem es 36 mg Phosphor in 18 Dosen bekommen hatte und nachdem zwei Probelaparotomien am 1. und 14. Tage gemacht waren.

Nach 14 Tagen haben die Leberzellen an Größe stark zugenommen, wobei Kern und Protoplasma in richtigem Verhältnis stehen; schätzungsweise verhält sich die Zellgröße nach 14 Tagen zur normalen wie 8 : 5. Leukocytenvermehrung und Vermehrung des Bindegewebes ist nach 14 Tagen nicht festzustellen.

Nach 36 Tagen ist das peripherische Bindegewebe stark vermehrt an Fasern und Zellen. Die stark ausgedehnten Kapillaren sind gefüllt und enthalten stark vermehrte Leukocyten bis zu völliger Ausfüllung mit solchen, auch in den sehr erweiterten Pfortaderästchen sind die Leukocyten vermehrt. Die Leberzellbalken zwischen den erweiterten Kapillaren sind stark verschmälert, dagegen sind die Kerne groß, oval und hell, bis zu Riesenkernen. Die bei Tier 84 näher beschriebenen Bezirke ohne Kernfärbung, mit durch Leukocyten ausgefüllten Kapillaren, finden sich hier gleichfalls sehr zahlreich.

Das Fett ist in den Sternzellen vielleicht etwas vermehrt, in den Leberzellen nicht.

No. 87. Ein nach 40 Tagen getötetes Tier, das 40 mgr in 20 Dosen bekommen hat, zeigt allgemein sehr stark erweiterte gefüllte Kapillaren, in denen die Leukocyten, zuweilen in Häufchen, vermehrt und zum Teil vergrößert sind. Die Leberzellbalken sind dicht und schmal, auch die Granula liegen sehr dicht, es besteht ein Mißverhältnis zu den stark vergrößerten Kernen, die öfter infolge der Zellverschmälerung oval statt rund sind. Die Vergrößerung geht bis zu Riesenkernen. Das Chromatinnetz ist immer deutlich, selten sind stark aufgehellte Kerne, häufig sind große Kerne mit Einschnürung. Das Bindegewebe ist an den peripherischen Gefäßen und den centralen vermehrt, an jenen bedeutend mehr; häufig ist dort das Bindegewebe mit dem benachbarten peripherischer Gefäße verschmolzen. Die Vermehrung betrifft die spindeligen Zellen, die Fasern, denen die Zellen anliegen, und die Lymphocyten.

Das Fett ist nicht vermehrt, wahrscheinlich verringert, da es fast nur in einigen Sternzellen vorhanden ist, in einer geringeren Zahl als durchschnittlich in einer Kaninchenleber.

No. 88. Ein Tier wurde nach 49 Tagen getötet, nachdem es in 16 Dosen 32 mgr Phosphor erhalten hatte. Hyperämie ist nicht sehr deutlich, die Kapillaren sind von mittlerer Weite, die Leukocyten sind nicht vermehrt. Die Leberzellen sind sämtlich vergrößert, ihr Protoplasma ist fein granuliert und dicht. Die Kerne sind gleichfalls vergrößert, sie haben ein Chromatinnetz und einen Randkontur, es finden sich öfters mehrere — bis 6 — in einer Zelle. In den Leberzellen kommen viel Mitosen vor, eine auch in einer Sternzelle; diese sind vergrößert und springen weit vor. Das peripherische Bindegewebe ist locker mit Lymphocyten durchsetzt und anscheinend zum Teil leicht vermehrt.

Fett findet sich in geringer Menge und kleinen Tropfen in den Leberzellen der peripherischen Hälfte des Lobulus.

No. 89. (Vgl. Taf. V Fig. 6). Bei einem Tiere, das nach 51 Tagen und 48 mgr P. in 24 Dosen starb und am 20. Tage einer Probelaparotomie unterworfen worden war. ist am 20. Tage das Bindegewebe hyperplastisch und zum Teil sind die peripherischen Bindegewebszüge miteinander verschmolzen. Es finden sich eine Anzahl Doppelreihen von Epithelzellen im Bindegewebe, die mit den kleinsten Gallengängen Ähn-

lichkeit haben. Die Leberzellen und ihre Kerne sind in richtigem Verhältnis zu einander vergrößert. Das Protoplasma der Zellen ist dicht, Vakuolen fehlen. Die Kerne sind rund, sehr viel Riesenkerne sind vorhanden, viele Zellen enthalten 3—4 Kerne. Die Sternzellen springen stark in die weiten Kapillaren vor.

Einen Monat später (am 51. Tage) ist das Bindegewebe stärker vermehrt, nnd auch die Doppelreihen von Epithelzellen in ihm. Die Kapillaren sind central stark erweitert, die Leberzellbalken sind dort verschmälert, das Protoplasma hat die normale Dichte, die Kerne sind kleiner als im Probeschnitt, namentlich am Bindegewebe finden sich Kerne mit Zerfall des Chromatins in stäbchen- und kugelförmige Körnchen.

Die bei Tier 84 näher beschriebenen Bezirke ohne Kernfärbung sind zahlreich vorhanden und stimmen ganz mit den dort beschriebenen überein. Das Fett ist nicht vermehrt.

No. 90. Bei einem Tier, das 58 mgr in 29 Dosen erhielt, nach 94 Tagen starb und bei dem am 8. Tag eine Probelaparatomie gemacht worden war, ist das peripherische Bindegewebe überall an Fasern und Zellen reichlich vermehrt und mit Lymphocyten durchsetzt, seine Grenze gegen den Lobulus ist scharf. Die Leberzellen, besonders in der Peripherie des Lobulus, sind vergrößert. Leberzellen und Kerne stehen im richtigen Verhältnis. Das Chromatinnetz ist sehr stark; in der Peripherie hier und dort Riesenkerne.

Sehr wenig Fett in einigen Zellen am Bindegewebe.

No. 91. Ein Tier erhielt 40 mgr P. in 20 Dosen; da es kränkelte, wurde zweimal längere Zeit mit den Injektionen ausgesetzt, einmal 9, das anderemal 2 Wochen. Es starb nach 140 Tagen; in den letzten 4 Wochen hatte es wieder Injektionen erhalten. Das Bindegewebe ist schwach vermehrt. Die Leberzellkerne sind vermehrt, auch liegen am Bindegewebe öfter Riesenkerne, im übrigen sind die Kerne von normaler Größe und Dichtigkeit, desgleichen der Zellleib. Es findet sich nahe der Serosa an der Peripherie eines Läppchens ein Bezirk von ½ Lobulusradiusgröße von kugeliger Form und lichter Beschaffenheit: die Kapillaren nebst Kernen sind erhalten, die Leberzellen nicht. Die Leukocyten in den Kapillaren sind nicht merklich vermehrt.

Fett nur in geringem Grade in feinsten Tröpfchen in den Leberzellen.

Die Untersuchung von Niere und Herz ergab als einzige Veränderung Vermehrung des Fettgehalts.

In der Niere finden wir bei der ersten Gruppe, in der von den darauf untersuchten Tieren zwei gestorben, die übrigen getötet sind, bei der Mehrzahl der Tiere eine zum Teil geringe, zum Teil starke Vermehrung des Fettgehalts und zwar in dem Grenzgebiet des Markes gegen die Rinde. Nur zweimal findet sich ein Fettgehalt der Rinde in Fleckenform. Am stärksten ist die Fettvermehrung bei einem Tiere, bei dem sich in der Leber unverhältnismäßig wenig Veränderungen gefunden haben. (No. 67),

In der II. Gruppe ist die Niere ganz fettfrei.

Derselbe Gegensatz der Gruppen besteht bei dem Herzen. In der ersten Gruppe findet sich ein Gegensatz zwischen den getöteten mit den zwei gestorbenen, indem die erstgenannten weniger Fett haben. Bei den zwei gestorbenen Tieren hat die Mehrzahl der Fasern Fett in dicken Tropfen, während sonst das Fett auf Gruppen von Fasern in feinen und feinsten Tropfen verteilt war. In bezug auf die Lokalisation in den Fasern war mehrmals die Umgebung des Kernes bevorzugt, in Bezug auf die Faserbündel die Nähe des Bindegewebes. Bei der zweiten Gruppe, wo sämtliche Tiere mit einer Ausnahme getötet sind, fehlt das Fett vollständig.

Die Untersuchung von Magen, Duodenum, Dünn- und Dickdarm, die in einer Reihe von Fällen vorgenommen wurde, ergab keine Veränderungen, insbesondere auch keine Fettvermehrung.

Auf den Fettgehalt von Darm, Niere und Herz kommen wir nicht wieder zurück, weil uns zur Erklärung des Fettgehalts dieser Organe, die nicht im Vordergrunde unserer Untersuchungen gestanden haben, die Unterlagen fehlen.

Zusammenfassung.

Die Befunde an der Leber nach Phosphorvergiftung lassen sich dahin zusammenfassen, daß man in den ersten 10 Tagen, bei den Tieren unserer ersten Gruppe, Hyperämie mit Leukocytenvermehrung, Transsudation und Extravasation von Leukocyten in die Leberzellen, allgemeine Aufhellung der Leberzellen, Colliquation und Fettvermehrung antrifft.

Als Folge vieler kleiner Dosen Dosen bei den Tieren der zweiten Gruppe in längerer Zeit finden wir Hyperämie geringeren Grades, Hyperplasie der Leberzellen und des Bindegewebes. Ferner eine besondere Form der Zellcoagulation, der keine Colliquation folgt. Das Fett ist in der Leber dieser Tiere vermindert.

Theoretischer Teil.

Als ersten und regelmäßigen Befund erwähnen wir die allgemeine Hyperämie der Leber. Die Hyperämie ist, wie die Untersuchung der anderen Organe zeigt, auf die Leber beschränkt, sie ist gleichmäßig, bevorzugt nicht die centralen Teile, und kann aus diesen Gründen nicht durch Sinken der Herzkraft veranlaßt sein.

Auf Grund der anatomischen Verhältnisse hängt die Blutmenge in der Leber von der Blutmenge des Pfortaderwurzelgebietes ab; zu diesem rechnen wir auch die Arteria hepatica,

deren kleine Venen wir als „innere Pfortaderwurzeln“ auffassen. Vermehrung des Blutes in der Leber wird also durch eine in unserem Falle jedenfalls nur leichte Erweiterung der Arterien des Pfortaderwurzelgebietes bewirkt. Sie gehören sämtlich zum Gebiet der Nn. splanchnici; der in die Circulation aufgenommene und hier irgendwie veränderte Phosphor ist also ein chemischer Reiz auf das genannte Nervencentralorgan, das vermittelst Nerven- und Muskelfasern die Erweiterung der Gefäße bewirkt.

Aus allgemein physiologischen Regeln folgt, daß im allgemeinen mit einer Erweiterung der Gefäße eine Beschleunigung des Blutstroms verbunden ist auf Grund der Abnahme der Widerstände. Für die Leber kommen die besonderen Verhältnisse des Organs in Betracht, durch die sich die Lebercirculation von der aller anderen Organe unterscheidet, ihr kapillärer Blutstrom wird vor allem auch durch die ebenfalls unter dem Einfluß des Splanchnicus stehende Muskulatur der Pfortader und ihrer intrahepatischen Ästchen unterhalten.

Der Versuch lehrt, daß durch Splanchnicusdurchschneidung beim Kaninchen eine maximale Ausdehnung der Venen im Abdomen, auch der Pfortader erfolgt, mit so starkem Sinken des Blutdrucks, daß man von „Verblutung in die Abdominalgefäße“ gesprochen hat. Ehe dieser Tod eintritt, passiert das Blut vermehrt und verlangsamt die Leber. Diesen Zustand der Circulation in in wenigen Tagen sich vollziehender Entwicklung sehen wir als charakteristisch für die akute Form der Phosphorvergiftung, als Folge chemischer Reizung des Splanchnicus, insbesondere seiner Pfortaderäste, durch Phosphorverbindungen an. Danach fließt also das Blut vermehrt und verlangsamt durch die Leber.

Als unmittelbare Folge dieser Stromverlangsamung beobachtet man schon nach $\frac{1}{2}$ Stunde und dann konstant und zunehmend eine Vermehrung der Leukocyten in den Kapillaren. so wie dies regelmäßig eine Folge der Stromverlangsamung in jedem Organ ist. In der Leber mit ihrem zweiten Kapillarnetz tritt dies besonders leicht ein. Es handelt sich um einkernige und vorwiegend mehrkernige Leukocyten; zuerst zerstreut finden sie sich von der vierten Stunde ab in Gruppen, später bald gehäuft, bald zerstreut; die Peripherie des Lobulus

ist mehrfach bevorzugt und eine geringe Beteiligung der Centralvene ist fast durchweg vorhanden.

An ihnen beobachtet man nach frühestens zwei Stunden und später fast regelmäßig eine Vergrößerung der Kerne und auch des Protoplasmas.

In Übereinstimmung mit älteren Untersuchungen hat neuerdings Hamburger[1]) ausführlich nachgewiesen, daß der Durchmesser der Leukocyten unter Einfluß von CO_2 auf Grund einer Wasserbewegung durch Änderung des osmotischen Druckes bedeutend zunimmt. Auf eine solche Quellung führen wir auch in unserem Falle die Vergrößerung zurück. In gleichem Sinne ist wohl auch die schon nach zwei Stunden vorhandene und dann konstante Aufhellung und Vergrößerung der Leberzellen aufzufassen. (Vgl. Taf. V Fig. 4).

Außer dieser allgemeinen Quellung kommt es von der 4. Stunde ab zu einer leichten Vakuolisierung des Protoplasmas der Leberzellen, die mit der Zeit zunimmt; in ihrer zunächst geringen Stärke ist sie wohl als eine Steigerung der Quellung aufzufassen, in den späteren Stadien aber auf Transsudation aus den überfüllten Kapillaren zurückzuführen.

Daß überhaupt Blutbestandteile aus den Kapillaren austreten, lehren mit Sicherheit die zuerst nach 2 Tagen in den Leberzellen beobachteten Leukocyten und roten Blutkörperchen, die Leukocyten finden sich dann bei den meisten Tieren. Da die Quellung nicht gleichmäßig an allen Zellen erfolgt, finden sich zwischen den besonders stark vergrößerten Zellen verdichtete, deformierte Zellen, deren Gestalt wir als durch Druck der Nachbarzellen entstanden ansehen.

Der anfänglichen Quellung von Kern und Protoplasma folgt von 36 Stunden ab an einigen Kernen Einschnürung und später, nach $2\frac{1}{2}$ Tagen, eine Vermehrung der Kerne in vielen Leberzellen, während an dem Protoplasma keine weiteren als die bereits genannten Veränderungen, insbesondere keine Teilung auftritt. Es kommt auf diese Weise zur Bildung von 4—5 und mehr kleineren Kernen, die aber sonst wie normale Leberzellkerne aussehen; ihre Gesamtsumme übertrifft einen gewöhnlichen einzelnen Kern an Masse. Wenn also ohne Zweifel

[1]) Hamburger, Osmotischer Druck und Ionenlehre, I, pag. 404.

die Kernsubstanz zugenommen hat, so können die vermehrt angelagerten Stoffe nur aus dem vermehrten Blut und der die Leberzellen durchtränkenden Blutflüssigkeit stammen; zu Anfang, wo die Kreislaufstörung noch gering ist, sind also darin die ersten Anfänge einer echten Hyperplasie nicht zu verkennen, die, wie unter vielen anderen normalen und abnormen Verhältnissen, als direkte Kernteilung erfolgt.

An diese direkte Kernteilung schließt sich aber keine Zellteilung an, vielmehr sieht man mit dem Fortschritt der Verlangsamung des vermehrten Blutstroms an diesen neugebildeten und den alten Kernen Zerfallsveränderungen, die schon sehr früh beginnen. Schon nach 4½ Stunden sieht man zackige Kerne, nach 24 Stunden treten geschrumpfte Kerne auf, und nach 2½ Tagen und später finden sich in einer Anzahl Zellen Chromatinkörnchen, grobe, zerstreut liegende oder feine, die in ihrer Anordnung ungefähr die Form und Größe des Kernes bewahren. Ähnliche Veränderungen finden sich an Leukocyten in den Kapillaren und den in Leberzellen eingeschlossenen. Die Protoplasmaquellung und Vakuolisierung betrifft anfangs nur die Peripherie und später den ganzen Lobulus.

Von 2½ Tagen an finden sich Stellen, wo die Leberzellen durch Vakuolen auf das Mehrfache vergrößert und miteinander verschmolzen sind, wobei die Kerne gleichfalls sehr licht und teilweise nicht mehr sichtbar sind; die Kapillaren sind nicht mehr als solche nachzuweisen, rote Blutkörperchen liegen frei in solchen Bezirken. Derartige Stellen sind teils wenig scharf begrenzt und zeigen dadurch besonders deutlich ihre Beziehung zu der Vakuolisierung auch des übrigen Lebergewebes. Wo die Veränderungen besonders stark sind, kommt mehr ein circumscripter Charakter zum Vorschein. Es handelt sich also um eine Form der Verflüssigungsnekrose. (Vgl. Taf. V Fig. 5).

Diese anatomischen Veränderungen an Zellen und Kernen bringen wir in Abhängigkeit von den vorher besprochenen Kreislaufsverhältnissen und ihrer Steigerung bis zu lokalem Stillstand. Wir haben die Circulation in der Leber als erhöht und verlangsamt nachgewiesen; die Beobachtung an zu verschiedener Zeit gewonnenen Probeschnitten und der Vergleich

der zu verschiedenen Terminen getöteten Tiere lehrt ihre Steigerung. Ganze Kapillaren sind mit Leukocyten angefüllt, solche sind zu Riesenzellen verschmolzen, d. h. es sind ausgedehnte Bezirke der Kapillarbahn allmählich von der Circulation abgeschlossen. Wie die Existenz normalen Protoplasmas an eine regelrechte Circulation gebunden ist, so genügen unseres Erachtens ihre schweren Störungen, die der starken Vakuolisierung folgende Auflösung von Zellen herbeizuführen.

Zur Beurteilung des Fettes ist wieder vor allem der Vergleich des Probelaparotomieschnittes mit dem des toten Tieres von Wichtigkeit. Auf diese Weise kann schon nach 4½ Stunden eine beträchtliche Fettvermehrung nachgewiesen werden. Sie ist in den folgenden Zeiten konstant und steigt unter geringen Schwankungen mit der Länge der Zeit an. Die Fettvermehrung betrifft gleichmäßig die ganze Leber ohne Bevorzugung der nekrotischen Partien. Die Verteilung im Lobulus ist so, daß im allgemeinen die Peripherie bevorzugt ist, bei zwei gestorbenen Tieren findet sich eine verstärkte Anhäufung des Fettes um die Centralvenen. Absolut betrachtet ist die Fettvermehrung in unseren Versuchen gering, sodaß makroskopisch die Farbe des Fettes nicht zu erkennen war.

Da die Circulation vermehrt und verlangsamt ist, da nachgewiesenermaßen Blutflüssigkeit in Leberzellen eintritt und ohne Zweifel sich fließend in ihnen bewegt, so dürfen wir das Fett auf den Gehalt der Blutflüssigkeit an Fettkomponenten zurückführen, die in dem Protoplasma zu Fett zusammentreten.

In der zweiten Gruppe, die Tiere umfaßt, die um 20, 30, 50, 100 und 140 Tagen getötet oder gestorben sind, ist der gemeinsame Befund der einer Hyperplasie der Leber.

Das Bindegewebe ist in wechselndem Grade hyperplastisch, in den leichten ist neben einer starken Auflockerung eine Vermehrung der Lymphocyten und eine geringe Zunahme an Fasern zu bemerken, in den stärkeren ist das Bindegewebe dichter, Zellen und Fasern sind vermehrt, auch die intralobulären Bindegewebsfasern sind mehrfach leicht verdickt. Am stärksten ist die Vermehrung am 51. Tage, wo die peripherischen Streifen viel-

fach zusammenhängen, sehr breit sind und vermehrte Epithelzelldoppelreihen enthalten, die sich von den kleinsten Gallengängen nicht wesentlich unterscheiden. Eine Vermehrung der Elastinfasern hat sich in keinem Falle gefunden.

Die Hyperplasie der Leberzellen ist nachzuweisen durch den Vergleich mit Probelaparotomiestückchen aus früheren Stadien, ferner durch den Nachweis von zahlreichen Mitosen in vier Fällen, während in allen Fällen die Kerne Einschnürungen und Vermehrung auf 5—6 zeigen. Die Vergrößerung der Leberzellen ist meist auch ohne Vergleichsobjekt ohne weiteres wahrnehmbar; die Kerne stehen in richtiger Proportion zum Zellleib, das Protoplasma ist sehr dicht, in den Granulapräparaten stehen die sehr zahlreichen Granula sehr eng beieinander. Die Kupfferschen Sternzellen sind vergrößert und springen stark in die weiten Kapillaren vor. Am Bindegewebe ist die Vergrößerung der Leberzellen und Kerne am bedeutendsten, Riesenkerne kommen namentlich hier vor. Die Leukocyten sind bei den getöteten Tieren nicht oder in ganz geringem Grade vermehrt.

Das Fett der Leber ist bei allen Tieren der zweiten Gruppe nicht vermehrt, öfter ist weit weniger vorhanden, als in einer normalen Kaninchenleber.

Die gestorbenen Tiere weichen in folgenden Punkten von den vorigen ab. Es ist regelmäßig Leukocytose vorhanden, oft starken und stärksten Grades, die bei mehreren Tieren mit Aufhellung und Vergrößerung der Leberzellen verbunden ist.

Mit Ausnahme von zwei Tieren, von denen eins am 20., das andere am 94. Tage gestorben ist, zeigen alle gestorbenen Tiere eine gemeinsame, in der ersten Gruppe nicht beobachtete Form der Nekrose (vgl. Taf. V Fig. 6). Die Bezirke sind kuglig, $\frac{1}{3}$—$\frac{1}{2}$ Lobulusradius im Durchmesser groß. Die Leukocyten sind in ihrem Bereich stärker als in der übrigen Leber vermehrt, bis zur völligen Ausfüllung der Kapillaren. Die Leberzellen und Leukocyten sind verkleinert und verdichtet, die Kerne der Leberzellen verschwunden, die der Leukocyten meist vorhanden oder in Chromatinkörnchen zerfallen. Die Bezirke liegen in der peripherischen oder mittleren Zone des Lobulus. Auch in diesen Nekrosebezirken ist kein Fett vorhanden, desgleichen nicht in der Umgebung.

Bei der Besprechung der ersten Gruppe haben wir die Wirkung des Phosphors auf das Gefäßnervensystem zugrunde gelegt. In der zweiten Gruppe, wo die Dosen kleiner waren und ein längeres Leben zuließen, haben wir eine schwächere Wirkung in demselben Sinne am gleichen Orte anzunehmen. Sie führt zu einer vergleichsweise geringeren Erweiterung der Arterien und der Pfortader unter Erhaltung des muskulären Tonus, so daß nicht Verlangsamung, sondern Beschleunigung des vermehrten Kapillarstromes der Leber die Folge ist. Das dadurch hervorgerufene Wachstum der Leber ist demgemäß ein typisches in Bezug auf Bindegewebe und Leberzellen und zu vergleichen etwa mit dem Wachstum der Skeletmuskeln durch die die erhöhte Tätigkeit begleitende verstärkte Durchströmung mit Blut, oder mit der typischen Hyperplasie einer Niere nach Verlust der anderen, wo es sich, wie bei der Phosphorvergiftung, ebenfalls um chemische Reize auf die Gefäßnerven des Organs handelt.

Bei den gestorbenen Tieren ist der Tod auf die Phosphorwirkung zurückzuführen, die unter anderem auch am Nervensystem des Herzens angreift; auf eine vom Herzen her bedingte Erhöhung des Druckes des Venenblutes weisen in einigen Fällen die erweiterten Centralvenen und anstoßenden Kapillaren hin, zwischen denen die Leberzellen verschmälert sind. Da unserer Auffassung nach der Phosphor am Gefäßnervensystem angreift, und die angewandten zahlreichen Dosen zu dem tötlichen Ausgang geführt haben, so betrachten wir als Ursache des Todes und der Veränderungen, insbesondere der Nekrose in der Leber eine auf Grund der Summation der chemischen Reize erfolgte plötzliche Zunahme der Gefäßerweiterung des Splanchnicusgebiets, deren Wirkung an Stärke der oben besprochenen Circulationsstörung der ersten Gruppe zu vergleichen ist, die aber durch den Tod abgekürzt wird. So kommt es auch im Gebiet von kleinsten Pfortaderästchen, deren Tonus ganz verschwindet, durch die eingetretene Stromverlangsamung zur Leukocytenvermehrung und -thrombose. Wird daraus die Nekrose verständlich, so verhindert die Kürze der Zeit die Quellung und Verflüssigung, die wir in der ersten Gruppe beobachtet haben.

Das Ausbleiben einer Fettvermehrung und die Vermin-

derung des Fettes in der ganzen Leber steht mit der Auffassung der Strombeschleunigung in Einklang, die kurze Dauer des Bestandes der Stromverlangsamung und der Nekrose erklärt, daß mit der Quellung auch die Fettvermehrung ausbleibt, insbesondere im nekrotischen Gebiete.

Auf Grund eines Vergleiches der beiden Gruppen dürfen wir den Befund des in der Mitte zwischen den beiden Gruppen stehenden Tieres von 13 Tagen so auffassen, daß hier Befunde progressiver und regressiver Natur gleichzeitig vorhanden sind: die regressiven Veränderungen sind erst in der letzten Zeit des Lebens entstanden.

Der Autor, der sich als erster ausführlich mit den Veränderungen in der Leber nach zahlreichen kleinen Dosen von Phosphor beschäftigt hat, ist Wegner. Er beobachtete regelmäßig eine Bindegewebsvermehrung in der Leber nach Schwund von Leberzellen mit Verkleinerung des Organs bei glatter, höckriger oder lappiger Oberfläche. Soweit ein Vergleich bei den ungenauen Angaben Wegners möglich ist, haben wir trotz ebenfalls monatelanger Anwendung des Phosphors nur geringfügige Bindegewebshyperplasie und ohne primären Schwund Hyperplasie der Leberzellen beobachtet. Wegner führt die Phosphorwirkung auf eine „Irritation" des Leberbindegewebes zurück, während wir die Einwirkung auf das Gefäßnervensystem annehmen, das vermittelst Circulationsstörung die anatomischen Veränderungen hervorruft.

Mit Aufrecht, dessen Versuchsanordnung von der unserigen abweicht, stimmen wir dahin überein, daß er bei den Tieren, die früh gestorben sind, Fett beobachtet, bei Tieren, die in längerer Zeit mehr Dosen bekommen haben, kein Fett. Da er bei seinen nach kleinen Dosen früh gestorbenen Tieren keine Nekrose beobachtet hat, so schließt er mit Recht daraus, daß auch bei nach denselben, doch zahlreichen Dosen später gestorbenen, bei denen das Bindegewebe zellig-hyperplastisch ist, keine Nekrose vorausgegangen ist. Auch bei unserer zweiten Gruppe ist eine Bindegewebshyperplasie ohne vorhergegangene Nekrose aufgetreten.

Da Aufrecht annimmt, daß der Phosphor auf die Zellen

der Leber und das Bindegewebe gleichmäßig stark, — wenn auch auf das Bindegewebe später — wirkt, so erklärt er sich gegen die Ansicht von Wegner, daß große und kleine Dosen einen wichtigen und principiellen Unterschied machen. Nach unserer Auffassung besteht ein quantitativer, allerdings beträchtlicher Unterschied, der uns zur Aufstellung von zwei Gruppen veranlaßt hat.

Aufrecht führt die anatomischen Veränderungen in der Leber auf eine Einwirkung des Phosphors auf eine Reihe chemischer Vorgänge in den Leberzellen zurück, die innerhalb des Protoplasmas der Leberzellen zur Bildung von albuminoiden Körnchen und Fettröpfchen führen. Wir sehen die Ursache der anatomischen Veränderungen in einer durch die Einwirkung auf das Gefäßnervensystem veränderten Beziehung des Blutes zu dem Lebergewebe, und vermögen nur auf diesem Boden alle Befunde zu erklären.

Krönig, der an Hunden experimentierte, beobachtete eine hyaline Degeneration der Gefäße und der roten Blutkörperchen, während ein anderer Teil der roten Blutkörperchen aufgelöst wird. Hyaline Degeneration der roten Blutkörperchen ist wohl mit unsern vergrößerten roten Blutkörperchen identisch, während wir hyaline Degeneration der Gefäße bei unsern Kaninchen nicht beobachtet haben. Die übrigen Veränderungen sind Degeneration und Nekrose des Parenchyms und Hyperplasie des Bindegewebes. Er nimmt an, daß das Primäre die Zellnekrose ist, und daß diese einen Reiz auf das peripherische Bindegewebe ausübe. Nach unserer oben dargelegten Auffassung gehen beide Veränderungen auf die gleiche Ursache in verschiedenem Grade in der Wirkung zurück. Krönig schreibt dieser Bindegewebsvermehrung den „Zweck einer Ausfüllung verloren gegangenen Leberparenchyms“ zu und bezeichnet sie „als einen Vorgang, welcher, durch den Nekrotisierungsprozeß einmal ins Leben gerufen, über das notwendige Ziel der Raumausfüllung hinausschießt“. In unserer zweiten Gruppe wird das Bindegewebe hyperplastisch, ohne daß vorher durch Untergang von Leberzellen eine Lücke bestanden hätte.

Ziegler und Obolonsky haben sich ebenfalls an Kaninchen experimentell mit der Phosphorvergiftung beschäftigt.

Die Dauer der Versuche, mit Ausnahme der 4 ersten Tiere, war so lang, daß sie nur mit unserer zweiten Gruppe verglichen werden können; bei den wenigen innerhalb der ersten 9 Tage gestorbenen Tieren sind die erzielten Veränderungen bei weitem geringer gewesen, insbesondere die Quellung und Nekrose. Die Befunde der beiden Autoren sind hydropische, vakuoläre und fettige Degeneration und Untergang vereinzelter Kerne gewesen; offenbar sehen sie in diesen Befunden direkte Phosphorwirkungen auf die Zellen, ohne ausdrückliche Angaben zu machen.

In bezug auf die Tiere mit längerer Vergiftungsdauer, die unserer zweiten Gruppe entsprechen, scheinen sie mehr Fett beobachtet zu haben, als wir, und seltener eine noch dazu geringere Bindegewebsvermehrung. Die Hyperplasie des Bindegewebes und der Leberzellen führen Ziegler und Obolonsky auf direkte Reizung der Zellen zur Proliferation zurück. Wir verweisen auch hier auf unsere Theorie der Phosphorvergiftung, mit der wir versucht haben, die bei Ziegler und Obolonsky unvermittelt gelassenen Befunde der Degeneration, Nekrose und Hyperplasie unter einem einheitlichen Gesichtspunkt zu betrachten.

Eppinger spricht bei der Phosphorvergiftung mit Ikterus beim Menschen davon, daß winzige Nekrosebezirke auftreten, die er auf das Platzen von Gallenkapillaren bezieht. Verursacht wird dies Platzen durch die von ihm „Gallenthromben", bisher besser Ausgüsse von Gallenkapillaren genannten Gebilde, die durch Eindickung der Galle entstehen. Bei unsern Versuchen ist die Leber nie ikterisch gewesen, noch haben wir Gallenkapillarausgüsse gesehen.

Die wichtigsten Ergebnisse unserer Untersuchung lassen sich kurz so zusammenfassen:

Nach der Unterbindung der Arteria hepatica ist die alleinige Ursache der Nekrose Thrombose von Pfortaderästen und, bei der sublobulären Form der Nekrose, Leukocytenvermehrung und leukocytäre Kapillarthrombose infolge des Nachlassens der Triebkraft des Blutes. Allgemeine Hyperplasie des Bindegewebes tritt nicht auf, es besteht auch keine Hyperämie des Bindegewebes; circumscripte Bindegewebshyperplasie stellt sich an großen Infarcten, als an einem Ort kollateraler Hyperämie.

zweitens an Stellen leichter Gallestauung ein, infolge von Drucksteigerung in den Kapillaren der Arteria hepatica, die die Untersuchung über Choledochusunterbindung nachgewiesen hat.

Fett tritt vermehrt im nekrotischen Gebiet, aber nur in nächster Nähe der hyperämischen Randzone mit ihrem Transsudat auf; es nimmt dagegen ab im Lobulus-Innern infolge der Abnahme des Blutes nach der Unterbindung; dieser ist auch die Verkleinerung der Leber zuzuschreiben.

Nach der Unterbindung des Choledochus ist die alleinige Ursache der Nekrose Aufhebung der Blutzufuhr. In der Form sind die großen Bezirke nicht von den nach Arterienunterbindung auftretenden unterschieden; ohne vorangegangene Thrombose entstanden, beruhen sie nicht wie dort auf Ernährungsstörung der Gefäßwand, sondern auf den durch die Gallestauung entstandenen Widerständen für die Blutbewegung in Pfortaderästen; in gleicher Weise entsteht die sublobuläre Form durch Beeinträchtigung des Kapillarkreislaufs durch dasselbe Hindernis. Allgemeine Bindegewebshyperplasie, zunächst an der Peripherie der Lobuli, tritt auf, weil hier Drucksteigerung in den Kapillaren der Leberarterie besteht infolge des angeführten Widerstandes; lassen später im Lobulusinnern die Widerstände nach, so erfolgt auch hier Kapillardrucksteigerung und Hyperplasie des Bindegewebes. Circumscripte Steigerung, etwa am Nekrotischen, wird vermißt, weil die größeren Nekrosegebiete, im Gegensatz zum Verhalten nach der Arterienunterbindung, erst kurz vor dem Tode entstehen.

Das Fett verhält sich genau wie nach der Arterienunterbindung infolge derselben Circulationsverhältnisse am Ort seines vermehrten Auftretens und seines Verschwindens; hier wie dort wird die Leber kleiner, weil auch nach der Choledochusunterbindung weniger Blut in die Lobuli eintritt.

Nach Phosphorintoxikation von kurzer Dauer mit großen Dosen ist die einzige Form der Nekrose sublobulär; die Kapillaren in der ganzen Leber und namentlich an den Nekrosestellen enthalten stark vermehrte Leukocyten. Dies und die allgemeine starke Füllung mit Blut zeigen, daß eine nicht nur vermehrte, sondern auch verlangsamte Strömung in den Kapillaren die Folge der Vergiftung ist; ein besonders starker Grad

der Verlangsamung ist die Ursache der mit Quellung verbundenen Nekrose. Alle diese Veränderungen können nur durch chemische Reizung des Splanchnicus erklärt werden. Das in der ganzen Leber vermehrte Fett entsteht aus dem bei der allgemeinen Hyperämie ebenfalls allgemein vermehrten und verlangsamten Transsudat durch Synthese.

Nach kleineren Dosen in längerer Zeit beobachtet man eine Hyperplasie der Leberzellen und des Bindegewebes. Sie entsteht, ebenfalls auf Gefäßnervenreiz, durch eine gleichmäßige Hyperämie geringeren Grades und ohne Verlangsamung, vielmehr mit Beschleunigung. Auf diesen Charakter der Lebercirculation ist es auch zurückzuführen, daß das Fett der Leber verloren geht.

Erfolgt auch hier der Tod, so entstehen kurz vorher sublobuläre Nekrosebezirke durch Übergang der geringeren Kreislaufstörung in den stärkeren Grad wie bei der akuten Intoxikation.

Wir haben also bei unseren drei Gruppen von Versuchen bei genügender Zeit Beziehungen zwischen Nekrose und Fett regelmäßig, solche zwischen Nekrose und Bindegewebe in der 1. Gruppe beobachtet, in der 2. und 3. Gruppe vermißt. Wo diese Beziehungen vorhanden waren, sind sie rein lokaler Natur gewesen; allen überhaupt beobachteten Veränderungen übergeordnet ist die Circulationsstörung. So verschieden also auch unsere Eingriffe, sie greifen am selben Bestandteil der Leber an, und ihre Folgen stimmen in allen wesentlichen Punkten überein.

Literatur.

A. In dem speziellen Teil der Arbeit sind besprochen:

a) Arterienunterbindung.

1. Cohnheim und Litten, Über Circulationsstörungen in der Leber Dieses Archiv, 67. Bd., 1876.
2. Janson, Über Leberveränderungen nach Unterbindung der Arteria hepatica, Zieglers Beiträge. 17. Bd., 1895.

b) Choledochusunterbindung.

1. Beloussow, Über die Folgen der Unterbindung des Ductus choledochus. Archiv für experimentelle Pathologie u. Pharmakologie. 14. Bd., 1881.

2. Bauer, Über Veränderungen der Leber nach Unterbindung des Ductus choledochus. Dissertation, Rostock 1882.
3. Pick, Zur Kenntnis der Leberveränderungen nach Unterbindung des Ductus choledochus. Zeitschrift für Heilkunde, 11. Band, 1890.
4. Gerhardt, Über Leberveränderungen bei Gallengangsunterbindung. Archiv für experimentelle Pathologie u. Pharmakologie, 30. Bd, 1892.
5. Siegenbeek van Heukelom, Die experimentelle Cirrhosis hepatis. Zieglers Beiträge, 20. Bd., 1896.
6. Eppinger, Beiträge zur normalen und pathologischen Histologie der menschlichen Gallenkapillaren mit besonderer Berücksichtigung der Pathogenese des Ikterus. Zieglers Beiträge, 31. Bd., 1902.
7. Jagić, Normale und pathologische Histologie der Gallenkapillaren. Zieglers Beiträge, 33. Bd., 1903.

c) Phosphorvergiftung.

1. Wegner, Der Einfluß des Phosphors auf den Organismus. Dieses Archiv, 55. Bd., 1872.
2. Aufrecht, Die diffuse Leberentzündung nach Phosphor. Archiv für klinische Medizin, 23. Bd., 1879.
3. Krönig, Die Genese der chronischen interstitiellen Phosphorhepatitis. Dieses Archiv, 110. Bd., 1887.
4. Ziegler und Obolonsky, Experimentelle Untersuchungen über die Wirkung des Arseniks und des Phosphors auf die Leber und die Nieren. Zieglers Beiträge, 2. Bd., 1888.
5. Eppinger, Weitere Beiträge zur Pathogenese des Ikterus. Zieglers Beiträge, 33. Bd., 1903.

B. Der Beurteilung des Fettgehaltes sind zu Grunde gelegt worden die Angaben über den normalen Fettgehalt der Kaninchenorgane, insbesondere der Leber, bei

R. Elbe, Histiologische Untersuchungen über die Veränderungen, besonders den vermehrten Fettgehalt der Organe bei der Jodoform- und Arsenintoxikation des Kaninchens. Dissertation, Rostock, 1899.

C. Für den theoretischen Teil sind benutzt:

a) für die drei Versuchsgruppen:

1. G. Ricker: Beiträge zur Lehre von der Atrophie und Hyperplasie. Dieses Archiv, 165. Bd., 1901.
2. F. Hagemeister, Beiträge zur Kenntnis des Fettschwundes und der Fettbildung in ihrer Abhängigkeit von Circulationsänderungen. Dieses Archiv, 172. Bd., 1903.

b) für die Veränderungen nach Choledochusunterbindung:

E. Fabian, Die Niere des Kaninchens nach der Unterbindung des Ureters. Bibliotheca medica. Im Druck.

Erklärung der Abbildungen auf Tafel V.

Arterienunterbindung.

Fig. 1. Tier No. 26, gestorben 99 Tage nach der Unterbindung. Sublobuläre, peripherische Nekrosebezirke mit vermehrten Leukocyten. Leukocytenvermehrung auch im übrigen Teil der Leber. Zeiß, Objektiv BB, Okular 2, Tubuslänge 160, Vergrößerung 85fach.

Choledochusunterbindung.

Tier No. 27, 10 Minuten nach der Unterbindung getötet.

Fig. 2a. Zwei Netzbezirke an einem peripherischen Gefäß. Zeiß, Objektiv A, Okular 2, Tubuslänge 160, Vergrößerung 50fach.

Fig. 2b. Der untere Netzbezirk. Grenze zwischen dem Centrum ohne Kerne und Peripherie mit zerfallenen Kernen. Zeiß, homogene Immersion $\frac{1}{12}$, Okular 2, Tubuslänge 160, Vergrößerung 530fach.

Fig. 3. Tier No. 62, 44 Tage nach der Unterbindung gestorben. Bindegewebshyperplasie stärksten Grades extra- und intralobulär. Im rechten oberen Quadranten eine Centralvene mit dem auf Seite 135 beschriebenen Befunde. Zeiß, Objektiv AA, Okular 2, Tubuslänge 160, Vergrößerung 50fach.

Phosphorintoxikation.

Fig. 4. Tier No. 75, $4\frac{1}{2}$ Tage nach Anfang der Vergiftung getötet. Hyperämie, Leukocytenvermehrung. Aufhellung der Leberzellen und der Kerne. Zeiß, Homogene Immersion $\frac{1}{12}$. Okular 2, Tubuslänge 160, Vergrößerung 530fach.

Fig. 5. Tier No. 77, 6 Tage nach Anfang der Vergiftung gestorben. Gruppen von Leberzellen mit Verflüssigungsnekrose, Leukocytenvermehrung. Zeiß, Objektiv C, Okular 2, Tubuslänge 160, Vergrößerung 145fach.

Fig. 6. Tier No. 89. 51 Tage nach Anfang der Vergiftung gestorben. Leichte Bindegewebshyperplasie, Leukocytenvermehrung. Kuglige, sublobuläre Nekrosebezirke mit vermehrten Leukocyten. Zeiß, Objektiv BB, Okular 2. Tubuslänge 160, Vergrößerung 85fach.

Berichtigung.

Der Übersetzer des Artikels „Über eine seltene Form von Staphylokokkomykosis der Haut bei Diabetes mellitus", Bd. 174, Heft 1, S. 29, teilt mit, daß durch sein Versehen der Name des Verfassers irrtümlich Studenski gedruckt sei. Der Autor heißt Studzinski.

Virchows Archiv
für
pathologische Anatomie und Physiologie
und für
klinische Medizin.
Band 175. (Siebzehnte Folge Bd. V.) Heft 2.

VII.
Alkoholismus und Degeneration.

Von
G. v. Bunge,
Professor in Basel.

Auf den Zusammenhang zwischen der chronischen Alkoholvergiftung der Erzeuger und der Degeneration der Nachkommen bin ich gestoßen bei Gelegenheit meiner Untersuchungen über die Ursachen der zunehmenden Unfähigkeit der Frauen, ihre Kinder zu stillen.[1]) Jeder Frauen- und Kinderarzt weiß, daß diese Unfähigkeit im raschen Wachsen begriffen ist, und daß in den Städten Mitteleuropas bereits mehr als die Hälfte aller Frauen nicht mehr imstande ist, ihre Kinder ausreichend ein volles Jahr oder auch nur neun Monate zu stillen. Um die Ursache dieser Unfähigkeit zu erforschen, ließ ich Fragebogen drucken, versandte sie an mir bekannte Ärzte und verteilte sie unter meine Schüler. Der Fragebogen lautete:

Frau X. Y.

1. Zahl der Kinder:
2. Wieviele der Kinder selbst gestillt und wie lange?[2])

[1]) Vergl. G. v. Bunge, „Die zunehmende Unfähigkeit der Frauen, ihre Kinder zu stillen, die Ursachen dieser Unfähigkeit, die Mittel zur Verhütung." München. Reinhardt. Aufl. 3. 1903.

[2]) Falls die Ernährung der Kinder eine verschiedene war, sollen die Kinder dem Alter nach geordnet und für jedes einzelne angegeben werden, wie es genährt worden ist.

3. Gründe des Nichtstillens: (Auch in dem Falle anzugeben, wo das Stillen vor Ablauf des neunten Monats abgebrochen wurde.)
   a) nicht stillen wollen.
   b) nicht stillen können:
      α) wegen unzureichender Secretion?[1])
      β) wegen Hohlwarzen?
      γ) wegen sonst ungeeigneter Beschaffenheit der Warzen?
      δ) aus welchen anderen Gründen?

4. Wieviele Kinder hat die Mutter der Frau X. Y. gehabt? wieviele derselben hat sie selbst gestillt? wie lange? wieviele hat sie nicht stillen wollen? wieviele hat sie nicht stillen können? aus welchen Gründen? Das wievielste Kind war Frau X. Y.?

5. Erbliche Krankheiten bei der Frau X. Y. selbst, bei ihren Eltern und Geschwistern und überhaupt in der Familie, insbesondere Tuberkulose, Nervenleiden, Psychosen, Gicht, Krebs. Diabetes. Es ist ausdrücklich anzugeben, wenn die genannten Krankheiten nicht in der Familie vorhanden sind.
   a) erbliche Krankheiten bei der Frau X. Y. selbst.
   b) erbliche Krankheiten beim Vater der Frau X. Y.
   c) erbliche Krankheiten bei der Mutter der Frau X. Y.
   d) erbliche Krankheiten bei den Geschwistern der Frau X. Y.

Es soll ausdrücklich angegeben werden, wenn über eines der genannten Familienmitglieder zuverlässige Nachrichten nicht zu erlangen sind.

6. Zustand der Zähne. Wieviele Zähne fehlen? (Genaue Zahl anzugeben.) Wieviele sind kariös? (Genaue Zahl anzugeben.) Hierbei ist das Alter der Frau X. Y. anzugeben zur Zeit, wo der Zustand der Zähne untersucht wurde.

7. Alkoholkonsum bei Frau X. Y. selbst und bei ihren Eltern. Es ist anzugeben, ob alkoholische Getränke regelmäßig genossen wurden, annähernd wie viel, und ob häufig außer den gewohnten Mengen noch größere Mengen Alkohol genossen wurden?
   a) Alkoholkonsum bei Frau X. Y. selbst bis zur Geburt des letzten Kindes:
   b) Alkoholkonsum beim Vater der Frau X. Y. bis zur Zeugung der Tochter X. Y.:
   c) Alkoholkonsum bei der Mutter der Frau X. Y. bis zur Geburt der Tochter X. Y.:

[1]) Hierher sind auch die Fälle zu rechnen, wo die Mutter zwar selbst das Kind stillt, diese Nahrung aber nicht ausreicht, so daß daneben noch künstliche Ernährung notwendig ist.

Es soll ausdrücklich angegeben werden, falls über den Alkoholkonsum eines dieser drei Familienmitglieder keine zuverlässige Auskunft erhalten werden konnte.

8. Nationalität, Rasse (ob germanisch, französisch, italienisch, semitisch etc.) Unterschrift des Arztes:

Auf diesem Wege bin ich bis jetzt in den Besitz von 1629 Fragebogen gelangt, die soweit genau ausgefüllt waren, daß ich sie für meine Statistik verwerten konnte. Auf vielen dieser Fragebogen waren nicht alle Fragen beantwortet, aber doch ein Teil derselben. Da ich für jede Frage eine besondere Statistik ausführe, so konnte ich auch die unvollständig ausgefüllten Fragebogen verwerten. Die meisten Fragebogen sind von Ärzten im deutschen Sprachgebiete — in der Schweiz, in Deutschland und in Österreich — ausgefüllt worden, ein kleiner Teil aber auch in Rußland, in Ungarn und in der Türkei. Sobald ich über ein größeres Material verfüge, werde ich die verschiedenen Länder und die verschiedenen Nationen in getrennten Statistiken behandeln. Vorläufig habe ich mich zu einer gemeinsamen Verarbeitung des Materials entschlossen, weil in bezug auf die mich beschäftigende Frage die Verhältnisse in allen Ländern ähnliche zu sein scheinen.

Es kam nun darauf an, die auf den Fragebogen mitgeteilten Fälle richtig zu gruppieren, vor allem festzustellen, welche Frauen als befähigt zum stillen anzusehen waren, welche als nicht befähigt. Ich entschied mich dahin, nur diejenigen Frauen als „Befähigte“ in die Statistik aufzunehmen, welche ihre Kinder 9 Monate ausreichend gestillt hatten, d. h. so, daß neben der Muttermilch keine andere Nahrung nötig war. Die gewählte Zahl mag willkürlich erscheinen. Ich entschloß mich dazu aus folgenden Gründen. Hätte ich die Zahl niedriger gegriffen — etwa 6 Monate — so hätte ich leicht, namentlich in den Fällen, wo die Zahl der Kinder gering war, Unfähige unter die Fähigen aufnehmen können, denn es kommt häufig vor, daß Frauen die ersten Kinder noch 6 und mehr Monate stillen können, und daß dann erst bei den späteren Kindern die Milchquelle schon nach wenigen Monaten oder Wochen versiegt. Hätte ich dagegen die Zahl höher gegriffen — etwa ein Jahr — so würde ich nur sehr lansam eine genügende Zahl von

„Befähigten“ für meine Statistik zusammengebracht haben. weil an vielen Orten der herrschenden Landessitte gemäß nach dem 9. Monate das Stillen abgebrochen wird, obgleich noch genügend Milch vorhanden ist.

Ich teilte also alle Fälle, die ich in meine Statistik aufnahm, in zwei Gruppen, in die „Befähigten“ und die „nicht Befähigten“. Zur ersten Gruppe, zur Gruppe der Befähigten, wurden alle die Fälle gerechnet, in denen die Frau alle ihre Kinder wenigstens je 9 Monate ausreichend gestillt hatte, außerdem noch die Fälle, wo sie den größeren Teil der Kinder 9 Monate gestillt hatte, namentlich, wenn es die letzten Kinder waren, die sie noch wenigstens 9 Monate stillen konnte, und wo sie bei dem kleineren Teil das Stillen unterlassen hatte aus äußeren Gründen oder wegen eines vorübergehenden, nicht chronischen Leidens. Wenn also z. B. eine Frau fünf Kinder hat, das erste stillt sie ausreichend ein Jahr lang, beim zweiten unterläßt sie das Stillen wegen einer Mastitis, beim dritten aus Furcht vor einer Mastitis, das vierte und fünfte aber stillt sie wiederum ausreichend ein volles Jahr, so erkläre ich diese Frau für befähigt. Oder eine Frau hat drei Kinder: das erste stillt sie 9 Monate, bei der Geburt des zweiten erleidet sie einen starken Blutverlust, sie unterläßt wegen großer Schwäche auf Anraten des Arztes das Stillen, das dritte Kind aber stillt sie ausreichend ein volles Jahr, so erkläre ich die Frau für befähigt. Oder eine arme Frau hat sechs Kinder, die zwei ersten stillt sie je 9 Monate, beim dritten und vierten unterläßt sie das Stillen, weil sie zur Arbeit muß, das fünfte und sechste aber stillt sie je ein volles Jahr, so erkläre ich die Frau für befähigt. Ferner wurden auch alle diejenigen Frauen als „Befähigte“ in die Statistik aufgenommen, welche einen Teil der Kinder nur deshalb nicht volle 9 Monate gestillt hatten, weil die folgende Konzeption zu früh eingetreten war.

Wenn dagegen eine Frau das erste Kind zwar ein volles Jahr stillt, beim zweiten aber schon nach 9 Monaten die Milch versiegt, beim dritten schon nach 6 Monaten und bei den folgenden noch früher, so erkläre ich die Frau für nicht befähigt. Das sind Verhältnisse, wie sie namentlich in tuberkulösen Familien nicht selten vorkommen. Als nicht befähigt wurden

ferner alle diejenigen Frauen in Rechnung gebracht, bei welchen schon bei den ersten Kindern trotz redlicher Bemühungen die Milchsekretion zum Stillen nicht hinreichte.

Die Frauen, welche am Stillen verhindert waren durch Hohlwarzen oder sonstige Verbildung der Warzen, habe ich nicht in die Statistik aufgenommen. Ich beabsichtige diese Fälle — sobald ich eine größere Zahl derselben beisammen habe — zum Gegenstande einer besonderen statistischen Untersuchung zu machen.

Alle Fälle, in denen das Stillen unterlassen wurde aus äußeren Gründen, Abhaltung durch die Berufspflichten, Bequemlichkeit, Abraten des Arztes, wurden gar nicht in die Statistik aufgenommen, ebensowenig alle die Fälle, in denen zwar die ersten Kinder 9 Monate oder länger gestillt wurden, bei den letzten dagegen aus äußeren Gründen das Stillen unterlassen.

Ich habe also in meiner ganzen Statistik immer nur entschieden Befähigte und zweifellos nicht Befähigte mit einander verglichen. Alle zweifelhaften Fälle wurden gar nicht in die Statistik aufgenommen.

Ich fand nach den dargelegten Prinzipien unter den mir zugesandten ausgefüllten Fragebogen 519 Fälle von befähigten Frauen und 1110 Fälle von nicht befähigten.

In den 519 Fällen der befähigten Frauen konnte über die Befähigung ihrer Mütter genügende Auskunft erlangt werden in 423 Fällen. Bei der Feststellung der Befähigung der Mutter wurde nach denselben Prinzipien verfahren wie bei der Feststellung der Befähigung der Tochter. Es stellte sich heraus, daß in 422 Fällen auch die Mutter befähigt war. Nur in einem einzigen Falle wurde die Befähigung der Mutter verneint.

In den 1110 Fällen der Nichtbefähigten konnte über die Befähigung der Mutter Auskunft erlangt werden in 716 Fällen. In 435 Fällen (60,8 p. c.) war schon die Mutter nicht befähigt gewesen. In 281 Fällen dagegen (39,2 p. c.) war die Mutter noch befähigt gewesen.

Damit ist die Erblichkeit der Unfähigkeit zum Stillen bewiesen. Kann eine Frau ihr Kind nicht stillen, so kann fast ausnahmslos auch die Tochter nicht stillen und die Fähigkeit scheint für alle kommenden Generationen unwiederbringlich verloren.

In den Familien, wo eine Frau durch Hohlwarzen am Stillen gehindert ist, kommt es vor, daß die Tochter normale Warzen hat und die volle Fähigkeit zum Stillen besitzt. Mir sind bisher zwei solcher Fälle bekannt geworden. Häufiger scheint es dagegen der Fall zu sein, daß auch die Hohlwarzen sich vererben. Ich beabsichtige, wie erwähnt, die Frage nach der Aetiologie und Vererbung der Hohlwarzen zum Gegenstand einer späteren Abhandlung zu machen. In der vorliegenden Arbeit soll nur die Unfähigkeit wegen ungenügender Sekretion uns beschäftigen.

Von besonderem Interesse sind die erwähnten 281 Fälle. in denen die Mutter noch befähigt, war, die Tochter nicht mehr. Die Häufigkeit dieser Fälle erklärt die rapide Zunahme der Unfähigkeit zum Stillen. Zu der großen Zahl der Fälle ererbter Unfähigkeit kommen beständig neue Fälle hinzu, die sich gleichfalls weiter vererben.

Die Fälle, wo die Mutter stillen kann, die Tochter nicht mehr, sind aber noch insofern von besonderem Interesse. als wir hier den Ursachen der Unfähigkeit am nächsten stehen. Hier liegt es nahe, die Ursache beim Vater zu suchen, und hier stoßen wir sofort auf den Alkoholismus. In 78 p. c. dieser Fälle ist der Vater ein unmäßiger Trinker.

Die Art der Fragestellung auf meinen Fragebogen und die vielen gewissenhaften Beantwortungen derselben setzen mich in den Stand, vier Kategorien in bezug auf den Alkolholkonsum bei den Gliedern der Familien zu unterscheiden. Zur ersten Kategorie rechnete ich alle diejenigen, welche nicht gewohnheitsmäßig, d. h. nicht tagtäglich alkoholhaltige Getränke genießen, oder vollständig abstinent sind; zur zweiten Kategorie alle diejenigen, welche tagtäglich Alkohol genießen. aber als tägliches Minimum weniger als zwei Liter Bier oder einen Liter Wein. Diese werden in den folgenden Betrachtungen als „gewohnheitsmäßig mäßige Trinker“ bezeichnet. Zur dritten Kategorie rechne ich die „gewohnheitsmäßig unmäßigen Trinker“, d. h. alle diejenigen, welche als tägliches Minimum einen Liter Wein oder zwei Liter Bier oder mehr genießen. Die vierte Kategorie bilden die Potatoren. die notorischen Säufer. Zu dieser Kategorie habe ich nur die-

jenigen Personen gezählt, welche entweder von ihren nächsten Angehörigen oder von ihrer ganzen Umgebung oder von ihrem Hausarzte als notorische Säufer bezeichnet wurden. Ich teile nun die Familien nach der Befähigung der Frauen zum Stillen in drei Gruppen:

Gruppe I.

Mutter und Tochter, beide befähigt.

422 Fälle. Über den Alkoholkonsum der Tochter wurde genaue Auskunft erhalten in 386 Fällen, über den der Mutter in 369 Fällen, über den des Vaters in 346 Fällen.

	Tochter:	Mutter:	Vater:
nicht gewohnheitsmäßig . . .	69,9 p. c. der Fälle	75,3 p. c.	52,3 p. c.
gewohnheitsmäßig mäßig . .	28,8 „	23,6 „	38,1 „
gewohnheitsmäßig unmäßig . .	0,8 „	0,8 „	6,9 „
Potat.	0,5 „	0,3 „	2,6 „

Gruppe II.

Mutter befähigt, Tochter nicht befähigt.

281 Fälle. Über den Alkoholkonsum der Tochter Auskunft in 228 Fällen, über den der Mutter in 210 Fällen, über den des Vaters in 199 Fällen.

	Tochter:	Mutter:	Vater:
nicht gewohnheitsmäßig . . .	49,6 p. c. der Fälle	56,7 p. c.	11,1 p. c.
gewohnheitsmäßig mäßig . .	45,2 „	40,5 „	11,1 „
gewohnheitsmäßig unmäßig . .	4,4 „	1,9 „	35,7 „
Potat.	0,9 „	1,0 „	42,2 „ !

In den Familien der Gruppe II ist der Vater in 78 p. c., d. h. nahezu in $\frac{4}{5}$ aller Fälle ein unmäßiger Trinker und in 42 p. c., also in mehr als $\frac{2}{5}$ aller Fälle, ein notorischer Trinker, in den Familien der Gruppe I dagegen kommt Trunksucht nur selten vor. Ich stelle nun die Zahlen über den Alkoholkonsum der Väter in den beiden Gruppen der Familien unmittelbar nebeneinander:

Alkoholkonsum des Vaters in den Familien, wo	Mutter und Tochter beide befähigt:	Mutter befähigt, Tochter nicht befähigt:
nicht gewohnheitsmäßig . . .	52,3 p. c. der Fälle	11,1 p. c.
gewohnheitsmäßig mäßig . .	38,1 „	11,1 „
gewohnheitsmäßig unmäßig .	6,9 „	35,7 „
Potator	2,6 „	42,2 „

Auf der linken Seite sinken die Zahlen von 52 auf 3, auf der rechten steigen sie von 11 auf 42. Das kann nicht Zufall sein. Es folgt daraus, daß die chronische Alkoholvergiftung des Vaters die Hauptursache der Unfähigkeit zum Stillen bei der Tochter ist. Wie die Fälle zu deuten sind, wo der Vater nicht gewohnheitsmäßig oder gewohnheitsmäßig mäßig trinkt und die Tochter doch unfähig zum Stillen ist, bleibt zweifelhaft. Die Möglichkeit bleibt offen, daß auch in diesen Fällen der Alkoholismus der Ascendenz die Ursache ist, indem die mäßigen Väter von Alkoholikern abstammen. In mehreren dieser Fälle ließ sich dieses sicher konstatieren. In den meisten Fällen aber war es nicht möglich, über den Alkoholkonsum der Großeltern einer Frau, die die Fähigkeit zum Stillen verloren hatte, sichere Auskunft zu erlangen. Deshalb ist die Möglichkeit zuzugeben, daß die Unfähigkeit zum Stillen auch andere Ursachen haben kann.

Auf der folgenden Tabelle überschaut man den Alkoholkonsum in der dritten Gruppe der Familien, in der Gruppe, wo Mutter und Tochter beide unfähig sind zum Stillen.

Gruppe III.

Mutter und Tochter beide nicht befähigt.

435 Fälle. Über den Alkoholkonsum der Tochter wurde genaue Auskunft erhalten in 222 Fällen, über den der Mutter in 203 Fällen, über den des Vaters in 199 Fällen.

	Tochter:	Mutter:	Vater:
nicht gewohnheitsmäßig . . .	39,2 p. c. der Fälle	32.5 p. c.	13.1 p. c.
gewohnheitsmäßig mäßig . . .	57,2 „	64,0 „	56.3 „
„ unmäßig . .	2,7 „	1,0 „	11.6 „
Potat.	0,9 „	2,5 „	19,1 „

In diesen Familien ist die Unfähigkeit zum Stillen bei der Tochter unabhängig von der Alkoholvergiftung des Vaters: die Mutter hat die Unfähigkeit geerbt und muß sie weiter vererben, mag sie nun einen nüchternen oder unmäßigen Mann erwählt haben. Deshalb findet man auf der Tabelle der Gruppe III für den Alkoholkonsum des Vaters ein Verhältnis von Mäßigen und Unmäßigen, welches in der Mitte steht zwischen dem der Gruppe I und der Gruppe II.

Der Unfähigkeit zum Stillen parallel gehen andere Symptome der erblichen Degeneration, insbesondere eine Widerstandslosigkeit gegen Erkrankungen an Tuberkulose, an Nervenleiden und an Psychosen, wie die Zusammenstellung auf den folgenden Tabellen zeigt:

Gruppe I.

Mutter und Tochter beide befähigt.

422 Fälle. Über das Vorkommen chronischer Leiden bei der Tochter genaue Auskunft erhalten in 383 Fällen, bei der Mutter in 360 Fällen, beim Vater in 369 Fällen, bei den Geschwistern der Tochter in 339 Fällen.

	Tochter:	Mutter:	Vater:	Geschwister der Tochter:
Tuberkulose	1,6 p. c. der Fälle	2,8 p. c.	3,3 p. c.	8,9 p. c.
Nervenleiden und Psychosen	1,6 „	1,7 „	0,5 „	3,0 „

Gruppe II.

Mutter befähigt, Tochter nicht befähigt.

281 Fälle. Über das Vorkommen von chronischen Krankheiten bei der Tochter genaue Auskunft erhalten in 243 Fällen, bei der Mutter in 236 Fällen, beim Vater in 233 Fällen, bei den Geschwistern der Tochter in 216 Fällen.

	Tochter:	Mutter:	Vater:	Geschwister der Tochter:
Tuberkulose	7,0 p. c. der Fälle	5,5 p. c.	7,7 p. c.	21,3 p. c.
Nervenleiden und Psychosen	10,7 „	5,5 „	3,4 „	9,3 „

Gruppe III.

Mutter und Tochter beide nicht befähigt.

435 Fälle. Über das Vorkommen von chronischen Leiden bei der Tochter genaue Auskunft erhalten in 406 Fällen, bei der Mutter in 368 Fällen, beim Vater in 382 Fällen, bei den Geschwistern der Tochter in 345 Fällen.

	Tochter:	Mutter:	Vater:	Geschwister der Tochter:
Tuberkulose	16,5 p. c. der Fälle	18,2 p. c.	16,2 p. c.	27,8 p. c.
Nervenleiden u. Psychosen	25,9 „	18,5 „	12,6 „	18,6 „

Zu den Symptomen der Degeneration, welche der Unfähigkeit zum Stillen parallel gehen, gehört ferner die Zahncaries. Ich habe auf meinen Fragebogen genaue Auskunft erhalten über den Zustand der Zähne bei 1052 Frauen, und zwar bei 394 zum Stillen befähigten und bei 658 zum Stillen nicht befähigten. Es ist in allen Fällen die Zahl der cariösen und die Zahl der fehlenden Zähne angegeben worden zugleich mit dem Alter der Frau zur Zeit, wo die Zähne untersucht wurden. Unter den 394 Befähigten finden sich 36, die ein vollkommen fehlerfreies Gebiß hatten, bei denen kein Zahn fehlte und keiner cariös war. Unter den 658 nicht Befähigten fanden sich nur zwei, die keinen cariösen Zahn hatten. Beide standen noch im jugendlichen Alter, die eine war 19, die andere 25 Jahre alt. Unter den Befähigten dagegen finden wir tadellose Gebisse bis zum Alter von 72 Jahren: 12 derselben standen im Alter von 20—30 Jahren, 13 im Alter von 30—40 Jahren, 7 im Alter von 40—50, 2 im Alter von 50—60, eine war 64 und eine 72 Jahre alt. Die durchschnittliche Zahl der cariösen Zähne bei den Befähigten und den nicht Befähigten betrug im Alter von:

	21-25	26-30	31-35	36-40	41-45	46-50	51-55	56-60
befähigt:	6,7	8,2	10,6	11,9	13,6	16,2	21,3	17,4
nicht befähigt:	15,6	16,1	17,4	21,0	23,9	25,3	23,8	27,3

Diese Zahlen sind insofern ungenau, als die Summe der cariösen und der fehlenden Zähne bei der Bestimmung der Durchschnittswerte in Rechnung gebracht wurde: es gehen nicht alle Zähne durch Caries verloren. Indessen ist kein Grund zur Annahme vorhanden, daß dieser Fehler sich ungleich auf die beiden Gruppen — auf die Befähigten und die Nichtbefähigten — verteile. Man erhält vergleichbare Werte.

Mit der obigen Zusammenstellung habe ich den Zusammenhang zwischen Alkoholvergiftung und Zahncaries nur indirekt nachgewiesen. Ich habe bewiesen, daß die Unfähigkeit zum Stillen eine Folge der Alkoholvergiftung ist, und daß die Zahncaries dieser Unfähigkeit parallel geht. Die folgenden Zahlen dagegen beweisen den Zusammenhang ganz direkt. Diese Zahlen beziehen sich auf Männer und zwar auf mohammedanische Arbeiter an den kleinasiatischen Eisenbahnen. Ich

verdanke diese Zahlen Herrn Dr. med. Theodor Floras in Konstantinopel. Herr Dr. Floras ist Oberarzt an den anatolischen Eisenbahnen und hat mit Hilfe seiner Kollegen an 398 mohammedanischen Arbeitern den Zustand der Zähne genau festgestellt und zugleich angegeben, ob dieselben dem Verbote des Propheten noch treu sind oder ob sie von den europäischen Trinksitten sich bereits haben verführen lassen. Ich habe aus diesen Angaben hier in Basel die Durchschnittszahlen der cariösen Zähne in den verschiedenen Altersklassen berechnet und stelle sie in folgendem zusammen:

	Durchschnittliche Zahl der cariösen Zähne im Alter von 16-20	21-25	26-30	31-35	36-40	41-50 Jahren
abstinente Mohammedaner	0,5	0,9	2,2	2,6	4,4	5,3
nicht abstinente „	1,8	2,8	5,2	7,9	9,3	12,9.

Die folgende Tabelle zeigt direkt den Zusammenhang zwischen der Alkoholvergiftung des Vaters und den Erkrankungen an Tuberkulose und Nervenleiden sowohl beim Vater selbst als auch bei den Kindern. Es sind in diese Tabelle von den 1629 Familien meiner Fragebogen alle diejenigen aufgenommen worden, bei welchen zugleich über den Alkoholkonsum des Vaters und über das Vorkommen von Tuberkulose, Nervenleiden und Psychosen beim Vater und bei den Kindern genaue Auskunft erlangt werden konnte. Die Befähigung der Frauen zum Stillen ist in dieser Zusammenstellung nicht berücksichtigt. Die Familien sind geordnet nach dem Alkoholkonsum des Vaters.

Alkoholkonsum des Vaters	Zahl der Fälle	Tuberkulose beim Vater	Tuberkulose bei den Kindern	Nervenleiden und Psychosen beim Vater	Nervenleiden und Psychosen bei den Kindern
		p.c. d. Fälle	p.c. d. Fälle	p.c. der Fälle	p.c. der Fälle
nicht gewohnheitsmäßig .	188	4,3	14,8	1,1	7,9
gewohnheitsmäßig mäßig .	240	5,8	14,0	2,5	13,6
gewohnheitsmäßig unmäßig	128	10,2	22,1	2,3	17,2
Potator	103	13,6	29,3	2,9	24,2

Der Einfluß des Alkoholkonsums auf die Erkrankung des Vaters selbst an Tuberkulose ist sehr deutlich. Die Unterschiede in der Häufigkeit von Tuberkulose und Nervenleiden bei den Kindern der Mäßigen und Unmäßigen sind sehr auffallend. Es tritt aber auf der vorliegenden Tabelle die reine

Alkoholwirkung noch nicht deutlich hervor. Die chronischen Leiden der Väter und Mütter spielen mit. Diese Leiden können aus anderen Ursachen entstanden sein, sie können gleichfalls die Häufigkeit der chronischen Erkrankung bei den Kindern beeinflussen. Deshalb wurden in der Zusammenstellung der folgenden Tabelle alle die Familien fortgelassen, in denen eines der Eltern oder beide irgend ein chronisches Leiden haben.

Es wurden also in die folgende Tabelle nur diejenigen Familien aufgenommen, bei welchen die folgenden drei Bedingungen erfüllt sind: 1. beide Eltern vollkommen frei von chronischen Krankheiten; 2. genaue Auskunft über den Alkoholkonsum des Vaters bis zur Zeugung der Kinder; 3. genaue Auskunft über das Vorkommen von Tuberkulose, Nervenleiden und Psychosen bei den Kindern.

Alkoholkonsum des Vaters	Zahl der Fälle	Tuberkulose bei den Kindern	Nervenleiden und Psychosen bei den Kindern
		p. c. der Fälle	p. c. der Fälle
nicht gewohnheitsmäßig .	149	8,7	4,0
gewohnheitsmäßig mäßig .	169	10,7	6,5
„ unmäßig	67	16,4	6,0
Potator	60	21,7	25,0

Der Zusammenhang zwischen der chronischen Alkoholvergiftung des Vaters und der Widerstandslosigkeit der Kinder gegen Erkrankungen an Tuberkulose und Nervenleiden tritt auf dieser Tabelle noch deutlicher hervor als auf der vorigen. Es könnte aber auch bei dieser Zusammenstellung neben der Alkoholwirkung noch insofern ein anderer Faktor mitspielen, als die Befähigung der Mutter zum Stillen nicht berücksichtigt worden ist. Es befinden sich unter den Müttern der Kinder auf der obigen Tabelle auch zum Stillen unfähige. Wir haben die Möglichkeit zugeben müssen, daß diese Unfähigkeit auch andere Ursachen haben kann als den Alkoholismus der Ascendenz (vgl. S. 192), Ursachen, die gleichfalls bei der Descendenz die Widerstandskraft gegen Erkrankungen herabsetzen könnten. Deshalb wurden auf der folgenden Tabelle auch noch alle die Familien fortgelassen, in denen die Mütter unfähig zum Stillen

waren. Dadurch wird die Zahl der Fälle zwar sehr gering, die reine Alkoholwirkung aber tritt um so deutlicher hervor.

Es wurden also in die folgende Tabelle nur diejenigen Familien aufgenommen, in denen die folgenden fünf Bedingungen erfüllt sind: 1. die volle Befähigung der Mutter zum Stillen; 2. beide Eltern vollkommen frei von chronischen Krankheiten; 3. genaue Auskunft über den Alkoholkonsum des Vaters bis zur Zeugung der Kinder; 4. genaue Auskunft über das Vorkommen von Tuberkulose, Nervenleiden und Psychosen bei den Kindern; 5. genaue Auskunft über die Befähigung der Töchter zum Stillen:

Alkoholkonsum des Vaters	Zahl der Fälle	Tuberkulose bei den Kindern	Nervenleiden u. Psychosen bei den Kindern	Töchter zum Stillen befähigt	Töchter zum Stillen nicht befähigt	Die älteren Töcht. z. Stillen befähigt, die jüngeren nicht befähigt	Die älteren Töcht. zum Stillen nicht befähigt, die jüngeren befähigt
		p.c. d.F.	p.c. d.F.	p.c. d.F.	p.c. d.F.	p.c. d.F.	p.c. d.F.
nicht gewohnheitsmäßig .	117	6,0	1,7	91,5	7,7	—	0,9
gewohnheitsmäßig mäßig .	92	12,0	4,3	88,0	12,0	—	—
gewohnheitsmäßig unmäßig	51	15,7	7,8	31,4	54,9	13,7	—
Potator	30	10,0	23,3	10,0	83,3	3,3	3,3

Der Einfluß der chronischen Alkoholvergiftung des Vaters auf die Häufigkeit der Tuberkulose und der Nervenleiden bei den Kindern zeigt sich also auch auf dieser Tabelle. Kommt zu diesem Einfluß noch die hereditäre Belastung der Eltern durch den Alkoholismus der Großeltern und durch andere Ursachen der Degeneration hinzu, so ist der Prozentsatz der Tuberkulösen und nervenkranken Kinder natürlich größer, wie die beiden vorhergehenden Tabellen zeigen.

Daß die Alkoholvergiftung des Vaters die Hauptursache der Unfähigkeit zum Stillen bei den Töchtern ist, geht aus der letzten Tabelle noch deutlicher hervor, als aus den Tabellen auf Seite 191.

Sehr beachtenswert ist die verhältnismäßig große Zahl der Fälle, wo unter den Töchtern der gewohnheitsmäßig unmäßigen Trinker die älteste noch stillen kann, die jüngeren nicht mehr. Hier liegt die Vermutung nahe, daß der Vater erst allmählich seine Gesundheit untergraben hat und erst bei der Zeugung der

jüngeren Töchter nicht mehr im stande war, eine normale Keimzelle abzugeben. Daß in ganz vereinzelten, seltenen Fällen auch das Umgekehrte eintritt, daß die ältere Tochter nicht zum Stillen befähigt ist, wohl aber die jüngere, kann nicht auffallen.

VIII.

Der Ursprung der Plasmazellen.

(Aus dem Dermatologicum zu Hamburg).

Von

Dr. Leo Ehrlich,

Spezialarzt für Hautkrankheiten zu St. Petersburg.

(Hierzu Tafel VI und VII.)

Das Bindegewebe der Haut ist ungemein reich an zelligen Elementen mannigfaltiger Gestalt. Während in der gesunden Haut die ruhende Spindelzelle an Protoplasma arm ist und einen kleinen chromatinarmen Kern enthält, ein typisches Beispiel einer protoplasmaarmen Bindegewebszelle, so wird bei Entzündungsprocessen der Haut die Natur dieser Zellelemente, sowie ihr Verhältnis zueinander und zu den sie umgebenden übrigen Bindegewebsteilen der Haut stark verändert.

Spielt sich der Entzündungsprocess stürmisch ab, unter unmittelbarer Einwirkung des Entzündungserregers, so entspinnt sich in dem Bindegewebe ein allgemein bei Entzündungsreaktionen üblicher Proceß, der eine Reihe progressiver und regressiver Metamorphosen mit sich bringt; verläßt nun der Entzündungserreger die Haut nicht, oder wiederholt sich die Entzündung periodisch, unter der Wirkung der Bakterien und deren Lebensprodukte, was bei chronischen infektiösen Krankheiten der Fall ist, dann tritt in erster Reihe an den Stellen, wo die größte Tätigkeit des infektiösen Virus vorhanden ist, eine in die Augen fallende Änderung der fixen Bindegewebszellen hervor, welche in der Hypertrophie und der Hyperplasie der Zellelemente Ausdruck findet.

v. Recklinghausen[1] sagt schon 1863 in seiner Arbeit: „Über Eiter- und Bindegewebskörperchen", daß in dem Binde-

gewebe der jungen Kaninchen große, runde, spindel- oder spinnenartige, grobkörnige Zellen vorkommen. Später werden von Kühne[2] die Zellen beschrieben, die denen v. Recklinghausens sehr ähnlich sind und als grobkörnige Zellen mit bläschenförmigem Kern und glänzendem Kernkörperchen gekennzeichnet.

Ein paar Jahre später beschreibt Cohnheim[3] verschiedene zellige Elemente des Bindegewebes und verweilt besonders bei zwei Arten von protoplasmareichen Zellen mit teils fein-, teils grobkörnigem Protoplasma. Demnächst beschrieben auch Boll, Rollet, Biesiadeki und Klein, und zwar jeder unabhängig sehr große und protoplasmareiche Bindegewebszellen.

Jedoch war Waldeyer[4] der erste, welcher eine ausführliche Beschreibung solcher protoplasmareichen Bindegewebszellen gab.

Als Waldeyer 1875 die Zwischensubstanz des Hodens, die Zellen der Steißdrüse, der Nebenniere u. s. f. untersuchte, fielen ihm ebenfalls besondere runde, große, protoplasmareiche Bindegewebszellen auf, und er nannte sie, abweichend von den übrigen Bindegewebszellen, „Plasmazellen".

Als nun Ehrlich 1877 bei erstmaliger Anwendung der Anilinfarbstoffe eine besondere Art protoplasmareicher, feingranulierter Zellen entdeckte, die er „Mastzellen" nannte, und Westphal und Bäumer deren bindegewebligen Ursprung bestätigten, da wurden die Forscher geneigt, diese Zellen mit der von Waldeyer entdeckten Gruppe der Plasmazellen zu identificieren, was bei dem damaligen Zustande der mikroskopischen Technik und dem Mangel specifischer Färbungsmethoden für das Protoplasma sehr nahe lag.

In diesem Zustande befand sich die Frage, als Unna,[5] der schon längere Zeit an Methoden zur besseren Darstellung der protoplasmatischen Teile des Gewebes arbeitete, seine Arbeit „Über Plasmazellen, insbesondere beim Lupus" (1891) herausgab.

In dieser ersten Arbeit, in der Unna nicht die normale, sondern die pathologisch veränderte Haut untersuchte, überträgt er den Ausdruck „Plasmazellen" auf die protoplasmareichen, eigenartig gestalteten Zellen des Bindegewebes der Haut, die unter der Wirkung eines chronischen infektiösen

Prozesses der Haut entstehen und gibt diesen Zellen, dank einer neuen Färbemethode, eine derartig präcise Beschreibung, daß etwaige Verwechslungen derselben mit den ebenfalls gut charakterisierten Mastzellen von Ehrlich von jener Zeit an ausgeschlossen waren. Er lehrte uns, diese beiden Arten von Zellen mittels ein und derselben Färbemethode auf ein und demselben Präparate sicher zu unterscheiden, indem die wenigen Mastzellen eine kirschrote, die zahlreichen Plasmazellen eine dunkelblaue Färbung annehmen.

Als nun weiter die für die Naturforscherversammlung in Nürnberg 1892 verfaßte Arbeit „Über die Bedeutung der Plasmazellen für die Genese der Geschwülste der Haut, der Granulome und anderer Hautkrankheiten" 1893 in der Berliner klinischen Wochenschrift gleichsam als vorläufige Mitteilung aus Unnas größerem Werke — „Histopathologie der Haut" — publiziert wurde, und als 1894 diese selbst erschien, blieb der Ausdruck „Plasmazellen" schließlich an dem von Unna 1891 gezeichneten Typus haften. Auch besteht noch heute, nach Verlauf von über 10 Jahren und trotz der Menge von Arbeiten, welche inzwischen diesem Thema gewidmet worden sind, die Morphologie der Plasmazellen, wie sie von Unna ursprünglich festgestellt worden ist, unverändert zu Recht.[1])

Das oben erwähnte Werk Unnas (Die Histopathologie der Haut) beruht auf langjährigem genauem Studium eines großen Materials; es beleuchtet viele Fragen über die Pathologie der Hautkrankheiten von einer ganz neuen Seite und hat u. a. in die Pathologie den neuen Ausdruck „Plasmom" für

[1]) In der „Encyklopädie der mikroskopischen Technik" (Herausgeber Dr. R. Krause in Halensee bei Berlin) führt Unna seine aus den Jahren 1892—1893 (Über die Bedeutung der Plasmazellen für die Genese der Geschwülste der Haut u. s. f.) stammende Definition der Plasmazellen wörtlich folgendermaßen an; „Die Plasmazellen sind im großen und ganzen als einseitig hypertrophische Bindegewebszellen zu definieren, in denen der körnige Bestandteil des Protoplasmas proximal vermehrt ist. Mit dieser Vermehrung geht eine Abrundung der Form Hand in Hand; die Ausläufer des Spongioplasmas werden eingezogen, es entstehen rundliche, ovale oder komprimierte Herde: kubische Gestalten" . . .

die Plasmazellen-haltigen, reaktiven, entzündlichen Neubildungen von infektiösem Charakter eingeführt.

Insofern bei allen bis dahin unter dem Sammelnamen: „Granuloma“ zusammengefaßten entzündlichen Neubildungen (Tuberkulose, Syphilis, Rhinoscleroma, Lepra, Wundgranulationen etc.) Plasmazellen eine mehr oder weniger große Rolle spielen, könnte es den Anschein haben, als ob mit der besseren Färbemethode nur ein neuer Ausdruck für die alten Granulome gefunden sei. Dieses ist aber durchaus unrichtig. Unna zeigte schon in der oben citierten vorläufigen Mitteilung (1892—93), daß ein Plasmom eigener Art und besonderen Schicksals bei vielen Affektionen vorkommt, die nach den bisherigen Einteilungen durchaus nicht als „Granulom“ aufgefaßt werden, z. B. Akne, Sykosis, Trichophytie, Ulcus molle, Ulcus serpiginosum, Ulcus rodens, Rhinophyma u. s. s.). Der Ausdruck „Granulom“ war eine kurze Bezeichnung für eine Klasse von Geschwülsten, die unter sich gewisse Analogien und gegenüber den malignen Geschwülsten (Krebs, Sarcom) gewisse Unterschiede darbieten, ohne daß für sie alle eine bestimmte tinktorielle Reaktion maßgebend war; man bezeichnete mit dem Worte „Granulom“ diese Affektionen selbst, nicht bestimmte histologische Anteile derselben.

Im Gegensatze dazu bedeutet „Plasmom“ nur gewisse, tinctoriell scharf definierte Gewebsanteile vieler Affektionen, aber nicht diese selbst und greift in Bezug auf die Anzahl der Affektionen, bei denen ein Plasmom vorkommt, weit über den Rahmen der früheren Granulome hinaus.

Die Fülle von neuen Tatsachen, welche Unna mittelst seiner neuen protoplasmatischen Färbungen kennen lehrte, fanden bis auf geringfügige Detailfragen von allen seinen Nacharbeitern Bestätigung. Eine grundsätzliche Polemik erhob sich nur darüber, daß Unna die Plasmazellen ohne weiteres von präexistierenden Bindegewebszellen ableitete und sich damit auf den älteren Standpunkt von Virchow stellte.

Da nun inzwischen unter den Pathologen die Anschauung eine weite Verbreitung gefunden hatte, daß bei den infektiösen Neubildungen den Leukocyten eine hervorragende Bedeutung zukäme, so mußte die Darstellung von Unna natürlicherweise

an diesem Punkte auf lebhaften Widerspruch stoßen; war die Unnasche Anschauung richtig, so war eine Umänderung in gangbaren Ansichten über die Genese der entzündlichen Neubildungen im Allgemeinen und der bisher als „rundzellige" oder „kleinzellige" Infiltration beschriebenen Gewebsveränderungen die notwendige Folge.

In der ziemlich großen Literatur, welche die Frage der Plasmazellen in den letzten Jahren hervorgerufen hat, scheiden sich demgemäß die Autoren in zwei Lager, je nachdem sie eine hämatogene oder histogene Genese der Plasmazellen oder beide nebeneinander annahmen.

Die guten Methoden zur Darstellung der Plasmazellen sind dieselben, welche heutzutage zum Studium des Protoplasmas überhaupt dienen, wie denn Entdeckung und Erforschung dieser Zellen eng verbunden ist mit der Periode der mikroskopischen Technik (seit 1891), welche im Gegensatz zu den früher allgemein und jetzt noch allzuoft allein bevorzugten Kernfärbungen die Hauptrolle auf eine gute Protoplasmafärbung neben der Kernfärbung legt.

Um die verschiedenen im Protoplasma vorhandenen Substanzen neben dem Kern klar hervortreten zu lassen, kann man verschiedene Wege einschlagen, die alle versucht worden sind.

Man kann erstens durch geeignete Fixierungsmittel die tinctorielle Präponderanz der sauren Kernsubstanz dem Protoplasma gegenüber herabsetzen, und zwar durch basiche Metalloxyde (z. B. Osmium, Eisenverbindungen) und dann die Metallverbindung des Protoplasmas zu färben versuchen (z. B. durch Hämatein).

Auf diesem Wege können die eiweißartigen verschiedenen Componenten des Protoplasmas, vor allem die Nukleoproteide, auf welche in der Pathologie das Meiste ankommt, nicht differenciert und dem Studium zugänglich gemacht werden.

Ein zweiter Weg ist viel erfolgreicher. Man fixiert Protoplasma und Kern in möglichst konservativer Art, nämlich durch Alkohol absolutus und färbt mittelst solcher Farbmischungen, deren Componenten zu den Substanzen des Protoplasmas und Kernes verschiedene Affinität haben. Hierhin gehört in erster Linie die Pyronin-Methylgrün-Mischung von

Pappenheim, in welcher das Pyronin das Granoplasma und Kernkörperchen, das Methylgrün das Nuclein des Kernes spezifisch in Kontrastfarbe darstellen. Nach neueren Untersuchungen von Unna gehört auch die pol. Methylenblaulösung hierhin, indem das darin befindliche Azur Granoplasma und Nuclein, das Methylenviolett das Spongioplasma anfärbt.

Endlich kann man noch auf einem dritten Wege zum Ziel gelangen, indem man ein mit reichen Affinitäten behaftetes Färbemittel zu einer Färbung des Protoplasmas und Kernes benützt und dann durch ein geeignetes Entfärbungsmittel, welches zu den Substanzen verschiedene Verwandschaft hat, dieselben differenziert; hierhin gehören die von Unna zuerst für die Darstellung des Protoplasmas vorgeschlagenen Methoden, nämlich die Färbung in polychromer Methylenblaulösung und nachfolgende Differenzierung durch Glycerinäther, neutrale Orceinlösung oder Anilin-Alaunmischung.

Die in der folgenden Arbeit benutzten Methoden bewegen sich auf den beiden letzten der genannten Wege und sind einfache Modifikationen der von Unna und Pappenheim angegebenen Methoden. Diese leichten Modifikationen haben sich mir praktisch bewährt, nachdem ich mich zunächst genau an die Vorschriften der genannten Autoren hielt und mit denselben auch gute Präparate erzielte. Sie verändern den Charakter dieser Grundmethoden nicht und sind sogar aus einem Studium des Wesens dieser Methoden hervorgegangen. Ich bemerke dieses von vornherein, da in der Literatur über Plasmazellen eine erstaunliche Menge von unbrauchbaren Methoden empfohlen worden sind, welche das Wesen der Protoplasmafärbung von Grund aus alterieren. Dahin gehören die vielfachen Angaben, daß die protoplasmatischen Substanzen sich mittelst obiger Färbungen auch an solchen Geweben differenzieren lassen, die in Sublimat, Formalin und Chromsalzen fixiert waren. Wer nur einmal ein und dasselbe Gewebe geteilt und nach Behandlung mit diesen Fixationsmitteln auf Protoplasma gefärbt hat, wird eine solche Behauptung unverständlich finden. Ebenso unbegreiflich ist die Behauptung, daß eine Entfärbung mit 70 p. C. Alkohol der Entfärbung mit obengenannten milden Entfärbungsmitteln im Resultate gleichkommen soll.

Bei jeder Plasmazellenfärbung soll man da, wo es nur irgendwie möglich ist, das Gewebe frisch in absoluten Alkohol bringen. Es schadet der Färbung nicht und ist als praktisch zu empfehlen. die zu excidierende Stelle mit Chloräthyl zu vereisen, worauf sie mit einem Rasiermesser flach abgetragen und nach kurzer Abwaschung des Stückchens in Wasser, um möglicherweise vorhandenes Blut zu entfernen, sofort in absoluten Alkohol übertragen wird. Hierauf folgt eine Einbettung erst in dünner,

dann in dicker Celloidinlösung, mit dieser wird das Stückchen sodann auf einem Block befestigt und in 80 p. c. Alkohol aufbewahrt.

Diese letzte Procedur der Vorbereitung des Materials beansprucht unsere ganze Aufmerksamkeit, ganz besonders wegen der darauf folgenden Färbemethoden. Es ist ja bekannt, daß schon die kleinste Spur von Gerbsäure bedeutend auf die Präparate wirkt, da diese Beize die feinen Differenzen derjenigen eiweißartigen Gewebsbestandteile (Granoplasma), auf die es uns hauptsächlich ankommt, vollkommen verwischt. Es wäre somit ein großer Fehler, auf Kork oder Holzblock ohne weitere Vorsichtsmaßregeln konservieren zu wollen.

Unna rät zu diesem Zwecke, d. h. um die Gerbsäure aus den Blöcken zu entfernen, dieselben mehrere Stunden in 2 p. c. Sodalösung auskochen zu lassen. Nach meiner persönlichen Erfahrung halte ich es für nützlich, solche Blöcke mit oder sogar ohne vorherige Auskochung dauernd in Alkohol zu halten, bis eine frische Portion Alkohol mit Eisenchlorid gar keine, oder nur eine minimale Reaktion auf Tannin erzeugt. Solche tanninfreien Blöcke hält man am besten in Alkohol vorrätig bis zum Gebrauche. Einer solchen Vorbereitung bedürfen nicht die Blöcke aus Stabilit; allerdings sind sie erheblich teurer.

Die Vorbereitung des Materials für diese Untersuchungszwecke gestaltet sich also folgendermaßen:

1. Excision (flache Abtragung mit Rasiermesser), kurze Abspülung in Wasser.

2. Sofortige Übertragung in absoluten Alkohol auf 24—48 St., je nach der Dicke des Stückes.

2. Dünne Celloidinlösung 12—48 St.

4. Dicke Celloidinlösung 12—48 St. und nachfolgende Befestigung in dicker Celloidinlösung auf Stabilitblöcke oder tanninfreie Holzblöcke.

7. Austrocknen des befestigten Stückes in der Luft unter der Glocke 30 bis 40 Min.

6. Conservierung in 80 p. c. Alkohol.

Wenn das Objekt nach der obigen Art und Weise behandelt wird, kann man sich darauf verlassen, daß die später anzuwendenden specifischen Färbemethoden die Resultate liefern werden, welche wir von denselben erwarten dürfen.

Nachdem das Material, wie oben beschrieben, vorbereitet ist, fertigt man die Schnitte an, wenn möglich nicht dicker als 10 μ, aus den Schnitten wird das Celloidin durch eine Mischung von Alkohol und Äther entfernt, der Schnitt in 80 p. c. Alkohol übertragen, um die Spuren des Äthers zu entfernen, in Wasser gründlich abgespült, so ist er für die Färbung vorbereitet.

Für die specifische Färbung des Protoplasmas haben wir, dank Unna, heutzutage mehrere gute Methoden, die ich in Unnas Laboratorium Gelegenheit hatte, kennen zu lernen; alle diese Methoden haben, wie erwähnt, ein allgemeines Grundprincip: die Überfärbung des Präparates mit

polychromer Methylenblaulösung (Grübler) und langsame Entfärbung mit milden Entfärbungsmitteln.

Bei seinen ersten Arbeiten der Protoplasmafärbung benutzte Unna verschiedene Alkohole und Ätherarten, zuerst Styron und verschiedene Glycole, dann mit größerem Vorteil Kreosol, ein Bestandteil des Kreosots, und erst mit der Hilfe dieser Entfärbungsmittel erreichte er eine gute Differenzierung des Protoplasmas und gab seine erste Beschreibung der Plasmazellen beim Lupus. Diese Entfärbungsmittel waren gut, aber in der Praxis schwieriger zu benutzen, da sie sich nicht gut mit Wasser mischen. Bei weiterer Suche unter den alkohol- und aetherartigen Körpern fand Unna endlich in dem allerdings teuren Glycerinäther $C_6H_{10}O_3$, den man als Anhydrid des Glycerins betrachten kann,

$$C_6H_{10}O_3 = 2C_3H_8O_4 - 3H_2O$$

Glycerinäther Glycerin Wasser,

ein in jeder Hinsicht befriedigendes Entfärbungsmittel.[6] Da dieses Mittel zum Gebrauche doch stark verdünnt werden muß, so empfahl Unna statt dessen die Mischung sämtlicher bei der Darstellung des Glycerinäther durch fraktionierte trockene Destillation des Glycerins entstehenden Teilprodukte mit Glycerin und Alkohol unter dem Namen: „Glycerinäthermischung“,[1]) wodurch die Kostspieligkeit dieser Entfärbung fortfällt.

Diese gelbbraune, stechend nach Glycerinäther riechende Flüssigkeit, von syrupartiger Konsistenz, ist vorrätig bei Grübler.

Unna fand weiter, als er die Entfärbungskraft verschiedener Zusätze zum Anilin für tinktorielle Isolierung verschiedener Teile des Gewebes untersuchte,[7] daß einige Salze die Entfärbungsfähigkeit des Anilinöls bedeutend erhöhten, obgleich von derselben nur Spuren, wahrscheinlich unter Zersetzung der Salze und Bindung ihrer Säuren an das Anilinöl in letzteren gelöst werden.

Die Mischungen dieser Salze mit Anilinöl nehmen bei sehr langer Berührung immer mehr von der entfärbenden Anilinverbindung auf und lassen so eine feine Abstufung von den schwächsten zu den stärksten Entfärbungsflüssigkeiten zu.

Mit diesen Salz-Anilin-Mischungen (Kochsalz-Anilin, Alaun-Anilin) kann man nun noch solche basische Färbungen in zartester Weise entfärben, die nach völliger Entwässerung der Schnitte von reinem Anilin nicht mehr entfärbt werden. Denn reines Anilin entfärbt basische Färbungen nur nach Maßgabe des Wassergehaltes der Schnitte und gibt daher stets variable Resultate, die von persönlicher Technik sehr abhängig sind. Deshalb substituierte Unna die Entfärbung basich gefärbter, vollkommen entwässerter Schnitte durch Anilinmischungen,

So entstand das zweite Hauptmittel der allmählichen Entfärbung der mit polychromer Methylenblaulösung überfärbten Präparate, und zwar eine

[1]) Der Name Glycerinäther-Mischung bedeutet mithin nicht, wie viele annehmen, eine Mischung von Glycerin und Aether sulfuricus.

Entfärbung mit Anilin-Alaun-Mischung. Dieselbe kann von einem jeden leicht vorbereitet werden. Am besten stellt man sich einen Vorrat für eine längere Zeit davon her, indem man in ein Glas mit Anilinöl von circa 30=40 ccm Inhalt fein gepulverten Alaun bis zum Viertel des Glases aufschichtet; in circa 10—15 Tagen kann man schon die abstehende Flüssigkeit abgießen und gebrauchen und auf den zurückgebliebenen Alaun wieder frisches Anilinöl aufgießen. Je länger eine solche Mischung mit Überschuß von Alaun stehen bleibt, desto stärker wirkt sie entfärbend.[1])

Die zwei angegebenen Entfärbungsmethoden der mit polychromer Methylenblaulösung überfärbten Präparate differenzieren nicht gleichartig die verschiedenen Teile des Protoplasmas, das, wie bekannt, weder chemisch noch physikalisch einen ganz homogenen Körper darstellt.

Einerseits haben Alexander Schmidts[8] chemische Untersuchungen erwiesen, daß wir es in dem Protoplasma der Zellen mit mindestens vier Eiweißkörpern verschiedener Natur zu tun haben, andererseits wird durch die Untersuchungen von Butschli und Unna, schließlich auch von Flemming bewiesen, daß das Protoplasma der Zellen eine deutlich wabige Struktur besitzt, wofür Unna den älteren Leydigschen Ausdruck: „Spongioplasma" als Grundlage des Protoplasmas wieder einführte. Innerhalb dieses Wabengerüstes des Spongioplasmas bildet sich, besonders unter pathologischen Verhältnissen, ein zweiter eiweißartiger Körper, das Granoplasma. Bisher können wir auf tinktoriellem Wege nur diese zwei allgemein vorkommenden protoplasmatischen Substanzen des Zellleibes differenzieren.

Diese zwei Grundkörper des Protoplasmas beanspruchen verschiedenartige Entfärbungsmethoden der Präparate, und zwar genügt schon eine Entfärbung mit Glycerinäther-Mischung, um eine Differenzierung des Granoplasmas zu erreichen, während das Spongioplasma, besonders solcher kleiner Zellen, welche noch gut erhalten und noch nicht von irgend einem Degenerationsproceß ergriffen worden sind, sich besser durch langsame Entfärbung mittelst der zweiten Hauptmethode — der Anilin-Alaun-Mischung differenzieren läßt.

Um endlich eine gute Kontrastfärbung des Protoplasmas der Zellen einerseits, der intercellulären Substanzen andererseits zu erhalten, führte Unna die Entfärbung der Schnitte und gleichzeitige Anfärbung des Collagens durch nachfolgende Behandlung mit einer dünnen, nicht angesäuerten Lösung von Orcein (Grübler) ein, wobei die dunkelblau tingierten Plasmazellen auf dem bräunlichroten Hintergrunde gut hervortreten.

So gestaltete sich die Frage über die Protoplasmafärbung, als Pappenheim (1901), der über die Beziehung der Plasmazellen zu den Lymphocyten[9] in Unnas Laboratorium arbeitete, seine neue Methode der doppelten Färbung der Plasmazellen empfahl.

[1]) Die Mischung, welche ich vor einem halben Jahr für meine Zwecke vorbereitet hatte, entfärbt jetzt circa 5—7 mal stärker als eine frischvorbereitete Mischung.

Diese Methode, bei welcher das Granoplasma der Zellen und das Kernkörperchen in purpurroter, der Kern in blaugrüner bis blauer Färbung hervortreten, beruht auf der Färbung mit einer Methylgrün-Pyronin-Mischung (Grübler) und nachfolgender Fixation des Pyronins mittelst einer 2prozentigen Resorcinlösung.

Diese neue, chemisch-elektive Methode der Doppelfärbung der Plasmazellen wurde bald darauf von Unna angenommen und für die Praxis modificiert, indem er den Vorschlag machte, anstatt der nachfolgenden Resorcinfixation Karbolsäure zu der Mischung selbst hinzuzufügen. So entstand die Karbol-Methylgrün-Pyroninfärbung von Pappenheim-Unna, eine sehr zuverlässige, elektive Methode der Plasmazellenfärbung, und zur Zeit wohl die instruktivste von allen.

Ich gebe in Folgendem eine kurze Darstellung, wie die angegebenen Färbemethoden heutzutage in Unnas Laboratorium prakticiert werden und welche Vorsichtsmaßregeln dabei zu beobachten sind, damit diese Methoden in der Hand eines jeden eine gute Färbung des Protoplasmas erzielen.

Um ein allgemeines Übersichtsbild zu gewinnen über die Verteilung des Plasmoms in einem Gewebe, wäre folgender Weg zu empfehlen: 1. Überfärbung mit polychromer Methylenblaulösung, Entfärbung mit Glycerinäther-Mischung, oder 2. Pappenheim-Unnasche Methode (Karbol-Methylgrün-Pyronin-Mischung).

Eine gute Differencierung des Granoplasmas und großen Plasmazellen erreicht man schon durch die pol. Methylenblau-Glycerinäther-Methode.

Was das Spongioplasma, die kleineren Plasmazellen und die atrophischen Plasmazellen anbetrifft, so pflegen sie am besten bei der pol. Methylenblau-Anilin-Alaunmethode hervorzutreten.

Um endlich gleichzeitig Granoplasma, Spongioplasma und atrophische Plasmazellen zu differencieren, empfiehlt sich wieder die Pappenheim-Unnasche Methode.

Einzeln genommen ist die Technik dieser Methoden folgende:

I, Pol. Methylenblau-Glycerinäther-Methode.

1. Celloidinentfernung.
2. 80 p. c. Alkohol.
3. Gründliche Abwaschung in Wasser.
4. Pol. Methylenblau-Lösung, 2 bis 5 Minuten.
5. Auswaschung in Wasser 10 Min. bis ½ Stunde, bis keine Farbe mehr abgegeben wird.
6. Entfärbung in verdünnter Glycerinäther-Mischung (15 bis 20 Tropfen der im Handel befindlichen Lösung auf ein Schälchen Wasser) 5 bis 10 Minuten.
7. Sehr gründliche Auswaschung in Wasser, um alle Spuren von Glycerinäther zu entfernen.[1])

[1]) Sonst entfärben sich die Präparate mit der Zeit.

8. Alkohol abs. 1 Min., Bergamottöl, Canadabalsam.

Bei der Ausführung dieser Methode der Plasmazellenfärbung, welche trotz ihrer Einfachheit eine gewisse Übung verlangt, ist es wichtig, auf die Punkte „3“ und „6“ ganz besonders zu achten; es ist durchaus notwendig, daß beim Übertragen des Schnittes aus dem Alkohol in die Farblösung man recht sorgfältig den Schnitt auswäscht, sonst ist ein Niederschlag nicht zu vermeiden; noch wichtiger ist eine vorsichtige Entfärbung besonders der ersten Schnitte; dieselbe muß im allgemeinen so lange fortgesetzt werden, bis man bei vorläufiger Abspülung des Schnittes in Wasser schon makroskopisch die Grenze zwischen der Oberhaut, die viel stärker sich färbt, und der Cutis unterscheiden kann; sowie diese Grenze klar zum Vorschein kommt, möge man beim ersten Schnitte lieber schon die Entfärbung unterbrechen, das Präparat fertig machen und es auf die Färbung des Granoplasmas, welche tief dunkelblau gefärbt sein muß. untersuchen. Ist die Entfärbung der Intercellularsubstanz dann noch nicht ganz vollendet, so tut man gut, bei einem noch unbekannten Material den nächsten Schnitt, ihn mehrfach abspülend, unter Kontrolle des Mikroskops zu Ende zu entfärben. Hat man auf diese Weise sich über die Beschaffenheit des Granoplasmas in seinem Material einmal Klarheit geschafft, so unterliegt die Darstellung desselben weiterhin keiner Schwierigkeit. Im allgemeinen lehrt die Erfahrung, daß das Präparat bei obiger Verdünnung der entfärbenden Flüssigkeit ungefähr dreimal so lange, als in der Farbe liegen muß, dabei ist aber nicht zu vergessen, daß die dicken Schnitte mehr Zeit zur Entfärbung brauchen, als die dünnen, und jedes Material etwas verschieden ist. Werden die soeben erwähnten Vorsichtsmaßregeln bei der Färbung der ersten Schnitte nicht beachtet, so entfärbt sich oft das Protoplasma und wir erhalten dann bloß Massen großer und kleiner Kerne, die Kerne der Plasmazellen, die ein jeder ebensogut für Lymphocytenkerne halten könnte.

2. Pol. Methylenblau-Anilin + Alaun-Methode.

1. Celloidinentfernung.
2. 80 p. c. Alkohol.
3. Gründliche Auswaschung im Wasser.
4. Pol. Methylenblau-Lösung 2 bis 5 Min.
5. Wasser.
6. Abtrocknen mit Filtrierpapier und rasches Eintauchen nacheinander in drei Schälchen mit folgenden Mischungen: a) 4 Teile Alkohol, 3 Teile Xyol; b) 3 Teile Alkohol, 3 Teile Xylol; c) 2 Teile Alkohol, 3 Teile Xylol. Der Schnitt bleibt circa ½ Min. in jeder Mischung.
7. Entfernung des Alkohols durch reines Xylol (1 Min.).
8. Entfärbung durch die Anilin + Alaun-Mischung 5 bis 20 Min.: die Kontrolle unter dem Mikroskop ist durchaus notwendig.
9. Xylol.
10. Canadabalsam.

Diese Methode ist zweifellos komplizierter, als die vorherige, gibt aber

ungemein deutliche und gut differenzierte Präparate; der wichtigste Moment dieser Methode liegt in der Ausführung des Punktes „6"; es ist notwendig eine schnelle und regelmäßige Entwässerung des Präparates in allen seinen Teilen zu ermöglichen; geschieht dies nicht, so ist der Schnitt trüb; außerdem ist es nicht immer leicht, die Schrumpfung und Faltung des Schnittes zu vermeiden; zu diesem Zwecke gehe ich so vor, daß ich das Präparat aus dem Wasser nicht etwa mit einer Nadel oder einem Spatel herausnehme, sondern mit einem dicken, stumpfen Glasstäbchen; um dieses legt sich das Präparat ohne Falten. Alsdann fahre ich mit einer drehenden Bewegung einmal vorsichtig mit dem Stäbchen über das Filtrierpapier, wobei das Präparat gleichzeitig trocken und glatt wird; darauf wird das Präparat, auf dem Stäbchen haftend, rasch in die Mitte der ersten Portion Alkohol + Xylol eingetaucht und ebenso auch in den zwei folgenden. Auf diese Art und Weise bekommt man immer ganz glatte, gleichmäßig entfärbte und unverletzte Schnitte. Wenn man anstatt der drei nur eine Entwässerungsflüssigkeit entsprechend der ursprünglichen Vorschrift von Unna (Alk. 2 + Xylol 3) nimmt, so wird leicht die vollkommene Entwässerung nicht ganz erreicht und die Schnitte werden dann trübe. Man achte aber bei dieser stets vollkommenen Methode der Entwässerung andererseits darauf, daß das Präparat besonders in den ersten beiden alkoholreichen Portionen nicht zu lange bleibt, sonst wird es in denselben nicht bloß entwässert, sondern auch entfärbt, so, daß bei der nachfolgenden eigentlichen Entfärbung in Anilin + Alaun die des Granoplasmas zu stark wird und nur die Kerne übrig bleiben.

3. Karbol + Methylgrün + Pyronin-Methode.

1. Celloidinentfernung.
2. 80 p. c. Alkohol.
3. Wasser.
4. Färbung: der Schnitt wird mit einer Platinnadel in die Epruvette mit der Farblösung gebracht und in einem auf 40° eingestellten Wasserbade 5 bis 7 Minuten erwärmt.
5. Rasche Abkühlung der Epruvette unter der Wasserleitung oder in einer großen Schale Wasser.
6. Abspülung des mit der Platinnadel herausgenommenen Schnittes in Wasser.
7. Alkohol absolutus, bis keine Farbe mehr abgeht (1—2 Min.).
8. Bergamottöl, Canadabalsam.

Der wichtigste Moment dieser Methode ist eine pedantische Ausführung des Punktes 5; wird die Farblösung, in der sich der Schnitt befindet, nicht rasch genug abgekühlt, so verschwindet leicht das Pyronin aus den Schnitten, indem das warme Lösungswasser es dem Schnitte wieder entzieht, die Plasmazellen werden dann grünlich und die Doppelfärbung ist nicht gelungen. — Soviel über spezifische Färbemethoden des Granoplasmas und Spongioplasmas.

Erst nach der Veröffentlichung der „Histopathologie der Haut“ wurde in vielen Arbeiten, welche von zahlreichen Autoren dem Thema der Plasmazellen gewidmet worden sind, über die Morphologie der Plasmazellen diskutiert.

In diesen Arbeiten (Jadassohn,[10] v. Marschalkó.[11] Krompecher,[12] Justi,[13] Enderlen und Justi[14], Joannovics,[15] Pappenheim,[16] Schottländer,[17] Almkvist[18] u. s. f.) wird die Morphologie der Plasmazellen ausführlich beschrieben, jedoch trägt diese Beschreibung nichts wesentliches bei zu der ursprünglichen Morphologie, wie sie Unna in seiner ersten Arbeit und der Reihe seiner nachfolgenden Werke gegeben hat. Im Gegenteil, dadurch, daß einige Autoren nicht diejenigen spezifischen Färbemethoden anwenden, welche oben beschrieben und von Unna in seinen Untersuchungen angewendet worden sind, oder auch infolge ungenauer Anwendung dieser seiner Methoden, sind manche Autoren sogar zu dem Schlusse gekommen, daß es bei typischen Plasmomen keine Plasmazellen gibt und sind geneigt, dem von Unna mit Vorbedacht gewählten und von Waldeyer mit Überlegung dafür aufgegebenen Namen: Plasmazellen andere Namen wie: Krümelzellen[11] zu substituieren, offenbar in der Idee, daß die eigentümliche gefärbte Substanz dieser Zellen etwas den Plasmazellen Eigentümliches, Besonderes sei, während Unna längst auf Grund seiner genaueren Färbemethoden diese Substanz als einen allgemeinen integrierenden Bestandteil jedes Protoplasmas erkannt und nachgewiesen hatte.[1])

Dem gegenüber, gestützt auf Grund meiner eigenen Untersuchungen vieler Präparate aus teils frisch vorbereitetem, teils konserviertem Material,[2]) welches in genauester Weise mit den oben beschriebenen Färbemethoden behandelt ist, halte

[1]) So sind bekanntlich die Nisslschen Körperchen oder Tigroidschollen der Ganglienzellen, wie Unna nachgewiesen, auch nichts als Granoplasma.

[2]) Zu meiner Verfügung stand folgendes Material: Rhinoscleroma, Ulcus molle, Initialsclerose, Papula syphil., Gummi, verschiedene Formen von Lupus vulgaris, Lupus fibromatosus, verschiedene Formen von Carcinom, tuberkulöse Fisteln, Granulationsgewebe, Rhinophyma u. s. f.).

ich es für nützlich, noch einmal ganz kurz die Morphologie der Plasmazellen so zu formulieren, wie ich sie gesehen habe, um dann zu dem Hauptteile meiner Arbeit — zur Frage der Entstehung der Plasmazellen überzugehen.

Da jetzt alle Forscher darin einig sind, daß Plasmazellen als solche in der Tat existieren und eine tatsächlich ganz abgesonderte, scharf charakterisierte Zellgruppe bilden und durch geeignete Färbemethoden zum Vorschein kommen, werde ich nun in meinen weiteren Äußerungen über Plasmazellen ausschließlich Unnas Plasmazellen verstehen.[1])

Unnas Plasmazellen (Taf. VI Fig. 1, 2, 29P, 7 und 8) sind mehr oder weniger große, einseitig hypertrophische (seitens des Granoplasmas mehr, als seitens des Spongioplasmas), protoplasmareiche Zellen mannigfaltiger Gestalt. Bei der Färbung mit pol. Methylenblaulösung treten Gruppen dieser Zellen schon bei schwacher Vergrößerung hervor in der Form von dunkelblauen Zellenhaufen auf dem beinahe vollständig entfärbten Hintergrunde des Bindegewebes, bei Färbung mit Karbol + Methylgrün + Pyronin erscheinen sie in der Form ebenso prägnant gefärbter, purpurroter Zellen mit blauen Kernen. Die Form dieser Zellen ist sehr verschiedene und steht in vollster Abhängigkeit von der Natur der Zellen (vollständig entwickelte, oder atrophische), in welchem Zustande der Evolution (Abschnürungsmoment von der Bindegewebszelle oder Segmentation der bereits abgeschnürten Zellen) und auch in welchem Medium sie sich befinden (welchem Druck sie unterliegen). Ist die Plasmazelle vollkommen entwickelt, sehr reich an Granoplasma, unterliegt sie dabei einem gleichen und regelmäßigen Drucke, so enthält die Zelle nach dem allgemeinen physikalischen Gesetze die Form einer mehr oder weniger regelmäßigen Kugel; sammeln sich diese Kugeln in Gruppen an, wobei die kleinen Gruppen gewöhnlich aus großen Kugeln und die großen Gruppen aus kleinen Kugeln bestehen, so erhalten die Zellen unter der Wirkung des gegenseitigen Druckes eine polygonale Form; werden weiter die Zellen gedrückt zwischen parallel laufenden Bindegewebsbündeln, so wird die Form der Zellen eine läng-

[1]) Also werde ich hier nicht noch einmal über die aufgegebene Gruppe der Waldeyerschen Zellen reden.

liche, bandförmige, weiter findet man bei einer Anzahl mehr trockener Plasmome häufig Plasmazellen mit Ausläufern von sehr verschiedener Form (Taf. VI Fig. 9, 10, 11, 12), es kann folglich ihre Form oval, halbkugelartig, dreieckig, sternförmig, spindel- und spinnenförmig u. s. f. sein; je mehr Präparate wir vor uns haben, je aufmerksamer wir suchen, desto mannigfaltigere Formen können wir entdecken, sogar in ein und demselben Präparate. Folglich spricht eine Abweichung von der Kugelform durchaus nicht gegen die Diagnose einer Plasmazelle, wohl aber haben alle Plasmazellen die Neigung, dort, wo sie sich frei und unbeschränkt von äußeren mechanischen Einflüssen entwickeln können, eine kugelige Form anzunehmen. Diese Neigung entspricht ihrer Definition, denn jeder schwammige irgendwie geformte Körper wird nach physikalischen Gesetzen umso kugeliger werden, je mehr er bei gleicher Oberfläche Inhaltsmassen (Granoplasma) bildet.

In einer gut entwickelten und gut gefärbten Plasmazelle unterscheiden wir Granoplasma, Spongioplasma, Kern und Kernkörperchen. Unter dem Granoplosma, d. h. unter der körnigen Grundsubstanz des Protoplasmas, verstehen wir solche Art von Körnung, wie wir sie von pathologischen Zuständen her kennen, z. B. von der körnigen Degeneration Virchows, wobei wir die Körnung des Protroplasmas dem homogenen, gleichartigen Zustande desselben entgegensetzen,[1]) optisch, hier wie dort, ist die Gestalt der Zellen ein und dieselbe: das Protoplasma ist trüb, wie geschwollen, hat ein schmutzig-staubiges Aussehen, wobei weder hier noch dort die Rede ist von einzelnen, deutlich abgegrenzten Körnchen, welche bei allen Formen körniger Zelleneinschlüsse vorkommen (Ehrlich, Altmann). Unna hat das Granoplasma neuerdings, um in Zukunft Mißverständnisse zu vermeiden, amorph-körnig genannt, im Gegensatz zu allen geformt-körnigen Zelleneinschlüssen.[2])

Pappenheim[3]) möchte vielleicht drei Stufen dieser Kör-

[1]) ohne dabei scharf konturierte, regelmäßige Granula zu sehen.

[2]) Encyklopädie der mikroskopischen Technik. 1902. Krause und Ehrlich.

[3]) A. Pappenheim: „Wie verhalten sich die Plasmazellen zu Lymphocyten." Dieses Archiv.

nung unterscheiden (granulierte, granuläre und granulöse Plasmazellen), da selbstverständlich nicht alle Zellen eine gleich ausgedrückte Körnung besitzen, allerdings aus den oben angegebenen Worten Unnas sind wir darüber ganz klar, was er schon bei seiner ersten Beschreibung der Plasmazellen unter Körnung meinte, und diese präzise Definition bedarf kaum weiterer Erklärungen. Auf meinen Zeichnungen (Taf. VI, Fig. 1, 5, 6, auch 3, 11 und 7) ist die Körnung gut zu sehen. Auf Fig. 1 ist dieselbe nur angedeutet, dagegen auf Fig. 5, 6 und 7, weiter 11 schon ganz deutlich zu sehen; schon die pol. Methylenblau-Glycerinäther-Methode gibt ganz ausgezeichnete Bilder dieser Körnung, aber die Körnung erscheint am besten bei der in dieser Richtung geradezu belehrenden Karbol + Methylgrün + Pyronin-Methode (Taf. VI, Fig. 5 und 6).

Die andere wichtige Grundsubstanz des Protoplasmas ist das Spongioplasma (Taf. VI, Fig. 18, 29 P, auch weniger deutlich Taf. VI, Fig. 1, 2, 3). Diese beiden Grundsubstanzen des Zellleibes sind am besten an solchen Zellen nebeneinander zu sehen, wo ein Teil des Granoplasmas ausgelaugt ist (Taf. VI, Fig. 29 P und 18). Man sieht an diesen granoplasmafreien Stellen der Plasmazelle, daß das Spongioplasma einen exquisit-wabigen Bau (Butschli) hat, und daß das amorphkörnige Substrat des Granoplasmas die Ausfüllung des gefärbten wabigen Protoplasmas darstellt; gerade an solchen Stellen erkennt man bei guter Färbung deutlich, daß auch die Plasmazellen, wie alle Bindegewebszellen, ein wabiges Gerüst besitzen, welches ihnen die äußere Gestalt verleiht.

Die Plasmazellen haben meistens ein oder zwei Kerne; im ersten Falle liegt der Kern öfter exzentrisch, im zweiten oft polar. Die Zellen haben zwei und mehr Kerne (Taf. VI, Fig. 8 und 38 P) an den Orten der Präparate, wo die Proliferation dieser Zellen besonders stark ist. Der Kern der Plasmazellen ist meistenteils oval; bei allen Plasmazellen müssen wir die Verteilung der Chromatinkörner in dem Kerne als mehr oder weniger charakteristisch betrachten; die Zahl der Chromatinkörner in dem Kerne beträgt gewöhnlich 5—8, auch sind dieselben viel größer, wenn ihre Anzahl kleiner ist. Die Chromatinkörner mit dem zentral liegenden Kernkörperchen bilden

meistens eine sehr charakteristische radförmige Konfiguration (Radkern). In der Tat bei gut entwickelten Zellen, besonders bei elektiver, doppelter Färbung kommt diese Kernfigur zum Vorschein (Taf. VI, Fig. 9, 10 und 8). Man muß aber ja nicht vergessen, daß, wenn man nur diese Kernfigur als Charakteristikum für Plasmazellen betrachten wollte, ohne auf die gleichzeitige Beschaffenheit des Protoplasmas zu achten, man die kleinen Plasmazellen mit zentralgelagerten Kernen sehr leicht mit anderen Zellen ganz anderer Herkunft verwechseln könnte. worauf Unna schon 1891 aufmerksam gemacht hat.[1])

Die Proliferation der Plasmazellen entsteht meistens durch Segmentation, d. h. durch direkte Teilung der großen Plasmazellen. Die mitotische Teilung wird sehr selten beobachtet und an Stellen erhöhter Proliferation entspricht die große Menge der neu gebildeten Zellen der geringen Zahl der Mitosen bei weitem nicht. Außerdem auf jedem Präparate ohne Ausnahme können wir die verschiedenen Bilder der direkten Teilung verfolgen.[2]) Als Resultat der Teilung der Plasmazellen erscheint die Tochterzelle (Taf. VI, Fig. 3). Die Kerne dieser Tochterzellen lassen sich ebenso stark färben, wie die Kerne der Mutterzellen, auch läßt sich das Granoplasma dieser Zellen intensiv färben und ist bloß durch die Menge des Granoplasmas von den Mutterzellen zu unterscheiden, da ihre Affinität zu den spezifischen Farben nicht geringer ist als bei diesen; bei guter Färbung läßt sich der Granoplasmasaum ganz intensiv färben. bei ungenügender Färbung erscheinen die Tochterzellen, welche eine zentrale Lage des Kernes haben und einen geringen Protoplasmasaum um den Kern herum, mikroskopisch in der Form einkerniger kleiner Leukocyten (Lymphocyten), weil der Kern der letzteren sich keineswegs von dem Kerne der Plasmazellen unterscheiden läßt[2]. Aus dieser Auseinandersetzung wird es nebenbei klar, daß es heutzutage bei den uns zur Verfügung stehenden Färbemethoden kaum möglich ist, daran zu zweifeln, daß Ehrlichs Mastzellen (Taf. VI, Fig. 25 und 26) weder durch

[1]) Monat. für P.-D. Bd. 12. 1891. S. 306.

[2]) Da ich auf diesen Punkt hier nicht näher eingehen kann, verweise ich auf das Heft VI u. VII d. histolog. Atlas: P. G. Unna, „Histologischer Atlas zur Pathologie der Haut."

ihre morphologische Gestalt, noch durch ihr Verhältnis zu den Färbesubstanzen etwas Gemeinschaftliches mit Unnas Plasmazellen haben, und ich will mich daher bei deren spezieller Morphologie nicht weiter aufhalten. Ich bemerke nur, daß die Form der Mastzellen, wie ich bei allen meinen Präparaten mich zu überzeugen Gelegenheit hatte, ebenso mannigfaltig ist, wie die Form der Bindegewebszellen überhaupt; der Kern aber, wie man es aus meinen Präparaten (Taf. VI, Fig. 25 und 26) ersieht, kann eine sehr ähnliche Struktur besitzen, wie der Kern der Plasmazellen, und zwar mit derselben Verteilung des Chromatins (Radkern), was vielleicht zugunsten der Identität ihres Ursprungs spricht. — Auf solche Mastzellen mit Plasmazellen-Kern wurde schon von Krompecher aufmerksam gemacht, der ähnliche Zellen „Plasma-Mastzellen" nannte, eine Wortbildung, die ich nicht empfehlen möchte, da man unter derselben natürlich zunächst eine Zelle verstehen würde und müßte, die neben Ehrlichscher Mastzellenkörnung das Unnasche Granoplasma aufweist.

Die verschiedenartigen Erkrankungen der Haut, welche sich durch Bildung eines mehr oder weniger ausgesprochenen Plasmoms kennzeichnen, unterliegen die Plasmazellen einer Reihe degenerativer Veränderungen, die mehr oder weniger charakteristisch für diesen oder jenen pathologischen Prozeß sind. Dabei ergreift der degenerative Prozeß vor allem das Granoplasma der Zellen, der Kern wird zuletzt in den Prozeß einbezogen und zeichnet sich in dieser Hinsicht durch außerordentliche Widerstandsfähigkeit aus. Bei syphilitischen Erkrankungen z. B. unterliegen die Plasmazellen in großen Mengen einer hyalinen Degeneration (Taf. VI, Fig. 19 und 22), wobei der degenerative Prozeß gewöhnlich in dem Teile des Granoplasmas um den Kern anfängt, sich allmählich auf die Peripherie der Zelle ausdehnt; schließlich verwandelt sich die Zelle in ein Konglomerat hyaliner Kugeln bei gut erhaltenem Kern (Fig. 22); ebenso allmählich geht der Prozeß vor bei allen Fällen des pathologischen Zerfalles und bei Atrophie des Granoplasmas, wie es zu sehen ist an einer Reihe von Zellen, die aus den Präparaten einer tuberkulösen Fistel entnommen sind (Taf. VI, Fig. 13, 14 und 15). Eine solche Widerstandsfähig-

keit des Kernes im Vergleich mit dem Granoplasma einerseits, anderseits die Anwendung solcher Färbemethoden, welche das unveränderte Granoplasma schon entschieden ungenügend färben, können u. a. zur Erklärung der Tatsache dienen, daß manche Autoren dort Kerne beschreiben, wo tatsächlich Plasmazellen und Reste solcher vorliegen; in solchen Fällen, wo um den Kern bloß ein Teil sich schwach färbenden degenerierten Granoplasmas übrig bleibt, entziehen diese Reste des Granoplasmas sich unspezifischen Färbemethoden vollständig, und auf den Präparaten erscheinen dann bloß die Kerne der Zellen gefärbt: dann hat man wieder ein Bild, ähnlich der Ansammlung von Lymphocyten.

Da, wo ein Ödem des Gewebes vorhanden ist, werden die Plasmazellen bedeutend vergrößert, schwellen auf, die Körnung des Granoplasmas verliert an Deutlichkeit, erhält ein sehr trübes Aussehen und bei der sorgfältigsten spezifischen Färbung und stärksten Vergrößerungen kann man bei solchen Zellen keine Körnung mehr entdecken, da ihr Granoplasma (Taf. VI, Fig. 4) vollständig homogen ist.

Wenn ein Teil des Granoplasmas durch den Lymphstrom ausgelaugt ist, haben wir große, kugelförmige oder ovale Zellen mit scharf gezeichnetem Spongioplasma vor uns — sogenannte Schaumzellen (Unna); die Form solcher ödematösen Zellen ist meistens rund oder oval, da die ödematöse Flüssigkeit solche Zellen auftreibt und sie meistenteils sich vereinzelt unter einem von allen Seiten gleichmäßigen Druck befinden.

Soviel über Morphologie der Plasmazellen.

Bei den verschiedenen pathologischen Prozessen der Haut, die mir zur Untersuchung vorlagen, ist die Verteilung der Plasmazellen in dem Gewebe nicht gleichartig; wenn man aber bei allen Fällen mit gleicher Aufmerksamkeit die Beziehung der Plasmazellen zu der Lage der Gefäße, zu den Hautdrüsen und den Elementen des Bindegewebes beobachtet, so kann man bereits bei schwacher Vergrößerung bestimmte Charakteristika für jedes Plasmom feststellen. So z. B. erscheinen beim Rhinosklerom, das ein typisches Bild eines Plasmoms überhaupt darbietet, die Plasmazellen in verschiedenen Schichten der Cutis in der Form kolossaler Anhäufungen sehr gut entwickelter

Zellen von verhältnismäßig gleicher Größe und begleiten überall die Blutgefäße, wobei die fibromatösen Partien von den plasmomatösen scharf abgegrenzt sind. An den Stellen dieser Plasmazellenherde weicht das Bindegewebe dem Drucke der Zellen, wird atrophisch und die elastischen Fasern, dann auch die kollagenen, gehen zugrunde; diese Rarefikation des Collagens und Schwund der elastischen Fasern an den plasmomatösen Stellen ist um so auffallender, je stärker die Wucherung des Bindegewebes an den übrigen Stellen der Cutis zum Ausdruck kommt. Ein anderes, aber ebenso charakteristisches Bild erzeugt die Verteilung der Plasmazellen beim Ulcus molle und bei der Initialsklerose. Beim Ulcus molle haben wir ein mehr oder weniger ausgedehntes Plasmom vor uns, welches, dem subepithelialen Eiterfokus entsprechend, die von der Oberfläche kommende Schädlichkeit mit einer Schale intensiv sich färbenden, großen und kleinen Plasmazellen umkreist, die den Gefäßen nach unten und beiden Seiten hin folgen und nicht durch hypertrophische Bindegewebszüge getrennt sind. Im Gegensatze dazu besitzt die Initialsklerose, entsprechend der aus allen Gefäßen des Hautbezirkes kommenden Schädlichkeit, ein über das ganze Gesichtsfeld gleichmäßig zerstreutes Plasmom, welches durch eine intensive und für die Initialsklerose geradezu charakteristische Wucherung des Bindegewebes getrennt und durchwachsen ist. Überall sieht man verdickte Blutgefäße, denen entlang die Plasmazellen in Reihen folgen. Das Plasmom der Papula syphilitica im allgemeinen ist dem Bilde der Initialsklerose ähnlich; auch hier große Herde von Plasmazellen, die den Gefäßen mantelförmig folgen; die Plasmazellenanhäufungen um die Gefäße der Schweißdrüsen sind noch mehr ausgesprochen. Die Plasmazellen sind hier sehr groß, meistens von polygonaler Form; entfernt von den perivasculären Räumen bilden die Plasmazellen große Gruppen von dicht liegenden Zellen, wobei die Peripherie dieser Herde von großen, sich stark färbenden Zellen, die Mitte von großen, sich schwächer färbenden, oft mehrkernigen Zellen gebildet wird. In dem Zentrum selbst zeigt ein Teil der Zellen homogenes Protoplasma, und bei starker Proliferation der Kerne bilden sich zahlreiche kleine Riesenzellen. Beim Gumma syphiliticum dagegen fehlt

ein regelmäßiges Verhältnis zwischen den Plasmazellen und dem Bindegewebe, wie bei der Initialsklerose, und eine streng perivaskuläre Verteilung der Plasmazellen, wie sie bei der syphilitischen Papel bis in den Papillarkörper hinein die Regel ist. Demgegenüber findet man hier große, konzentrisch ausgebildete Herde kleiner Plasmazellen, die von stark verdickten Bindegewebsbünden umgeben sind und komprimiert werden. Was nun das Plasmom bei verschiedenen Formen der Hauttuberkulose anbetrifft, so erscheint der Prototyp derselben, das elementare lupöse Knötchen, als ein reines Plasmom; schon das kleinste Knötchen besteht aus einer großen Anzahl sich tief dunkelblau färbenden großen Plasmazellen, die meistens eine polygonale Form durch gegenseitigen Druck erhalten haben; Gefäße, elastisches Gewebe und Kollagen fehlen an diesen Stellen vollständig und umkreisen nur die Peripherie des Knötchens. Wie beim Rhinosklerom die plasmomatösen Stellen von fibromatösen eingeschlossen und scharf abgegrenzt sind, so sind sie hier von gesundem Bindegewebe, scharf abgesetzt, umgeben. Der Bau des Knötchens erinnert an die circumscripten Herde einer syphilitischen Papel: große, stark tingierte Zellen an der Peripherie, große, weniger tingierte nach innen, Riesenzellen im Zentrum. Der diffuse Lupus unterscheidet sich wesentlich von dem circumscripten; das mikroskopische Bild hat eine netzförmige Struktur, wobei das plasmomatöse Netz aus dicken und dünnen Balken entsteht, von denen die dicken dem Verlauf der Gefäße und Drüsen, die dünnen den Bindegewebsbündeln entsprechen. Während bei circumscriptem Lupus die Gefäße, das kollagene und das elastische Gewebe durch bedeutende Zellenansammlung an der Stelle jedes einzelnen Knötchens zerstört sind, lebt der diffuse Lupus mit diesem Elemente viel intimer, indem bei demselben das Plasmom in allen Richtungen in das Bindegewebe hineinwuchert.

Bei verschiedenen Formen des Karzinoms, wobei die Plasmazellen meistens klein sind, umgeben dieselben das in der Tiefe hineingewucherte Epithel, und je intensiver die Epithelwucherung ist, desto schwächer pflegt das Plasmom ausgesprochen zu sein.

In dieser Weise haben Unna und seine Nacharbeiter auch

bei einer Reihe anderer infektiöser Erkrankungen der Haut solche protoplasmareichen, charakteristisch sich färbenden Zellen beschrieben, wobei in den verschiedenen Plasmomen und in verschiedenen Stadien der Entwicklung derselben eine verschiedenartige Gruppierung in den einzelnen Cutisschichten und ein verschiedenartiges Verhältnis zu den Blutgefäßen, zu den Drüsen und dem Bindegewebe sich herausstellte.

Da man nun bei spezifischen Färbemethoden und bei dem Vergleiche derselben mit den alten Kernfärbungen bei einem und demselben Präparate bemerken konnte, daß diese protoplasmareichen Zellen überall dort hervortreten, wo wir früher „kleinzellige" und „rundzellige" Infiltration vor Augen hatten, so ist natürlicherweise von selbst die pathologisch wichtige Frage entstanden, ob das Plasmom eine Exsudation (Einwanderung) in das Gewebe oder eine Neubildung des Gewebes ist.

Die Frage von der Entstehung der Plasmazellen hat seit der Veröffentlichung Unnas erster Arbeit eine ganze Reihe von Forschern beschäftigt. Die Ansichten der Autoren laufen auf zwei diametral entgegengesetzte Theorien hinaus.

Unna und dessen Schüler nehmen, — da sie bei ihren Untersuchungen unter normalen Verhältnissen in der Haut niemals Plasmazellen antrafen, — an, daß die Plasmazellen ein direktes Resultat der mächtigen Reizung der Haut, durch ein infektiöses Virus oder auch der Neubildung bei der Wundheilung ist, auf welche das Bindegewebe durch eine eigenartig erhöhte Hypertrophie und Hyperplasie seiner Zellelemente reagiert — die histiogene Theorie der Plasmazellen,

Die Anhänger der entgegengesetzten, sogenannten hämatogenen Theorie, an deren Spitze Neisser und dessen Schüler stehen, halten die Ansicht fest, daß mindestens der größte Teil der Plasmazellen aus den hämatogenen Lymphocyten entstehe, welche in das Gewebe emigrieren, einer Reihe Umwandlungen unterworfen sind und schließlich in typische Plasmazellen übergehen.

Diese Autoren, wie von Marschalkó und Jadassohn, behaupten einerseits, daß Plasmazellen nicht allein in pathologischer Haut, sondern auch in normalen Organen, allerdings nur in hämatopoëtischen (Lymphdrüsen und Milz) vorkommen,

und folgern daraus, daß sie nicht, — wie Unna annimmt — ein pathologisches Element seien, anderseits läßt v. Marschalkó seine Plasmazellen, denen er einen anderen Namen (Krümelzellen) gibt, von den gewöhnlichen kleinen einkernigen Leukocyten, d. h. Lymphocyten des Blutes abstammen und glaubt, daß die letzteren nicht allein aus dem Blute in das Gewebe aktiv emigrieren, sondern sogar eine progressive Entwicklungsfähigkeit besitzen. Folglich Plasmazellen = ausgewanderten Lymphocyten, das Plasmom = einem Infiltrat.[1])

Krompecher, welcher ein ziemlich großes Material untersuchte, kommt zu einem Resultate, welches die Ausgangspunkte von v. Marschalkó in den Hauptzügen bestätigt: dabei weist Krompecher auf den Umstand hin, daß die Lymphocyten im Stadium der amitotischen Teilung den Kernen der Plasmazellen sehr ähnlich sind. Daraus, daß die Lymphocyten des Blutes bedeutend kleiner als die Plasmazellen sind, schließt er, daß die Lymphocyten, nachdem sie in das Gewebe emigriert sind, sich erst bedeutend vergrößern müssen, um in Plasmazellen überzugehen. Er spricht sich nicht ausdrücklich darüber aus, ob er die Plasmazellen als ein normales oder pathologisches Produkt betrachtet, unterscheidet dagegen zwischen „normalen" und „pathologischen" Plasmazellen, wobei er die Körnung nur für die letzteren zuläßt. Was nun die Morphologie seiner „normalen" Plasmazellen anbetrifft, so identifiziert er dieselben mit der Morphologie der Zellen von v. Marschalkó. Endlich, indem er zugibt, daß ein Teil der Plasmazellen auch aus multinukleären Leukocyten und großen einkernigen Leukocyten entstehen kann, erkennt er bei den Plasmazellen die Fähigkeit an, in epithelioide und Bindegewebszellen überzugehen. Er hält die Plasmazellen für eine Zwischenform hämatogener Lymphocyten und Bindegewebszellen.

Hierbei muß ich betonen, daß beide erwähnte Autoren für die Darstellung ihrer Plasmazellen keine protoplasmatischen

[1]) In seiner letzten Arbeit (Zur Plasmazellenfrage Centr. f. Allg. Path. Bd. X No. 21/22) erkennt v. Marschalko bei den Plasmazellen die Eigenschaft an, in Bindegewebszellen übergehen zu können, womit er doch wenigstens eine Brücke zu den Bindegewebszellen schlägt.

Färbemethoden anerkennen; niemand also über die Grenzen dessen, was sie beschreiben, orientiert sein kann.

Enderlen und Justi sind in ihrer gemeinsamen Arbeit für das Entstehen der Plasmazellen aus den Lymphocyten eingetreten, haben aber auch Übergangsformen zwischen Bindegewebszellen und Plasmazellen gesehen und sind mit den vorgenannten Autoren in der Ansicht nicht einig, daß zur Charakteristik der Plasmazellen morphologische Merkmale allein genügend sein sollten. Sie verlangen ebenso wie Unna und seine Schüler für die Plasmazellen morphologische sowie tinktorielle Eigenschaften, um diese Zellen aus der Menge anderer Zellen tatsächlich sicher und scharf hervorzuheben, anderenfalls — meinen sie — würden die Plasmazellen in der Histologie als die Nachfolger der „runden" Zellen erscheinen, welchen Scheinbegriff man im Besitz der neuen protoplasmatischen Färbemethoden doch aufgeben müßte.

Demnächst nehmen Schottländer und Schlesinger an, daß die Plasmazellen aus den Lymphocyten und auch teilweise aus den großen Leukocyten entstehen. Dabei sieht der letztere gar nicht ein, warum die Emigration der Lymphocyten (d. h. der kleinen Leukocyten) durch die Gefäßwand unmöglich sein soll, wo doch diese Möglichkeit für die großen Leukocyten vorhanden und von Cohnheim bewiesen sei. Endlich geben Almkwist und Joannovics die histogene Entstehung des größten Teils der Plasmazellen zu und sehen auch Übergänge von Plasmazellen zu Bindegewebszellen. Dagegen erklärt sich Pappenheim, auf seine ausführlichen Untersuchungen sich berufend, für die ausschließliche Entstehung der Plasmazellen aus den Bindegewebszellen, jedoch mit einem Unterschiede gegenüber der Unnaschen Ansicht; Pappenheim nimmt nämlich Vermehrung der Bindegewebszellen unter der Wirkung der infektiösen Reizung der Haut an und ist der Ansicht, daß diese Brut junger Bindegewebszellen in Plasmazellen übergeht.

Ehe ich auf diese Ansichten kritisch eingehe, kann ich mir nicht versagen, auf die merkwürdige Inkonsequenz der Neisserschen Schule hinzuweisen, welche in ihren ersten Arbeiten das Hauptgewicht auf den Nachweis zu legen ver-

suchte, daß die Plasmazellen von Unna nicht pathologische Produkte seien, wie dieser angab, während sie in ihren späteren Arbeiten die Plasmazellen, wiederum im Gegensatz zu Unna, für emigrierte Lymphocyten zu halten vorschlugen, wo doch eine Emigration von weißen Blutkörperchen sicherlich nicht als eine weniger pathologische Erscheinung gelten kann, als eine Zellenhypertrophie,

Um nun die hämatogene Theorie als vollständig bewiesen betrachten zu dürfen, sind augenscheinlich folgende Bedingungen durchaus notwendig:

1. Es muß notwendig bewiesen werden entweder, daß die Lymphocyten, welche außerhalb der Gefäße sich in Plasmazellen umwandeln sollen, in der Tat aus den Blutgefäßen herstammen.

2. oder, daß in den hämatopoetischen Organen bereits Plasmazellen genau von der Form der Plasmazellen in pathologisch veränderter Haut schon beobachtet werden und aus diesen Organen in das Blut übergehen können

3. oder, daß die Zellen im Gewebe, welche man für Übergangsformen zwischen Lymphocyten und Plasmazellen erklärt, nicht junge Plasmazellen sind.

Was die erste dieser Bedingungen anbetrifft, so haben wir bis jetzt keine sicheren Beweise der hämatogenen Herkunft der Lymphocyten, da Ehrlich bestimmt konstatiert hat, daß die Lymphocyten des Blutes zu lokomobilen Bewegungen unfähig sind; allerdings ist auch diese Tatsache in der letzten Zeit durch Wolf und Hirschfeld bestritten. Trotzdem haben wir keinen sicheren Beweis, durch welchen Ehrlichs Anschauung widerlegt wäre, denn selbst, wenn die amöboide Bewegungsfähigkeit der Lymphocyten bewiesen wäre, so ist es doch niemand geglückt, eine transvasculäre Emigration der Lymphocyten nachzuweisen,[1]) wie sie Cohnheim seinerzeit für die polynucleären Leukocyten in prägnanter und jeden Augenblick zu wiederholender Weise geliefert hat.

Sodann müßte eine solche Emigration und solche Auswandlungen emigrierter Lymphocyten vor allem um die ve-

[1]) W. Podwyssotzky, Handbuch der allgemeinen und experimentellen Pathologie 1899.

nösen Kapillaren zu sehen sein, wogegen die Plasmazellen, welche man für Lymphocyten hält, sich hauptsächlich um die arteriellen Kapillaren ablagern, aus denen jedenfalls die Emigration der Zellelemente des Blutes bis jetzt noch von niemand beobachtet worden ist.

Deshalb darf man wohl die Vermutung hegen, daß die von Forschern als Lymphocyten beschriebenen Zellelemente in der Tat junge Plasmazellen waren, welche deshalb von den Forschern nicht als solche angenommen worden sind, weil die befolgten Methoden der Darstellung notwendig den Kreis dessen, was jene Autoren für Plasmazellen glaubten halten zu müssen, zu sehr verengerten, sodaß ein Rest von Zellen übrig blieb, der jeder Hypothese anheimfallen mußte. Dank den neuen Untersuchungen von Pappenheim scheint es bewiesen zu sein, daß Plasmazellen und Lymphocyten eine ganze Reihe von Analogien aufweisen, „sowohl hinsichtlich ihrer morphologisch-tinktoriellen Erscheinungsform, als auch der Art ihrer zellgenealogischen Fortpflanzung". Diese „Analogien" zwischen den Lymphocyten der Lymphdrüsen und Milz mit den Plasmazellen der pathologischen Haut sind noch keine Identität. Sie berechtigen uns bloß dazu, die Lymphocyten gleichsam als die schon normalerweise in den Lymphdrüsen gebildeten „Plasmazellen der Lymphdrüsen" anzusehen, deren Übergang als solcher in die Plasmazellen pathologischer Haut erst noch zu erweisen bleibt.

Was nun die experimentellen Untersuchungen anbetrifft, welche zur Klärung dieser Frage gemacht worden sind, so haben dieselben bisher zu keinen bestimmten Resultaten geführt, einmal, weil die verschiedenen Forscher die Resultate ihrer Untersuchuugen verschieden erklären,[2]) sodann, weil wir vorläufig, wie gesagt, keine bestimmten Merkmale besitzen, um die Lymphocyten von den Plasmazellen sicher zu unterscheiden.

So z. B. äußert sich Joannovics, die Resultate seiner experimentellen Untersuchungen betrachtend, gegen die histiogene Theorie aus dem Grunde, weil bei seinen Untersuchungen die Plasmazellen schon früher sichtbar waren, ehe man die

[2]) A. Pappenheim S. 402.

Beweise reactiver Reizung des Bindegewebes — die er sich in Gestalt von vermehrten kleinen spindelförmigen Bindegewebszellen denkt, — wahrnehmen konnte. Zu demselben Resultate kommt auch von Marschalko, welcher die Plasmazellen schon 24 Stunden nach Beginn der Reizung gesehen hat. Enderlen und Justi aber kommen zu demselben Verneinen des histiogenen Ursprungs der Plasmazellen auf Grund geradezu entgegengesetzter Beobachtungen, wie die von Joannovics und v. Marschalko. Denn letzterer verneint die histiogene Theorie, weil er eine so rasche Entstehung von Plasmazellen aus Bindegewebszellen (in 24 St,) nicht für möglich hält. Enderlin und Justi dagegen verwerfen die histiogene Theorie, weil sie das Erscheinen der Plasmazellen erst lange (6 Tage) nach dem Anfange der Proliferation der Bindegewebszellen beobachtet haben. Bei dieser Verschiedenheit einerseits der experimentellen Befunde, anderseits der Folgerungen, scheint es mir naheliegend, daß unter Plasmazellen von jedem dieser Autoren nicht ganz dasselbe verstanden worden ist.

Was schließlich die Übergangsformen von den Lymphocyten zu den Plasmazellen anbetrifft, welche einige der oben erwähnten Forscher erwähnen, so kann man sich von denselben keine rechte Vorstellung bilden. Denn da nach Pappenheims Untersuchungen sogar schon die Lymphocyten des strömenden Blutes, mit ihren Radkernen und basophilem Protoplasma den Plasmazellen des Gewebes sehr ähnlich sind, so müßte das geringste Mehr von Kernchromatin und Granoplasma jene direkt zu typischen Plasmazellen umwandeln. Zwischen diesen nun noch eine Kategorie von wohl charakterisierten „Übergangszellen“ anzunehmen, dazu scheint mir wirklich jeder Schatten einer Nötigung zu fehlen.

Aus oben erwähnten Tatsachen müssen wir zu der Erkenntnis kommen, daß heutzutage die hämatogene Herkunft der Plasmazellen durchaus nicht als bewiesen betrachtet werden kann.

Zu Gunsten der histiogenen Herkunft der Plasmazellen würden die Übergangsformen zwischen den Bindegewebszellen und Plasmazellen zeugen, welche von einigen Autoren (Joannovics, Schottländer, Almkwist, auch Enderlen und Justi) erwähnt worden sind.

Die oben erwähnten Autoren aber sprechen sich nicht mit Bestimmtheit aus über die Bedeutung ihrer Übergangsformen, und laut Almkwists aufrichtigem Bekenntnisse erklärt sich diese Unbestimmtheit dadurch, daß, wenn man Zwischenformen zwischen zwei verschiedenen Zellarten sieht, man annehmen kann, daß entweder die eine Zellform in die andere übergeht oder umgekehrt.

Es wandeln sich also entweder die Bindegewebszellen in Plasmazellen oder die Plasmazellen in Bindegewebszellen um.

Ich für meinen Teil habe mir in meinen Untersuchungen die Aufgabe gestellt, zu untersuchen, ob Tatsachen zugunsten der histiogenen Herkunft der Plasmazellen aufzufinden sind und habe deshalb alle möglichen Übergangsformen zwischen den Bindegewebszellen und Plasmazellen studiert. Speziell habe ich meine Untersuchungen auf das Studium solcher Formen gerichtet, bei welchen kein Zweifel existieren konnte, ob diese Zellen als Übergangsformen von den Bindegewebszellen zu den Plasmazellen oder als solche von Plasmazellen zu Bindegewebszellen zu deuten seien.

Hierfür stand mir auf rein histologischem Gebiete nur ein Weg zur Verfügung: neue Untersuchungen anzustellen über solche hypertrophische Bindegewebszellen, welche fertige morphologisch-tinktoriell charakteristische Plasmazellen im Momente der Abschnürung zeigen.

Ich betrachte diese hypertrophischen Bindegewebszellen bei den chronischen infektiösen Krankheiten der Haut als allseitig-hypertrophische Bindegewebszellen, da beide protoplasmatischen Grundsubstanzen dieser Zellen — Granoplasma und Spongioplasma — an der Hypertrophie Teil nehmen, und ich erkläre die Plasmazelle als einseitig-hypertrophische Bindegewebszelle, da sie überall dort entsteht, wo das Gleichgewicht zwischen Granoplasie und Spongioplasie gestört ist und durch Entstehung einer granoplastisch entwickelten Zelle — Plasmazelle — sich wieder ausgleicht.

Die verschiedenen Formen der allseitig-hypertrophischen Bindegewebszellen, welche nebeneinander in demselben Präparate vorhanden sind, lassen sich gut studieren, wenn die Präpa-

rate einem Material von mehr trockenen Plasmomen entnommen sind, d. h. solchen Plasmomen, bei welchen neben der Entwicklung der Plasmazellen stets eine Neubildung mit fortdauernder Hypertrophie der Bindegewebselemente einhergeht.

Ich habe zu diesem Zwecke Präparate der tuberkulösen Fistel, des Lupusfibroms, der Initialsklerose und der syphilitischen Papel untersucht.

Die üblichen protoplasmatischen Färbemethoden genügen für die prägnante Differenzierung der verschiedenen Formen der hypertrophischen Bindegewebszellen nicht, hauptsächlich nicht für die Differenzierung der feinsten Ausläufer und Verzweigungen des Spongioplasmas, welches auf der Höhe der hypertrophischen Entwicklung der Zellen stark wuchert und in seinem feinsten Endausläufer beinahe ausschließlich aus einer zarten, wabigen Substanz besteht, welche sich bei den gewöhnlichen granoplasmatischen Färbungen schwer erkennen läßt.

Für diesen Zweck habe ich mich einer Vorfärbung der Präparate mit der wässerigen Lösung des Phosphor-Wolframsauren Hämatoxylin bedient[1]) ließ die Schnitte in sehr dünner Lösung dieses Hämatoxylins 24 Stunden und färbte dann in der üblichen Weise mit Carbol + Methylgrün + Pyronin nach.

Wenn man nach dieser von mir variierten Pappenheim-Unnaschen Methode das oben angegebene Material behandelt, erhält man bei Untersuchung der Präparate ein sehr scharfes Bild, wo die Form der hypertrophischen Zellelemente außerordentlich deutlich hervortritt.

Das Gesichtsfeld ist mit großen, verschiedenförmigen hypertrophischen Bindegewebszellen bedeckt, der Kern solcher Zellen ist blaß, das Kernkörperchen dagegen stark tingiert, glänzend, von derselben Färbung wie das Granoplasma (purpur-graurot) die Chromatinkörner sind sehr klein und ohne regelmäßige Verteilung, die Balken des Kerngerüstes in einzelnen Zellen sind sehr klar gezeichnet[2]). Die vorwiegende Form der Zellen

[1]) Mallorys Vorschrift: Hämatoxylin 0,1; Wasserstoff-Superoxyd 0.2 10prozentigen wässerigen Lösung von Phosphor-Wolframsäure 20.0, Wasser 80,0.

[2]) Die Erscheinungsform des Kernes ist bei dieser Protoplasma-

ist länglich mit etwas abgerundeten Enden. Diese Anfangsform — die hypertrophische Spindelzelle — kann als eine dreieckige Zelle erscheinen, wenn ein Ende der Zelle sich in der Länge, das andere in der Breite ausdehnen. Verdickt sich die Mitte dieser spindelförmigen Zellen, während die Enden sich noch mehr in die Länge ausdehnen, so wird die Form der Zelle eine schlangenartige; es können endlich diese spindelförmigen Zellen eine Kolbenform annehmen, wenn bloß eine Seite derselben rund anschwillt und die andere als feiner Ausläufer bestehen bleibt. Der Kern dieser Zellen befindet sich gewöhnlich da, wo die Zelle am meisten angeschwollen ist und liegt entweder central oder excentrisch an der am meisten konvexen Seite der Zelle, sich derselben anschmiegend. Meistens giebt es ein- oder zwei Körnkörperchen. Neben diesen hypertrophischen Spindelzellen und ihren Modifikationen bemerkt man noch drei andere Formen hypertrophischer Bindegewebszellen, welche auch von der ursprünglichen Form abstammen und von der Richtung, dem Wuchse und dem Drucke der sie umgebenden kollagenen Fasern abhängig sind; werden die Hindernisse in der Umgebung der Zelle unbedeutend, so senden verschiedene Abschnitte ihres Körpers Ausläufer des Spongioplasmas nach allen Richtungen unbeschränkt aus und es entsteht dann eine spinnenförmige hypertrophische Bindegewebszelle.

Das allgemeine Aussehen dieser spinnenförmigen Bindegewebszellen ist sehr verschieden und hängt von der Zahl der Ausläufer, von ihrer Form und der Form der Zellenkörper ab. Die häufigste Form der Spinnenzellen ist auch eine längliche mit zwei oder mehreren an ihren Spitzen verzweigten Ausläufern; manchmal gehen von dem runden Zellkörper mehrere Ausläufer beinahe radiär ab, dann ist die Form solcher Zellen sternartig; in anderen Fällen ist die Form gabelartig bis gelappt. Die Kerne solcher Zellen sind auch sehr groß, mit glänzenden Kernkörperchen, sehr oft, besonders bei großem Umfange des Zelleibes, sind zwei Kerne vorhanden. Diese

färbung eine ganz besondere, und für diejenigen Kollegen, welche nur Kernfärbungsbilder zu studieren gewohnt sind, neue und eigenartige, was ich besonders betonen möchte.

liegen dann häufig nebeneinander, und dort, wo sie in Berührung kommen, sind ihre Grenzen fast gar nicht sichtbar. Ist der Umfang der Zellen sehr ausgedehnt, so liegen die Kerne gewöhnlich in verschiedenen Teilen der Zelle. In beiden Fällen, ebenso wie bei spindelförmigen Zellen, liegt der Kern, welcher von ovaler, seltener von runder Form ist, excentrisch und schmiegt sich von einer Seite der freien Oberfläche der Zelle an. Wenn die spindelförmige hypertrophische Zelle infolge des Druckes der kollagenen Fasern nicht frei wuchern kann, so überwiegt der Wuchs des Zelleibes über den der Ausläufer und die Zelle wird blattförmig, kuchenförmig, platt — die plattenförmige Bindegewebszelle.

Die Seiten solcher platten Zellen sind von unregelmäßiger Form und haben entweder gar keine Ausläufer oder bilden bloß ein Rudiment derselben von unregelmäßiger Form. Auf diese Weise entstehen Zellen mit hackenförmigen Ausläufern, da gewöhnlich die spongioplastischen Rudimente Hackenform annehmen. Der Kern solcher Zellen unterscheidet sich dadurch von den Kernen der Spindelzellen, daß seine Form ziemlich regelmäßig oval, jedenfalls viel öfter oval als rund ist und auch zuweilen schon eine Reihe gröberer Chromatinkörner zeigen. Außerdem sind diese platten Zellen öfter zweikernig als einkernig.

Die vierte Form der hypertrophischen Bindegewebszellen bilden die sogenannten Flügelzellen, deren verschiedene Abschnitte in verschiedenen Ebenen zu sehen sind und deren Form erst von Ranvier und Waldeyer genau beschrieben, später auch von Unna mit seinen neuen Färbemethoden studiert ist. Das Studium der Form gerade dieser Zellen ist zum Verständnis der Übergangsformen besonders wichtig.

Die Form einer Flügelzelle ist das Resultat der Wucherung einer blattförmigen Zelle in allen drei Dimensionen und der gleichzeitigen Einschnürung ihres Wachstums durch wuchernde kollagene Fasern. Auf diese Weise entstehen große Zellen von sehr komplizierter Form, welche Waldeyer wie folgt beschreibt:

„Man öffne ein Buch derart, daß man seine Blätter in 4—5—6 Gruppen auseinander hält, die unter verschiedenen

Winkeln aufeinanderstoßen, man hat es also nicht mit einer Platte zu thun, sondern mit mehreren, die in verschiedener Weise unregelmäßig aneinander gefügt sind."

Aus dieser Beschreibung ist es klar, daß die verschiedenen Teile solcher Zellen in verschiedenen Ebenen liegen müssen und daß wir solche Zelle als ganze in einem Gesichtsfeld nicht zu sehen vermögen. Nur im Falle, daß solche Zelle bloß eine Hauptplatte und eine Nebenplatte hat, bekommen wir solche Zellen auf einmal zu sehen und zwar in folgender Art. In dem Gesichtsfelde fallen ganz eigentümliche Zellen auf, deren eine Hälfte ganz dunkel gefärbt ist, während die andere ganz blaß erscheint. Es macht auf den ersten Blick den Eindruck, daß wir vor uns zwei platte Zellen haben, von denen eine unter der anderen liegt. In der Tat aber handelt es sich um ein und dieselbe Zelle, deren verschiedene Teile in verschiedenen Ebenen liegen. Sie sind gleichmäßig gefärbt, aber die außerhalb des Focus liegende sieht undeutlich, verschwommen, daher weniger dunkel aus. Eine solche Zelle verlangt schon die aufmerksame Verfolgung der Konturen mittelst der Mikrometerschraube, aber immerhin bekommt man von ihr doch schon bei einer bestimmten Einstellung eine Vorstellung. Sehr viel schwieriger ist es aber, eine kompliziert gebaute Flügelzelle, deren Flügel in verschiedenen Ebenen abgehen, auch wenn die ganze Zelle in die Dicke eines Schnittes fällt, durch Verfolgung mit der Schraube in ihrem ganzen Umfange zu erkennen und in der Zeichnung in eine Ebene zu projezieren, dazu müssen wir uns verschiedener Einstellungen des Präparates bedienen. — Aus diesen verschiedenartigen Formen hypertrophischer Bindegewebszellen (spindelförmigen, spinnenförmigen, blattförmigen und Flügelzellen) entstehen verschiedene Formen von Übergangszellen zu Plasmazellen.

Die genaue Beobachtung dieser Übergangsformen wird durch Anwendung solcher Färbemethoden erleichtert, durch welche gleichzeitig scharf nicht nur die feinsten spongioplastischen Ausläufer, sondern ebensogut auch Granoplasma und Kernstruktur hervortreten, sodaß die feinsten Konturen der Zellen gleichzeitig mit ihrer inneren Struktur (des Granoplasmas und des Kernes) klar zur Anschauung kommt. So

gut die oben angegebenen Hauptmethoden zum Studium der fertigen Plasmazellen sind, so macht die Untersuchung der Übergangszellen doch ein stärkeres Hervortreten des Spongioplasmas, durch welches allein eben die Plasmazelle und hypertrophische Bindegewebszelle zusammenhängen, wünschenswert. Um dieses zu erreichen, versuchte ich die Hauptmethoden der protoplasmatischen Färbung mit verschiedenen vorherigen und nachherigen Beizungen zu kombinieren, wobei als Basis immer die pol. Methylenblau-Methoden dienten. Die ganze Reihe dieser Experimente hat mich zum folgenden Resultate gebracht: Wenn wir eine Mischung von zwei sauren Farben nehmen, deren jede für sich schon für einen basischen Farbstoff eine Beize ist, so beizt die Mischung beider Substanzen noch stärker. Färben wir Präparate, die so gebeizt sind, mit einem stark basischen Farbstoff nach, so färbt derselbe erstens alles, was stark basophil ist (Granoplasma und Kernchromatin), weiter aber auch und zwar stärker, als ohne vorherige saure Beizung, das weniger basophile Spongioplasma. Auf diese Weise entsteht auf den Schnitten eine lackartige neutrale Verbindung von zwei sauren und einer basischen Farbe. Zu meinem Zwecke habe ich eine Mischung von nicht angesäuerter Orceinlösung und spirituöser Eosinlösung verwendet mit Nachfärbung mittelst pol. Methylenblaulösung. Das Verfahren, welches sich hierbei am besten bewährt hat, ist folgendes: man hält den Schnitt 48 Stunden in einer alkoholischen Lösung von Orcein und Eosin (2 : 1) im Brutschrank, gründliche Abspülung der schwach rosa gefärbten Schnitte in Wasser. Färbung mit pol. Methylenblau-Lösung, langsame Entfärbung mit Anilin und Alaun unter Kontrole des Mikroskopes.[1])

Auf diese Art und Weise habe ich Präparate von dem oben angegebenen Material behandelt und alle mögliche Übergangszellen zwischen Bindegewebszellen und Plasmazellen gesehen; die wichtigsten und charakteristischen von diesen Übergangszellen zeigen meine Zeichnungen Taf. VI, Figg. 16, 17, 20.

[1]) Die Mischung von Orcein und Eosin stellt man so zusammen, daß man auf ½ Reagierglas 80 p. c. Alkohol 5 Tropfen einer einprozentigen spirituösen Eosin-Lösung und 10 Tropfen einer einprozentigen spirituösen Orcein-Lösung nimmt.

21, 23, 24, 27, 28, 30, 31, 32, 33, 34, 35 und 36; Taf. VII, Mikrophot. 1, 2, 3 und 4. Die Figg. 37—42 und 29 und die entsprechenden Präparate verdanke ich Herrn Dr. Unna.[1]) Die Übergangsformen findet man am leichtesten auf folgende Weise: Man stellt in dem Präparat eine Stelle ein, wo man feinere arterielle Kapillaren zu sehen bekommt, denn, wie es übrigens auch die histiogene Theorie verlangt, — findet man die meisten Übergangszellen in der Nachbarschaft der arteriellen Kapillaren. — Um diese herum, noch mit schwacher Vergrößerung suchend, bemüht man sich, lang ausgedehnte, spindel-, resp. spinnenförmige Zellen zu fixieren und wählt von diesen solche aus, wo man am breiteren Ende einen stark tingiblen, schwarzblauen Punkt oder mehrere solcher erblickt, welche dem an denen daselbst angehäuften Granoplasma entsprechen. Wenn wir solche Zellen dann mit der stärkeren Vergrößerung einstellen, so haben wir gewöhnlich elne spindel- oder spinnenförmige, hypertrophische Bindegewebszelle vor uns, die im Stadium der Abschnürung einer fertigen Plasmazelle begriffen ist oder auf dieses Stadium sich vorbereitet. Oder auch wir sehen eine spindelförmige oder spinnenförmige, große Zelle, die bereits einen Radkern präformiert hat und als ganzes in eine Plasmazelle überzugehen im Begriffe ist (Abrundung der Bindegewebszelle.)

Den Abschnürungsprozeß erläutern das Mikrophotogramm Fig. 1 (Taf. VII) und die dazu gehörige Zeichnung Fig. 32 (Taf. VI), das Mikrophot. Fig. 2 (Taf. VII) und die dazu gehörige Zeichnung Fig. 34 (Taf. VI), das Mikrophot. Fig. 4 (Taf. VII), die Zeichnungen Figg. 29, 33, 35, 38 und 42 (Taf. VI). Dem Abrundungsprozeß entspricht Mikrophot. Fig. 3 (Taf. VII) und die Zeichnungen Figg. 16, 17, 20, 21, 23 (Taf. VI). Ich gebe hier diese verschiedenen Zeichnungen, um die Abrundung

[1]) Die ersten fünf derselben (Figg. 37—41) sind nach einer anderen Methode gefärbt, welche ebenfalls das Spongioplasma gut hervorhebt und welche Unna bereits vor einiger Zeit in seinem Artikel „Plasmazellen“ (Encyklopädie der mikroskopischen Technik) unter dem Namen „Methylenblau-Karbol+Methylengrün+Pyronin-Methode“ beschrieben hat. Diese Präparate von Herrn Dr. Unna gehören zu einer Serie von Übergangszellen, welche von ihm auf dem Madrider Kongreß demonstriert wurden.

von Bindegewebszelle zu Plasmazelle zu erläutern, aber ohne den Gedanken, mit diesen etwas für die vorliegende Frage zu beweisen. Denn wer nun einmal an die lymphocytäre Entstehung der Plasmazellen glaubt, wird solche Figuren als Plasmazelle auffassen, welche sich sekundär in Bindegewebszelle umwandelt. Für Diejenigen aber, welche die nun folgende und für mich absolut beweisende Bilder des Abschnürungsprozesses einzelner Plasmazellen von großen und zum Teil sehr ausgedehnten Bindegewebszellen von der Richtigkeit der histiogenen Theorie überzeugt haben, wird es eine notwendige Ergänzung sein, welche zeigt, daß auch eine Bindegewebszelle in situ und in toto sich in eine Plasmazelle verwandeln kann. Diese Kollegen bitte ich, die Abrundungsfiguren in folgender Reihenfolge anzusehen:

Beginn der Abrundung mit noch mehreren feinen Ausläufern: Figg. 16, 17, 21, 23 (Taf. VI). Weiter Abrundung mit Hinterlassung noch eines oder zweier charakteristischer, spitzer Ausläufer: Figg. 27, 28, 9, 10, 11 und 12 (Taf. VI). Vollständige Abrundung mit Verlust der letzten Ausläufer: Fig. 1, 2, 7, 8 (Taf. VI).

Damit gehe ich über zu den absolut beweisenden Übergangsbildern durch Abschnürung, die uns die eine Deutung übrig lassen: eine Entstehung der Plasmazelle aus der Bindegewebszelle. Diese Abschnürungsbilder sind etwas verschieden, je nach der produzierenden Bindegewebszelle, die als Matrix der Plasmazelle fungirt.

Die einfachste Form der Abschnürung wird von der plattenförmigen Bindegewebszelle geliefert, da hier schon die letztere die genügende Breite und Dicke besitzt, um direkt Plasmazellen abschnüren zu können. In der großen Zelle Fig. 41 (Taf. VI) ist rechts unten eine deutliche Plasmazelle (P) in Abschnürung von der Hauptplatte begriffen und trägt als Zeichen dieser Abbildung außer ihrem Radkerne noch einen gewöhnlichen Bindegewebskern (K). Die Plasmazelle P_1 scheint auf diese Weise schon von derselben Zelle abgeschnürt zu sein. Sehr schön zeigt die große Plattenzelle Fig. 39 (Taf. VI) die Abschnürung zweier Plasmazellen am unteren Rande, von denen die linke (P) noch mit drei Kanten an der Bindegewebszelle sitzt, während

die rechte (P_1) sich durch Zerklüftung abzuschnüren im Begriffe ist. Zu einer besonderen Gestaltung hat die Plasmazellenbildung in Fig. 38 (P) Anlaß gegeben, indem der rechte Teil der Plattenzelle in toto in eine kolossale, dreikernige Plasmazelle sich umgewandelt hat, die noch durch ein breites Band von Spongioplasma mit dem kernhaltigen Hauptteil der Zelle in Zusammenhang steht.

Eine andere Form dieser durch einfache Zerklüftung vor sich gehenden Abschnürung zeigt Fig. 42 (Taf. VI), in welcher der rechte untere Abschnitt einer grösseren Plattenzelle sich in eine Plasmazelle (P) umwandelt. Das Ende des ähnlichen Prozesses sehen wir in Fig. 24, wo die rechts sich abschnürende Plasmazelle nur noch mit einem Punkte die Matrixzelle berührt: die letztere enthält dort, wo die Plasmazelle davongeht, eine Einbuchtung, wie sie uns noch ausgeprägter sogleich bei der Abschnürung von spindelförmigen Bindegewebszellen entgegentreten wird. Diesen Typus repräsentiert Fig. 40. Die Abschnürung geht hier nicht so einfach vor sich. Es geht ihr eine knopfförmige Anschwellung des Zellleibes vorher, entsprechend der dünneren Beschaffenheit der Matrixzelle. Die aus Granoplasma bestehende, neugebildete, knopfförmige Anschwellung (P) enthält zwei Radkerne. Einen weiteren Fortschritt zeigt Fig. 36. Die knopfförmige Anschwellung hebt sich mehr von der Matrixzelle ab, ist aber noch breitbasig mit ihr verbunden. Wieder etwas weiter sehen wir den Prozeß in Fig. 33 (P) gediehen, wo die knopfförmige Anschwellung links unten sich schon fast ganz vom Körper der Matrixzelle abgelöst hat und nur noch links zu einem kleinen Teile mit ihr verbunden ist. Nach oben wird sie jetzt von einer dellenförmigen Einbuchtung der Matrixzelle begrenzt. Würde sie ganz abgeschnürt sein, so läge sie in einer Vertiefung wie das Ei im Eierbecher.

Eine solche knopfförmige Anschwellung kann natürlich auch vom Körper einer Spinnenzelle stattfinden. So sehen wir es in dem Mikrophot. Fig. 1 (Taf. VII) und der entsprechenden Zeichnung Fig. 32 (Taf. VI), die beide zeigen eine und dieselbe Übergangszelle. Hier sieht man eine sehr große Bindegewebszelle B, die in der Abschnürung einer großen,

sehr stark tingierten, extrem granoplastischen Plasmazelle P begriffen ist. Die sich abschnürende Plasmazelle P hat bereits einen deutlichen Radkern und ist mit der Bindegewebszelle B noch mittels eines feinen Saumes von Protoplasma breitbasig verbunden. Feine Ausläufer des Spongioplasmas der produktiven Spinnenzelle umkreisen die Plasmazelle, bilden nach unten einen feinen spongioplastischen Ausläufer a und vereinigen sich rechts zu einem feinsten Halbkreise k. Zwischen demselben und der Plasmazelle liegt frei noch ein feines Häufchen von Protoplasma — (r) — ein Rest von Spongioplasma, der bei der Abschnürung der Plasmazelle frei geworden ist.[1]) Die abschnürende Bindegewebszelle B hat in ihrer rechten Hälfte noch ziemlich viel Granoplasma und ein stark tingibles, dunkelblau bis schwarzblau gefärbtes Kernkörperchen, was vielleicht die Stelle eines zukünftigen Kernes resp. Radkernes markiert. Denn überall da, wo zwischen hypertrophischen Bindegewebszellen solche ganz besonders große, stark tingible Kernkörperchen zu sehen sind, finden sich auffallend viele Übergangsformen. Es entsteht hier die sehr interessante Frage, was für eine Rolle das Kernkörperchen bei der Bildung des Radkernes spielt. Möglicherweise gelangt etwas vom Paranuklein des Kernkörperchens dabei zur Wirkung, was allerdings auch nach Löwit für eine amytotische Entstehung der Plasmazellen sprechen würde.

Die oben beschriebene Übergangsfigur 32 (Taf. VI) stellt uns also einen Fall vor, wo eine Plasmazelle von einer spinnenförmigen Bindegewebszelle sich gerade in einer trichterförmigen Einbuchtung derselben abschnürt, wobei der größere Teil des produktiven Zellleibes zurückbleibt.

Wieder etwas anders sind die Übergangszellen, welche aus Spinnenzelle und zwar deren Ausläufer werden. Fig. 33 p_1 (Taf. VI), welche nur links unten soeben den Typus der knopf-

[1]) Ich bemerke hierbei, daß alle meine Mikrophotogramme mit Zeißschen Apochromaten direkt von meinen mikroskopischen Präparaten und zwar später, als die hier ebenfalls gegebenen Abbildungen, hergestellt sind; wie man sieht, entsprechen die letzteren in genauester Weise den mikrophotographischen Bildern, jedenfalls ein gutes Zeugnis für die Richtigkeit der Abbildungen.

förmigen Abschnürung zeigte, gewährt rechts oben das Bild einer kleinen Plasmazelle auf längerem Stiele A. Geradezu wunderbar ist diese beerenförmige Abschnürung ausgeprägt in Fig. 29 (P), welche der mittlere Teil einer sehr großen typischen Spinnenzelle (B) zeigt, von welcher ein linker Ast eine Plasmazelle (P) trägt, die sich wie die Frucht an einem Baume ausnimmt. Dasselbe Bild in noch vergrößertem Maße zeigt uns Fig. 34, deren Original später in Fig. 2 (Taf. VII) mikrophotographiert ist. Wir sehen hier eine schmale spinnenförmige Zelle, deren zwei obere Äste je eine große kubische, typische Plasmazelle tragen. In der Matrixzelle sind ein sehr großes und zwei kleine Kernkörperchen übrig geblieben. Eine ganz entsprechende Zelle findet sich im Centrum der Mikrophotogr. Fig. 4. Auch hier sitzen zwei große typische (P,P) Plasmazellen auf einem gablig geteilten Stiele der Matrixzelle (B). Wie wollen sich angesichts dieser Photogramme die Anhänger der hämotogenen Theorie erklären, daß aus zwei Plasmazellen eine Bindegewebszelle herauswächst? In Fig. 30 und Fig. 31 ist bei verschiedener Einstellung die beerenförmige Abschnürung einer großen, zweikernigen Plasmazelle gezeichnet, um an einem Beispiele zu zeigen, wie verschieden die Form und der Zusammenhang der Teile bei dieser Übergangszelle in verschiedenen Höhen des Präparates sich ausnimmt. R,R sind spinnenartige Reste des Spongioplasmas, K ist der zweite Kern der Plasmazelle. Das Ende dieses Prozesses, nämlich das Freiwerden, die beerenförmig abgeschnürte Plasmazelle von der Matrixzelle sehen wir in Fig. 35 (P), Taf. VI. Beide Zellen stehen nur noch rechts oben miteinander in Berührung.

Aus diesen drei Hauptformen der Abschnürung durch Zerklüftung, die knopfförmige und beerenförmige Anschwellung setzen sich bei sehr ausgedehnten Bindegewebszellen oft komplizierte Bilder derart zusammen, daß an verschiedenen Stellen der Zellen verschiedene Arten der Abschnürung gleichzeitig vor sich gehen. Fig. 33 war hierfür schon ein Beispiel. Eine derartige Komplikation besteht natürlich am öftesten bei großen Flügelzellen, für welche ich zum Schlusse noch die Fig. 37 und 41 als Beispiele gebe. Natürlich sind diese nur annähernd richtig in der Zeichnung wiedergegeben, da die verschiedenen

Platten und Flügel zur Zeichenebene in verschiedenen Winkeln stehen. Immerhin geben diese Figuren von dem Reichtum der dabei vorkommenden Abschnürungen einen Begriff. Man sieht ebensosehr an der dunklen Granoplasmafärbung einzelner Zellteile, wie an dem Chromatinreichtum der daselbst befindlichen Kerne, wo die Abschnürung der Plasmazelle im Gange ist.

Ich schließe mit dem Satze: Es gibt bisher nur eine sicher bewiesene Entstehungsart der Unnaschen Plasmazellen, und diese ist die Entstehung aus hypertrophischen Bindegewebszellen mittels eigenartiger Übergangszellen.

Hiermit komme ich selbständig zu demselben Schlusse, zu welchem Unna kürzlich sowohl in seinem inzwischen erschienenen Heft VI und VII d. Histol. Atlas zur Histopathol. der Haut, wie auch in seiner Madrider Rede gekommen ist.

Bei der Schwierigkeit und Strittigkeit der Frage übergab mir Herr Dr. Unna das Material mit dem Ersuchen, mir selbständig über die Frage eine Ansicht zu bilden. Erst als ich mit Hilfe eigener Variationen der Unnaschen Methoden zu positiven Resultaten gekommen war, die mit den seinen übereinstimmten, übergab mir Herr Dr. Unna auch seine eigenen beweisenden Präparate und Abbildungen[1]) als Ergänzung zu der Sammlung meiner eigenen Präparate und Abbildungen. Ihm und Herrn Dr. Pappenheim sage ich für ihre Unterstützung bei dieser Arbeit meinen besten Dank.

Erklärung der Abbildungen auf Taf. VI und VII.

Tafel VI. (Zeiß, Vergr. 1200—1560.)

Figg. 1 u. 2. Abgerundete Plasmazellen.
Figg. 5, 6, 7 u. 8. Abgerundete Plasmazellen mit dem typischen Radkerne.
Figg. 9, 10, 11, 12. Plasmazellen mit rudimentären Ausläufern.
Fig. 3. Plasmazelle in direkter Teilung.
Fig. 4. Homogenisierte, ödematöse Plasmazelle.
Fig. 18. Schaumzelle.
Figg. 19 u. 22. Hyaline Degeneration der Plasmazellen.
Figg. 13, 14 u. 15. Abbau der Plasmazellen.
Figg. 25 u. 26. Mastzellen.
Figg. 16, 17, 20, 21, 23, 27 u. 28. Hypertrophische Bindegewebszellen, die in situ und in toto in Plasmazellen übergehen.

[1]) Fig. 37—41.

Figg. 24, 29, 30, 31, 32, 33, 34, 35, 36, 37, 38, 39, 40, 41 u. 42. Verschiedene Typen und deren Variationen der Übergangsformen von hypertrophischen Bindegewebszellen zu Plasmazellen. Nähere Beschreibung im Texte.

Tafel VII.

Fig. 1. (Zeiß Apochrom., 2,0/1.40 Vergr. 1400.) Große hypertrophische Bindegewebszelle, die im Abschnürungsstadium einer großen Plasmazelle (P) begriffen ist; d. Mikrophot. entspricht die Zeichn. Fig. 32, Taf. VI.

Fig. 2. (Zeiß Apochrom., 2/1.40 Vergr. 1000). Große hypertrophische Bindegewebszelle, die im Abschnürungsstadium zweier Plasmazellen begriffen ist; d. Mikrophot. entspricht die Zeichn. Fig. 34, Taf. VI.

Fig. 3. (Zeiß Apochrom., 3,0/1.30 Vergr. 1000). Große hypertrophische Bindegewebszelle, die in situ und in toto in Plasmazelle übergeht. R=Radkern.

Fig. 4. (Zeiß Apochrom., 2,0/1.40 Vergr. 1200). Große hypertrophische Bindegewebszelle, die (gleich Fig. 2) im Abschnürungsstadium zweier sehr großer Plasmazellen begriffen ist.

Literatur.

1. v. Recklinghausen: „Über Eiter- und Bindegewebskörperchen." Dieses Archiv, 28. Bd., 1863 (vgl. bei Waldeyer).
2. Kühne: „Untersuchungen über das Protoplasma." Leipzig, 1864 (vgl. bei Waldeyer).
3. Cohnheim: „Über das Verhalten der fixen Bindegewebszellen bei der Entzündung." Dieses Archiv, 45. Bd. (vgl. bei Waldeyer).
4. W. Waldeyer: „Über Bindegewebszellen." Archiv für mikroskopische Anatomie, Bd. 11, 1875.
5. Unna: „Über Plasmazellen, insbesondere beim Lupus." Monatshefte für praktische Dermatol., 1891, Bd. 12.
6. Unna: „Die Färbung der Mikroorganismen im Horngewebe." Mon. für prakt. Dermat., 1891, Bd. 13.
7. Unna: „Über Verwendung von Anilinmischungen zur tinktoriellen Isolierung von Gewebselementen." M. für prakt. Derm. 1895, 21. Bd.
8. Unna: „Über die neueren Protoplasmatheorien und das Spongioplasma." Deutsche med. Zg., 1896, No. 48.
9. A. Pappenheim: „Eine neue, chemisch-elektive Doppelfärbung für Plasmazellen." Vorläufige Mitteil. M. für p. Derm., 1901, Bd. 33.
10. Jadassohn: „Demonstrationen von Unnas Plasmazellen." Verhandlung der deutschen dermatologischen Gesellschaft 1891. II. Kongreß, Ibidem 1893, IV. Kongreß. Bemerkungen zu Unnas Arbeit über seine Plasmazellen. Berl. klin. Wochenschr., 1893.

11. v. Marschalko: „Über die sogenannten Plasmazellen.“ Arch. für Dermat. und Syphilis, Bd. 30, 1895.
12. Krompecher: „Beiträge zur Lehre von den Plasmazellen.“ Zieglers Beiträge, Bd. 24.
13. Justi: „Über die Unnaschen Plasmazellen in normalen und tuberkulösen Granulationen.“ Dieses Archiv, 1897, Bd. 150.
14. Enderlen und Justi: „Beiträge zur Kenntnis der Unnaschen Plasmazellen.“ Deutsche Zeitschrift für Chirurgie, Bd. 62, 1902.
15. Joannovics: Zeitschrift für Heilkunde, Bd. 20, 1899.
16. A. Pappenheim: „Wie verhalten sich die Unnaschen Plasmazellen zu Lymphocyten?“ Dieses Archiv, 1901, Bd. 165.
17. Schottlander: „Über Eierstocktuberkulose.“ Jena, Fischers Verlag, 1897.
18. Almquvist: „Beitr. zur Kenntnis der Plasmazellen, bes. bei Lupus.“ Archiv für Dermatol. und Syphilis, Bd. 58, 1. u. 2. Heft.
19. Unna: „Die Histopathologie der Haut.“ 1894.
20. Unna: „Über die Bedeutung der Plasmazellen für die Genese der Geschwülste der Haut.“ Berl. klin. Wochenschr., 1892, No. 49.
21. Ehrlich und Krause: Die Encyklopädie der mikroskopischen Technik.“ Berlin, 1902.
22. v. Marschalkó: „Zur Plasmazellenfrage.“ Centralblatt für allg. Pathol. und path. Anat., Bd. 10, 1899.
23. Hodara: M. für prakt. Derm., 22, Heft 2.
24. Unna: „Über Protoplasmafärbung, nebst Bemerkungen über die Bindegewebszellen der Cutis.“ M. für pr. Derm., 1894, Bd. 19.

IX.

Über die Ausbildung der Narben.

(Aus dem chirurgischen Pathologie-Laboratorium der Universität zu Genua.)

Von

Dr. R. Minervini,

Assistenzarzt und Privatdozenten.

(Hierzu Tafel VIII und 2 Figuren im Text.)

Es scheint, als hätte das Studium der normalen Ausbildung der Narbengewebe bis heute nicht genügend die Aufmerksamkeit der Biologen erregt, oder zum mindesten gibt es meines Wissens über diesen Gegenstand weder genügende Untersuchungen noch Spezialstudien. In allen pathologischen Hand-

büchern findet sich kaum eine Andeutung über das Schicksal der Narben, ihre Verhärtung, Schrumpfung, langsame Atrophie und anderes. Mit Vorliebe befaßten sich die Dermatologen mit der Pathologie der Narben, die Chirurgen mit den durch jene verursachten Störungen und Deformationen, aber den gewöhnlichen Entwicklungsgang des Narbengewebes oder eigentlicher die Veränderungen, die es von seiner Bildung an weiter zeigt, die Modifikationen in seinem Aussehen, in seinen Eigenschaften und insbesondere in seiner inneren Struktur, dies alles hat, wie es scheint, bis heute noch niemand zum Gegenstande eingehender, weiter und systematischer Beobachtungen gemacht.

Aus diesen Gründen und noch mehr, weil der Gegenstand mir des Studiums würdig erschien, habe ich ihm schon seit dem Jahre 1898 meine Aufmerksamkeit zugewandt und wurde hierzu veranlaßt, zuerst durch die klinische Beobachtung einiger normal ausgebreiteter chirurgischer Operationsnarben und einiger Verbrennungsnarben, welche gegen alle Erwartung nicht die gefürchtete Einschrumpfungsdeformität zur Folge hatten. Schon damals stellte ich eine Reihe experimenteller Versuche an, reproduzierte an Tieren Narben von verschiedener Form und Größe, sei es durch blutige Verletzungen oder durch Feuer oder Kaustikation, und hatte schon einen Teil dieser Beobachtungen, und zwar jene, die Veränderungen in der Ausdehnung der Narben betreffen, zum Gegenstande einer kurzen Mitteilung an den XIII. Internation. Mediz. Kongreß zu Paris 1900 gemacht.[1]) In dieser Mitteilung hob ich hervor, daß aus zahlreichen klinischen und experimentellen Beobachtungen das absolute Ausbleiben jeder nachträglichen Einschrumpfung der Hautnarben von ihrer kompleten Bildung an resultierte, und sogar bei den meisten eine fortschreitende Ausbreitung. Nachträglich habe ich diese Beobachtungen vervielfacht, ich versuchte die funktionellen Eigenschaften der Narben zu studieren, untersuchte methodisch ihre Struktur in allen ihren Entwicklungsperioden unter spezieller Berücksichtigung der Cirkulation, Innervation und des Vorhandenseins wie der Disposition des elastischen Gewebes.

[1]) Minervini, Sul potere retrattile delle Cicatrici cutanee, XIII. intern. med. Kongreß, Sekt. Allgem. Chirurgie.

Aber leider habe ich unlängst bei einem Brandunfall die auf diese Arbeit bezüglichen Aufzeichnungen mit dem größten Teile des gesammelten Materials verloren und mußte deshalb. so gut es ging, die Arbeit wiederholen, Präparate und Abbildungen erneuern, und deshalb wurde ihre Veröffentlichung bis heute verzögert.

Meine Abhandlung ist in zwei Kapitel eingeteilt, wovon das erste die makroskopische Untersuchung der Narben oder eigentlicher ihre Veränderungen in Aussehen, Form und Größe umfaßt, und auch jene der Verletzungen während des Reparationsprozesses; das zweite Kapitel umfaßt die mikroskopische Untersuchung des Narbengewebes in den verschiedenen Entwicklungsperioden, und endlich im Anhange werde ich die Entzündungsprozeßnarben, die sogenannten Schwangerschaftsstreifen und die Struktur von Narben in einigen pathologischen Umständen erwägen.

Doch vorher muß ich in aller Kürze von dem gesammelten Material sprechen und den befolgten Untersuchungsmethoden.

Die klinischen Beobachtungen waren sehr zahlreich, die ersten reichen auf mehrere Jahre zurück, als ich am „Ospedale degli Incurabili“ zu Neapel chirurgische Dienste leistete, die anderen wurden teils zu Genua im Hospital, teils in der Privatpraxis gesammelt. Von diesen habe ich jedoch bloß 22 Fälle ausgewählt, bei welchen ich, nachdem ich der Bildung der Narbe beigewohnt, die Beobachtung auf Monate ausdehnen konnte, bei einigen sogar auf zwei Jahre, von den Modifikationen regelmäßig Notiz nehmend.

Diese sind:

Zwei Narben auf dem Kopfe, eine infolge großen Hautverlustes nach einer Autoplastie-Operation (Rhinoplastik mit Stirnlappen), die andere verursacht durch die Entfernung einer kleinen Cyste in der Supraorbitalgegend.

Drei auf dem Halse: eine nach Kropfextirpation und zwei nach Ausschälung von tuberkulösen Lymphomen.

Drei auf dem Thorax, eine nach Brustamputation, und zwei nach Empyem-Operationen mit Rippen-Resektion. Sieben auf dem Bauch, und zwar eine infolge der Epicystotomie, zwei

nach Laparatomie in der Mittellinie und vier nach Leistenbruchoperationen.

Fünf an den Gliedern: eine durch Querverletzung an der vorderen Pulsgegend, eine durch Verletzung der Handfläche, eine in der hinteren Ellbogengegend (Resektion), eine in der vorderen Kniegegend (Resektion) und eine in der äußeren Schenkelgegend (Sequestrotomie).

Zu diesen sind ferner zu zählen: Zwei Verbrennungsnarben, eine infolge großer Verbrühung (siedendes Wasser) in der vorderen Ellbogen- und Vorderarmgegend, die andere bestand aus fünf Narben in der vorderen und seitlichen Kniegegend, verursacht durch durchlaufende Kauterisationen mit dem Thermokauter, anläßlich der Behandlung einer tuberkulösen Arthritis.

In allen diesen Fällen, in welchen ich auf das Genaueste die Dimensionen der frisch gebildeten Narben gemessen hatte, wurde das Fehlen jeder weiteren Verkleinerung konstatiert, ja sogar an den meisten (18 auf 22) beobachtete ich eine merkliche Dimensionssteigerung, oder mit anderen Worten eine allmähliche Ausdehnung. Aber außerdem, sei es, um die Tatsache im weitesten Umfange zu prüfen, sei es um die Narbenstruktur während jedes Moments der Ausbildung studieren zu können, habe ich künstlich an Tieren Narben verschiedener Form und Größe durch Verletzungen diverser Natur verursacht. — Das für gewöhnlich benützte Tier war der Hund, und die für die Verletzung gewählten Regionen waren: die vordere Bauchgegend, der Scheitel, die Ohren und manchmal auch die Flexoren- und Extensoren-Gegend der unteren Extremitäten. Ich habe so einfache, mehr oder minder tiefe Schnittwunden, blutige Verletzungen mit Hautverlust, Verbrennungen und Ätzung erzielt, immer an in Morphium-Chloroform-Narkose befindlichen Tieren operiert, und sorgte stets dafür, daß die Form und Größe der Verletzungen genau festgestellt wurde.

Diese Letzteren kann man in folgende fünf Gruppen einteilen:

a) Einfache dihaeretische Verletzungen, Linearwunden. An der gewählten, rasierten und aseptisch präparierten Stelle, zeichnete ich mit Tinte die Wundlinie in der gewünschten Richtung und begrenzte mit dem Zirkel die Endpunkte,

dann erfolgte der Schnitt mit dem Bisturi, bloß die Haut und das Unterhautgewebe verletzend, oder auch, wo ich es wünschte, die darunter befindlichen Muskeln.

b) Exhaeretische Verletzungen, Ausschneidung von Hautlappen. Ich benützte hierzu ein kleines quadratisches Blechstückchen, jede Seite 3 cm lang, oder rechteckig, 1 cm : 3 cm messend, tauchte es in eine Anilinfarbelösung und applizierte es für einen Augenblick auf die präparierte Stelle. Auf den so erhaltenen Abdruck schnitt ich schnell die Umrißlinie mit dem Messer ein und resezierte den so umgrenzten Hautlappen.

c) Linearverbrennungen. Zu diesen bediente ich mich des dünnsten Thermokauteriums, indem ich mit diesem rasch über die vorher gezeichnete Linie strich, oder gebrauchte auch ein glühendes Blechstückchen, das ich mit seiner Kante anwendete.

d) Breite Verbrennungen: vermittelst eines quadratischen Eisenstückchens von 3 cm Länge, oder wenn eines rechteckigen, von 1 cm : 3 cm, welches glühend auf etliche Augenblicke auf die Haut angelegt wurde. Um mit siedendem Wasser Verbrennungen zu erzielen, benützte ich Kartonstücke mit einem rechteckigen oder quadratischen Ausschnitt, welche ich an der gewünschten Stelle applizierte und über dem Ausschnitt durch eine mit siedendem Wasser vollgesogene Watteschicht bedeckte.

e) Chemische Ätzungen wurden ebenfalls mit durchbrochenen Kartonstücken, auf deren Ausschnitt die mit dem gewünschten Ätzmittel vollgesogene Watte angelegt wurde, erzielt. Gewöhnlich war das Ätzmittel Salpetersäure.

Die Heilung dieser Verletzungen wurde entweder ohne jede Schutzkur (Heilungunterkruste) oder unter aller Vorsicht einer okklusiv-aseptischen Medikation erzielt. Manchmal jedoch wurde sie künstlich erschwert durch mechanisch oder chemisch veranlaßte Irritationen oder eine künstlich mit pyogenen Keimen gemachte Infizierung.

Solcher Art erzielte ich im ganzen 240 Verletzungen an Hunden. Gewöhnlich machte ich an jedem Tiere am Bauche oder Kopfe oder an den Ohren zwei symmetrische Verletzungen, und zwar einen linearen Schnitt auf einer Seite und auf der anderen eine ebenso lange Linearverbrennung, oder einen Haut-

lappenausschnitt und eine breite Verbrennung gleicher Größe und Form, oder eine Ätzung, und zwar zur Kontrolle des Verlaufs der Verletzungen an demselben Tiere unter gleichen Bedingungen, Eigenschaften und Ausbildung beider Narben.

Zum Studium der Struktur bediente ich mich, außer des ausgiebigen tierischen Materials, zahlreicher menschlicher Narben von Leichen oder von operierten Kranken, und von diesen wurden mir verschiedene liebenswürdigerweise von Herrn Professor Novaro, Direktor der chirurgischen Klinik, zur Verfügung gestellt.

Es scheint unnütz, mich über die befolgte histologische Technik, die ja allgemein bekannt ist, zu verbreiten; erwähnen will ich nur, daß die Fixationsmittel, derer ich mich am meisten bedient habe, die Flüssigkeiten von Müller, Zenker und Flemming waren, daß ich gewöhnlich die Paraffin-Einbettung benutzte und nur ausnahmsweise Schnitte aus freier Hand von frischen oder gehärteten Stücken, daß ich lieber die Färbung der Stücke en bloc machte und, wenn ich die Schnitte färben mußte, pflegte ich diese mit Wasser aufzukleben. Die meist benutzten Färbungen waren Lithion-Karmin, Alaun-Hämatoxylin, das Säuregemisch von Ehrlich und die Doppelfärbung Hämatoxylin und Scharlach. Von den Spezialmethoden zum Studium des elastischen Gewebes, der Blutgefäße, der Lymphgänge und der Nerven wird nachträglich, gelegentlich der hierauf bezüglichen Beobachtungen noch die Rede sein.

I. Veränderungen in Aussehen, Gestalt und Dimension der Narben und Verletzungen während der Reparationsprozesse.

Wie bekannt beginnt jedwelche offene Verletzung, bestehe sie aus einem einfachen Schnitt des Teguments oder aus einem Gewebeverlust oder Destruktion, nach einem temporären Auseinanderweichen der Ränder, sich fortschreitend zu verengern, und diese Dimensionsverringerung dauert während des ganzen Reparationsprozesses fort.

Aus der systematischen Beobachtung dieser Erscheinunngen habe ich einige Normen über ihren Verlauf, Grad und Begrenzung folgern können.

Das primäre Auseinanderweichen der Wundränder muß bekanntlich zum Teil als eine mechanische Tatsache verstanden werden, verursacht durch die Unterbrechung der elastischen tegumentären Gewebe, welche normal im Zustande fortwährender Spannung sich befinden, zum Teil als eine aktiv vitale Erscheinung durch das Zurückziehen der Wundränder und die Kontraktion der muskulären Elemente, welche in den Tegumenten enthalten, erzeugt, oder auch manchmal durch die Kontraktion der unten liegenden Muskelschichten.

Dieses Auseinanderweichen der Wundränder, außer daß es im allgemeinen in direktem Verhältniß zur Dimension der Verletzung steht, d. h. umsomehr von Belang, je größer die Tegument-Unterbrechung erscheint, variiert auch je nach Lage und Richtung der Verletzungen, d. h. von der vorherrschenden Direktion der bindegewebigen Fasern der Haut und vornehmlich von jener der elastischen Fasern.

Wie aus den Langerschen Forschungen resultiert, welche sich auf die Beobachtuug einer langen Reihe künstlicher Wunden stützt, ist die Richtung der fibrösen Fasern der Haut charakteristisch und unveränderlich für jede Körperregion. Es ist bekannt, daß diese auf dem Rumpfe eine spezielle schiefe Richtung nehmen, ihn gürtelartig umfangen, von rückwärts nach vorne und von oben nach unten verlaufen; daß sie auf dem Haupte spezielle Kreise bilden, welche die Gesichtsöffnungen umgeben; daß sie auf den Extremitäten eine spiralische Richtung verfolgen, usw.

Natürlich wenn die Schnittlinie den Faserzug quer trifft ist das Auseinanderweichen der Ränder größer, als wenn diese den Fasern entlang verläuft. So habe ich tatsächlich auf dem Bauche des Hundes das geringste Auseinanderweichen in den schief nach unten und nach innen gerichteten Wunden beobachtet und das größte in den hierzu senkrechten; an den quer laufenden (horizontalen) ist es etwas kleiner, als in den längs laufenden (vertikalen). Minimal ist es auch an Wunden in der Mittellinie: weil hier die Schiefrichtung der Fasern sich stark der Vertikalen nähert. Dagegen beobachtete ich auf dem Haupte und den Ohren das Gegenteil, die Längsstreifwunden klaffen weniger als die Querwunden; ferner, wie leicht begreiflich, ist das Aus-

einanderweichen der Wundränder in jener Körpergegend geringer, wo das Tegument den tieferen Geweben mehr anliegt, als in denen, wo die Haut beweglich ist. — Bei nicht scharfrandigen Wunden, durch mehr aufreißende als schneidende Instrumente verursacht, wie auch bei jenen mit Quetschrändern, wird das Auseinanderweichen der Ränder geringer sein und manchmal ganz fehlen, weil dann die Scheidung der tieferen Schichten des Teguments nicht so vollständig ist, als bei den Schnittwunden.

Die breiten, scharfrandigen Wunden mit Hautverlust sind es, welche in der ersten Zeit das größte Klaffen zu zeigen pflegen, so sehr, daß sie sich augenblicklich umgestalten: die geradlinigen Ränder werden geschweift, eine viereckige Figur kann rund werden, ein Kreis eliptisch usw.

Was endlich die Verletzungen mit Destruktion anbelangt, verursacht durch Gewebezerstörungen, wie die Verbrennungen dritten Grades oder die durch starke Säuren-Ätzung, so zeigen diese keinerlei Auseinanderweichen der Wundränder, weil sie keine unmittelbare Unterbrechung mit sich bringen und der Schorf in Verbindung mit den umliegenden Geweben es verhindert; ja sogar unmittelbar darauf oder im Momente der Verletzung selbst zeigt sich meistens eine merkliche Schrumpfung als direkte Wirkung der Wärme auf die Gewebe (Wasserverlust) oder auch als Reaktion der unten lagernden Muskelschichten, welche sich energisch zusammenziehen.

Wie dem auch immer sei, das primäre Auseinanderweichen der Wundränder bleibt meistens unverändert, wenn es nicht künstlich reduziert wird, und nur in einzelnen Fällen vermindert es sich spontan nach einigen Stunden um ein Weniges, und dies nur wenn bei seiner Entstehung der vorwiegende Faktor die Muskelkontraktion war.

Schrumpfung der Verletzungen. Die Entwicklung der Reparationsprozesse oder, mit anderen Worten, das Entstehen der sogenannten organisierenden Entzündungen befestigt die Wundränder an der Stelle, an welche sie das primäre Auseinanderweichen gebracht hat, sodaß auch in den Regionen, wo das Tegument am beweglichsten ist, die Ränder innerhalb 24—48 Stunden von der Verwundung an fixiert werden. Wie bekannt.

beginnt von diesem Augenblick an die Verletzung sich fortschreitend zu verkleinern und so fort während des ganzen Reparationsprozesses.

Diese Retraktion ist verschieden je nach der Größe der Verletzung, der Dauer des Reparationsprozesses, der Umgebungsverhältnisse und den eventuellen Komplikationen.

Auch die scharfrandigen Schnittwunden, deren Ränder richtig aneinandergebracht oder auch genäht wurden, verkleinern sich der Länge nach, obwohl weniger als jene offenen und klaffenden.

Bei den prima intentione geheilten Linearwunden, ist die Verkürzung merklich geringer als bei jenen secunda intentione geheilten, wie schon Hüter[1]) bemerkt. Im Durchschnitt beobachtete ich, daß die Narbenlänge im Verhältnis zur Wundlinie steht wie 90 : 100, während bei den anderen das Verhältnis wie 60 und auch wie 50 : 100 ist. Man könnte sogar glauben, daß im Allgemeinen in diesen Linearwunden der Grad der Retraktion der Länge im direkten Verhältnis zu dem primären Auseinanderweichen der Ränder steht; tatsächlich bemerkte ich, daß auf dem Bauche des Hundes die größte Verkürzung die schiefen Wunden von oben nach unten und von innen nach außen aufweisen, in den transversalen oder longitudinalen ist sie mäßig, und bei den schiefen, in senkrechter Richtung auf die vorhergehenden, die geringste; während auf dem Haupte die longitudinalen eine mindere Verkürzung als die transversalen aufweisen.

Bei den Linearverletzungen mit leichter Randbeschädigung, wie Rißwunden, oder mit Quetschung oder Verbrennung oder Ätzung der Ränder, pflegt die Verkürzung größer zu sein, weil der Reparationsprozeß von größerer Dauer ist.

Bei den breiten, scharfrandigen Wunden (Entfernung von Hautlappen), stellt sich der normale Reparationsprozeß kaum ein, und erscheinen die Granulationen, so gewahrt man eine fortschreitende Verkürzung nach allen Richtungen; die Ecken runden sich, die Verletzung sucht eine gewöhnlich runde Form anzunehmen, und so konzentrisch zusammenschrumpfend gelangt sie manch-

[1]) Hüter, Grundriß der Chirurgie. 3. Aufl. Bd. I. S. 22.

mal zu einem minimalen Maße oder, wenn die Retraktion in einem Sinne überwiegt, wird sie eliptisch und sogar linear.

Bei dieser Art von Verletzungen ist die Schrumpfung derartig, daß die Narbe nach der Heilung immer kleiner erscheint, als die Hälfte der Wunde. Auf dem Bauche der Hunde schwankt diese Verringerung zwischen 60 und 90 p. c., sodaß die Narbe manchmal kaum $\frac{1}{10}$ der ursprünglichen Verletzung ausmacht.

Was das Vorwiegen der Retraktion in einer oder der anderen Richtung anbelangt, bemerkte ich, daß auf dem Bauche des Hundes Verletzungen runder oder viereckiger Form bei Schrumpfung zur Querelipse werden und endlich geben sie Quer- oder schiefe Narben nach unten und innen, während man auf dem Haupte und den Ohren gewöhnlich diese der Längsrichtung nach verlängert bemerkt. Es scheint somit, daß im allgemeinen die Hauptachse der auf breite Verletzungen folgenden Narben sich bestrebt, vorwiegend der Richtung der Hautfasern zu folgen, was so viel bedeutet als, daß die größte Schrumpfung in der Querrichtung der Faserbündel erfolgt.

Schließlich beobachtet man auch bei breiten Verletzungen mit Gewebezerstörung, wie Verbrennung und Ätzung, eine starke Schrumpfung während der Reparation. Mit Bezug auf Verbrennungen spreche ich nur von jenen III. Grades, weil, wie bekannt, die II. Grades, durch die Blase charakterisiert, und durch die flüchtige Wirkung siedenden Wassers oder Dampfes erzeugt sind, da sie keinerlei nennenswerte Zerstörung außer jener der Epidermis verursachen und keine Narben zurücklassen.

Die zerstörenden Verletzungen verlangen gewöhnlich zu ihrer Heilung mehr Zeit, auch wegen des Schorfabfalls, aber kaum ist dieser eingetreten, so gestaltet sich, wie bei den vorhergehenden, die Verletzung um und schrumpft fortschreitend bis zur Vernarbung zusammen. Diese Schrumpfung ist tatsächlich nicht stärker als jene bei der vorhergehenden Kategorie beobachtete, wenn man die Dimensionen der granulierenden Wunde nach dem Abfallen des Brandschorfes in Betracht zieht; diese schwankt tatsächlich in den oben beschriebenen Grenzen. Und wenn die klinische Beobachtung lehrt, daß die auf die Verbrennung folgende Schrumpfung am meisten zu fürchten ist, hängt dies wahrscheinlich von der Tatsache ab, daß man in

der Praxis eben nur bei Verbrennungen so große Hautverluste verzeichnen kann. Aber in der Tat, wenn man mit dem Messer einen breiten Hautlappen entfernt oder durch Hitze zerstört, erzielt man als Endresultat annähernd dieselben Deformitäten, und wenn diese manchmal als Folge von Verbrennung etwas stärker sind, muß dies nur der größeren Dauer des Heilungsprozesses (Entfernung des Schorfes) zugeschrieben werden.

Was die Aktivität anbelangt, mit der die Schrumpfung der Verletzung folgt, scheint es mir, daß man von diesem Standpunkte aus in der Heilung drei aufeinander folgende Perioden unterscheiden kann. Die erste umfaßt die ersten Tage nach der Verwundung und ist die kürzeste; die Granulationen sind noch nicht gebildet und die Schrumpfung fast gleich Null. Die zweite, deren Dauer je nach der Verletzungsgröße variiert, ist jene der stärksten Granulationswucherung. In ihr ist die Verkleinerung der Verletzung am aktivsten. Die dritte umfaßt die Epidermisbekleidung und die Verwandlung zur Narbe. In dieser ist die Retraktion viel weniger tätig und verlangsamt im Verhältnis zum Verschwinden der Wunde.

Diese Verlangsamung besteht wahrscheinlich darin, daß in dieser Periode die Organisation der Reparationsgewebe schon sehr vorgeschritten ist, und vielleicht auch in dem Hindernis, welches der Epithelrand — auf den Granulationen fortschreitend — der ferneren Retraktion entgegensetzt.

Man kann also im allgemeinen annehmen, daß die Verletzungsschrumpfung im geraden Verhältnis zur Dauer des Heilungsprozesses steht, und aus diesem Grunde bei den prima intentione geheilten Verletzungen geringer ist, als in jenen secunda und durch Eiterung komplizierten; es scheint auch, daß diese bei sonst gleichen Verhältnissen bei Erwachsenen stärker ist als bei jüngeren, wahrscheinlich infolge derselben Tatsache einer längeren Dauer des Heilungsprozesses als bei den ersteren. Ferner übt die Lage, Spannung und Beweglichkeit der umliegenden Haut einen merklichen Einfluß auf den Schrumpfungsgrad; tatsächlich schrumpfen die Verletzungen in den flexorischen Gegenden der Glieder mehr ein, als jene in den extensorischen, und an den Wunden und Verbrennungen auf dem Scheitel oder den Ohren des Hundes habe

ich bemerkt, daß, wenn letztere frei bleiben oder mit einander über dem Kopfe während der Dauer des ganzen Heilungsprozesses verbunden werden, eine stärkere Schrumpfung erzielt wird, als wenn man die Ohren herabgezogen nnd unter dem Halse miteinander verbunden läßt.

Was die Dauer des Heilungsprozesses anbelangt, ganz abgesehen von der wohltätigen Wirkung der Schutzbehandlung und jener schädlichen der möglichen traumatischen oder infektiven Komplikationen, hatte ich wiederholt Gelegenheit, den Einfluß zu beobachten, den das Alter des Tieres und die Aufenthaltstemperatur ausüben. Bei jungen Tieren heilten Verletzungen jeder Art schneller als bei älteren, und es war in wärmerer Umgebung die Vernarbung immer schneller. Die geradlinigen Wunden von 5 cm heilten bei den jungeren Hündchen meistens in 7 Tagen, bei den älteren in 9; Verletzungen mit Hautverlust von 9 qcm heilten bei den ersteren in 14—17 Tagen, bei den anderen innerhalb 22—25 Tagen; Verbrennungen gleicher Größe bei den jungen in 25—28 Tagen, bei den älteren in 32—38. Ferner während des Sommers bei einer Temperatur des Hundestalles von 18—22° C heilten bei älteren Hunden Verletzungen mit Hautverlust durchschnittlich in 20 Tagen und durch Verbrennungen erzeugte in 30, dagegen während der strengen Wintermonate mit einer Temperatur von 8—12° heilten ähnliche Verletzungen, und oft an denselben Tieren, durchschnittlich in 25—28 und in 36—40 Tagen.

Merkmale der Narben. Gleich nach ihrer Bildung zeigen alle Narben dieser fünf Gruppen von Verletzungen annähernd dasselbe Aussehen. Sie sind gut wahrnehmbar, ihr Kolorit rosig oder lebhaft rot, was ein sicheres Zeichen für reichliche Vascularisation ist, öfters auch leicht cyanotisch. Unter Kompression werden sie momentan blaß, um dann sofort ihr rötliches Aussehen wieder anzunehmen; die Oberfläche erscheint glänzend und glatt, flach oder ein wenig erhoben, aber ohne alles Hautgeäder, ohne Poren oder auch nur eine Spur von Haaren oder Drüsen. Ihre Oberfläche zeigt in Kürze das charakteristische Aussehen, das nicht jenes der normalen Haut, sondern eher jenem der Lippen oder Fingernägel ähnlich ist.

Die Konsistenz der neuen Narben ist etwas größer, als jene der Haut, so daß man beim Aufheben einer Hautfalte glaubt, einen hart-elastischen Körper zwischen den Fingern zu drücken. Im allgemeinen sind diese Narben über den tiefsten Schichten beweglich immer nur, wenn die Verletzungen das Unterhautgewebe an Tiefe nicht überschritten haben; sind jedoch auch die tieferen Gewebe betroffen, wie Fascien, Muskeln, Sehnen, so sind die Narben fest anliegend. Gewöhnlich ist die umgebende Haut gespannt, manchmal leicht pigmentiert und öfters von kleinen Fältchen strahlenförmig umgeben. Bei Verletzungen an Tieren ist es mir nie gelungen, eine hypertrophische Narbe zu beobachten.

Wie bekannt, verändern sich aber mit der Zeit die Narben in Aussehen und Eigenschaften, sie werden weniger sichtbar, blässer und nehmen öfters ein weißes, wächsernes Kolorit an, manchmal wieder eine dunklere Färbung als jene der umgebenden Haut. Bleibt auch ihre Oberfläche gleichmäßig glatt, so verliert sie doch jenen Glanz, der sie den Fingernägeln ähnlich machte, sie nähert sich allmählich im Aussehen der Normalhaut, ohne jedoch dasselbe soweit zu erreichen, um mit ihr verwechselt zu werden. Die Erhabenheit, die man gewöhnlich im ersten Stadium der Narben beobachtet, vermindert sich gewöhnlich und verschwindet manchmal ganz, ja diese erscheinen sogar etwas gesenkt. Wie bekannt, reproduzieren sich Haare und Drüsen auf den Narben nicht wieder; manchmal jedoch, und dies in der Körpergegend, wo normal stabile Furchen sind, erscheinen diese mehr oder weniger auf den Narben, wie z. B. in den flexorischen Regionen. Auch auf der inneren Handfläche oder der Fußsohle, wo die so charakteristischen, minimalen, parallelen und konzentrischen Streifen sichtbar sind, welche von der speziellen Konformation des Papillarbodens abhängen, sieht man manchmal auf den Narben nach Jahren diese, mehr oder weniger vollständig, wieder erscheinen. So habe ich an einer sechsjährigen Narbe, der Folge einer vereiterten Handflächenwunde eines jungen Mannes, konstatieren können, wie die Handflächenstreifen sichtbar waren, aber spärlicher als normal und in der Anordnung etwas unregelmäßig. Und auch auf einer zweijährigen Daumenweichteilnarbe eines Mannes

waren etliche Streifen sichtbar, welche von zwei Seiten kommend nach der Mitte strebten, ohne sich jedoch zu vereinigen.

Die Spannung und Runzelung der umgebenden Haut verschwindet gewöhnlich, die Narbenkonsistenz ist meistens größer als jene der Haut, ja sogar öfters wächst sie so sehr, daß beim Anfühlen die alten Narben in dem Hautgewebe wahrnehmbar sind, weil sie wie Stränge oder Knoten Widerstand leisten, und manchmal glaubt man, beim Aufheben einer Hautfalte einen harten Kern oder ein sohlenlederähnliches Blättchen zu fühlen.

Diese Gesamtheit von Veränderungen, welche den Typus der alten Narben bilden, wird in einer wechselnden Zeitspanne erreicht, abhängig von dem Maß der Narbe, ihrer Dichtigkeit und den Allgemeinbedingungen des Organismus und kann zwei bis sechs Monate oder länger dauern. Die Narben bleiben lebenslänglich, ohne je das Aussehen und die Eigenschaften der normalen Haut zu erreichen, sodaß sie, wenn sie von einer gewissen Größe sind und an sichtbaren Körperstellen sich befinden, unauslöschliche Male bilden.

Bei jungen Individuen kann man beobachten, daß die Narben nicht dem normalen Körperwachstum folgen, und wenn sie sehr ausgedehnt und anliegend sind, setzen sie der Entwicklung jenes Körperteiles ein Hindernis entgegen, nicht nur der Ausbildung der Tegumente, sondern auch der tieferen Gewebe und des Skeletts, wie man solches manchmal bei schweren Fällen von Verbrennung bei Kindern sehen kann, z. B. in den Fällen von Humprey und Hernig von Sonnenburg zitiert.[1])

Mit der Zeit zeigen die Narben auch mehr oder minder sichtbare Deplazierungen und Form- und Dimensionsveränderungen; besonders bei jungen Individuen und in der Zeit des Wachstums kann man langsame Totaldeplazierungen beobachten, oder nur Alterationen der Form von dem fortschreitenden Deplazieren des Teguments im Verhältnis zu dem körperlichen Wachstum; deshalb sieht man auch manchmal auf dem Rumpfe die Narben sich schief verlängern und sich von der Mittellinie entfernen, auf dem Haupte dem Scheitel

[1]) Sonnenburg, Verbrennungen und Erfrierungen. Deutsche Chirurgie, Lief. 14, S. 21.

zustreben und an den Gliedern gegen die äußerste Spitze hin. Außerdem werden die Narben mit dem Alter auch oberflächlicher. Tatsächlich gewinnen sie allmählich einen größeren Beweglichkeitsgrad als während ihres ersten Stadiums, und öfters ist ihr Anliegen an die unterste Schicht lockerer. aber hierauf werde ich in der Folge noch ausführlich zurückkommen. Schließlich dehnen sich die Narben, wie oben angedeutet, gewöhnlich aus.

Ausdehnung der Narben. In den meisten der pathologischen oder chirurgischen alten oder modernen Handbücher spricht man mehr oder minder deutlich von einer Folge- oder Sekundär-Retraktion der Narben oder einer Narbenkontraktur, besonders merklich bei den breiten oder Verbrennungsnarben, und es ist eine allgemeine Ansicht, daß diese mit dem Alter einer fortschreitenden Verkleinerung durch Atrophie entgegengehen. Meine Resultate jedoch, sowohl die klinischen Beobachtungen als auch die experimentellen an Tieren. lehren, daß diese Ansicht wenigstens für die Mehrzahl der Fälle ungenau ist, daß die Schrumpfung, welche den Vernarbungsprozeß begleitet, konstant stillsteht, sobald dieser vollzogen und die Narbe mit neuer Epidermis überkleidet ist.

Ich lasse hier die Resultate meiner Tierversuche folgen:

Bei den Narben geradliniger Verletzungen, ihre Länge prozentual auf die der Wunde berechnet, ergibt sich folgendes:

Ausgewachsene Tiere: Längsverletzungen auf dem Bauche.

	Durchschnittsmaße	
der neuen Narben	= 50—60	p. c. der Verletzung
der Narben am 30. Tage nach der Verletzung	= 50—60	„ „
„ „ 50. „ „ „	= 62	„ „
„ „ 100. „ „ „	= 70	„ „
„ „ 200. „ „ „	= 78—80	„ „

Bei jungen, 1—5 Monate alten Tieren.

	Durchschnittsmaße	
der neuen Narben	= 57—60	p. c. der Verletzung
der Narben am 30. Tage nach der Verletzung	= 66	„ „
„ „ 50. „ „ „	= 75	„ „
„ „ 100. „ „ „	= 80	„ „
„ „ 200. „ „ „	= 85	„ „

Querverletzungen am Bauche und Durchschnittsmaße an ausgewachsenen und jungen Tieren.

	Durchschnittsmaße	
der neuen Narben	= 90—95	p. c. der Verletzg.
der Narben am 100. Tage nach der Verletzung	= 100	„ „
„ „ 200. „ „ „	= 100—105	„ „

Die auf geradlinige Verletzungen mit kleinem Hautverlust folgenden Narben, wie Rißwunden oder solche mit gequetschten oder geätzten Rändern oder geradlinige Verbrennungen, haben annähernd den obigen ähnliche Maße.

Die Narben durch Verletzung mit Hautverlust; wenn man ihre Oberfläche prozentual auf die Verletzungsoberfläche berechnet, so ergibt sich das folgende Resultat für ausgewachsene und junge Tiere.

	Durchschnittsmaße	
der neuen Narbe	= 30—40	p. c. der Verletzung
der Narbe am 50. Tage nach der Verletzung	= 35—45	„ „
„ „ 100. „ „ „	= 50	„ „
„ „ 200. „ „ „	= 55—60	„ „

Annähernd die gleichen Dimensionsresultate beobachtete ich an den auf breite Verbrennungen und Ätzungen folgenden Narben, immer jedoch in diesen Fällen der Wunde Rechnung tragend, wie sie nach dem Abfall des Brandschorfes war, und nicht der Größe der Originalverletzung nach.

Wie man aus diesen Daten ersieht, kann man annehmen, daß im allgemeinen alle Narben veraltend sich ausdehnen, daß die geradlinigen sich bis zur Verletzungslänge verlängern und manchmal bei besonders günstigen Bedingungen sie nicht nur erreichen, sondern auch übertreffen; dagegen dehnen sich die breiten Narben relativ weniger aus, und eben innerhalb 200 Tagen erreichen sie annähernd die Hälfte der primitiven Verletzung. Im Gegensatze also zu der allgemeinen Ansicht dürfte man nicht von Narbenretraktion und von retraktilen Narben sprechen, sondern wohl eher von der Verletzungsschrumpfung während der Vernarbung oder der Granulationsschrumpfung und von geschrumpften Narben.

Ferner kann ich aus den oben angeführten Ergebnissen und den gemachten Beobachtungen folgern: daß im allgemeinen der Narbenausdehnungsgrad im umgekehrten Verhältnisse zu jenem der Verletzungsschrumpfung steht; weniger geschrumpfte Narben dehnen sich mehr, mehr geschrumpfte Narben dehnen sich weniger aus. Tatsächlich dehnen sich die geradlinigen mehr als die breiten Narben, und bei sonst gleichen anderen Bedingungen die Gewebe der jungen mehr, als die der alten: Daß die Ausdehnung der Narben im umgekehrten Verhältnisse zur Heilungsprozeßdauer steht, ist nirgends ersichtlicher als bei den geradlinigen Narben, bei jenen, die schneller und ohne Komplikation heilten und bei den jungen: Daß die Verbrennungsnarben keinerlei spezielles Schrumpfungsvermögen besitzen, aber sich doch wie die anderen verhalten.

Und endlich die Schlußfolgerung von praktischem Werte, die sich aus diesen Beobachtungen ergibt, wäre, daß, nachdem es nicht die Narbe ist, der man die Schrumpfungen mit allen ihren konsekutiven funktionellen und anatomischen Umgestaltungen zuschreiben kann, aber wohl der Vernarbungsprozeß selbst, muß diesem vor allem alle Aufmerksamkeit und Sorgfalt zugewendet werden. Um also bei den breiten Verletzungen mit Hautverlust, sowie den nicht mit Autoplastik ersetzbaren Verbrennungen, möglichst wenig entstellende Narben zu haben, muß man von Anfang an und direkt der Schrumpfung, welche den Reparationsprozeß begleitet, entgegenarbeiten, mit allen möglichen Mitteln die umgebenden Gewebe gespannt erhalten und die Ränder der Verletzung stark auseinanderweichen lassen: in Kürze, in solchen Fällen muß man suchen, Narben zu erzielen, die so breit als möglich sind, und wenn die Entstellung bereits erfolgt ist, statt die Narbe als Ursache der Schrumpfung zu entfernen oder zu zerstören, sollte man sie bestehen lassen, und sogar mit Schnitten freimachen und sie bei plastischen Operationen benützen mit der festen Überzeugung, daß sie unfähig ist, eine weitere Schrumpfung zu verursachen.

Es ist zu bemerken, daß diese Ausdehnung, von der ich bis jetzt gesprochen, wenn ich so sagen darf, die gewöhnliche

ist, die man, wenn nicht als konstante Erscheinung, so doch in den meisten Fällen (90 p. c.), die eben als gewöhnliche Erscheinung wenig bemerklich, der Beobachtung entgeht, nachweisen kann. Aber außer dieser gibt es eine anomale Ausdehnung, welche an sich eine pathologische Erscheinung ist, wenn einige Narben unter speziellen Bedingungen einer rapiden und übergroßen Verbreiterung entgegengehen und so bedeutend größer werden, als die ursprüngliche Verletzung es war; sie verursachen so schwere Unzukömmlichkeiten, deren einzige Behandlung öfters in ihrer Entfernung besteht, aber hiervon werden wir später sprechen.

Resumieren wir nun alles, was wir von Form- und Maßveränderungen der Narben gesagt: wenn wir der Normen gedenken, nach welchen das primäre Klaffen der Verletzung, die Schrumpfung des Reparationsprozesses und die Narbenausdehnung erfolgt, und uns bemühen, zu erforschen, ob zwischen diesen Erscheinungen eine Verbindung besteht, oder versuchen, jene mit den Eigenheiten der Tegumentselastizität und Spannung in Verbindung zu bringen, könnte man beobachten, daß alle drei Erscheinungen derselben Norm unterstehen. Tatsächlich folgt dem Klaffen einer Wunde nach einer bestimmten Richtung gewöhnlich die vorherrschende Ausdehnung der respektiven Narbe in derselben Richtung, welche eben die der Hautfasern dieser Region ist. (Spaltrichtung nach Langer.) Die Schrumpfung während der Vernarbung ist in der zu dieser letzteren senkrechten Richtung stärker, oder mit anderen Worten: die Wunde pflegt sich umzugestalten und sich weniger zu verkleinern in der Richtung, in der das Auseinanderweichen der Ränder stärker war.

Das bedeutet so viel als: wenn das Klaffen der Wunde von der Elastizität der Ränder oder der umgebenden Hautspannung abhängt, und wenn die nachfolgende Narbenausdehnung derselben Ursache entspringt, zeigt sich die Schrumpfung des Vernarbungsprozesses, welche fast einer tätigen Kraft des Reparationsprozesses zugeschrieben werden muß, weniger in der Richtung, wo sie sich mit der stärkeren Hautspannung im Gegensatze befindet.

Man könnte daher im allgemeinen annehmen, daß bei

völliger sonstiger Bedingungsgleichheit, die meist klaffenden Wunden bei ihrer Heilung geringere Schrumpfung erleiden und sich ihre Narben verhältnismäßig mehr ausdehnen.

Und bezüglich der Deplazierung und Deformation der Verletzungen und Narben könnte man in der Regel bei allen eine Annäherungstendenz nach der Richtung der stärkeren Hautspannung (Faserrichtung) erkennen. Als Tatsache ergibt sich aus den Beobachtungen in der ganzen Reihe meiner Untersuchungen, daß weder die geradlinigen Verletzungen, die den Fasern entlang verlaufen, sich von diesen in irgendeiner Weise während der Reparationsprozesse entfernen, noch ihre Narben. Während jene, den Faserzug quer treffend, zum Teil durch das Auseinanderweichen der Ränder, zum Teil durch Deformation und Schrumpfung oder auch mit der späteren Narbenausdehnung sich schließlich nach der Richtung der Fasern anordnen. Die breiten Verletzungen mit Hautverlust endlich, welche in der gleichen Richtung klaffen, mehr schrumpfen und sich in entgegengesetzter Richtung deformieren, liefern am meisten mehr oder minder verlängerte, in der Richtung der Fasern angeordnete Narben.

Die nebenstehende schematische Abbildung zeigt diese Form- und Maßveränderung deutlich: Die Figuren A, B, C stellen geradlinige Wunden gleicher Größe dar, aber in verschiedenen Richtungen, A parallel, B schief und C senkrecht zur Richtung der Hautfasern. In den verschiedenen Phasen verfolgt: I entspricht der Wunde, II den ausweichenden Rändern, III der Neunarbe gleich nach der Schrumpfung der Vernarbung, IV die alte Narbe nach der Ausdehnung. Die Figur D stellt das Schicksal einer breiten Verletzung mit Hautverlust dar. Wie man aus der IV. Rubrik ersieht, ist die Richtung der Narben, von was für einer Verletzung sie auch verursacht seien, immer die gleiche, d. h. dieselbe der Hautfasern.

II. Mikroskopische Beobachtungen.

Ich muß vor allem anführen, daß ich aus der mikroskopischen Untersuchung der Reparationsprozesse konstatiert habe, was ja übrigens wohl bekannt ist, daß in allen Fällen, ja welcher Natur auch die Verletzung sei, ob prima intentione

geheilt oder secunda, diese sich immer nach denselben Grundnormen vollziehen und mit demselben Mechanismus. Immer beobachtet man die Bildung des sogenannten Germinalgewebes, seine fortschreitende Ausbildung bis zum Typus des jungen Bindegewebes, dieselbe Neubildung und Ausbildung der Gefäße

Fig. 1 (schematisch).

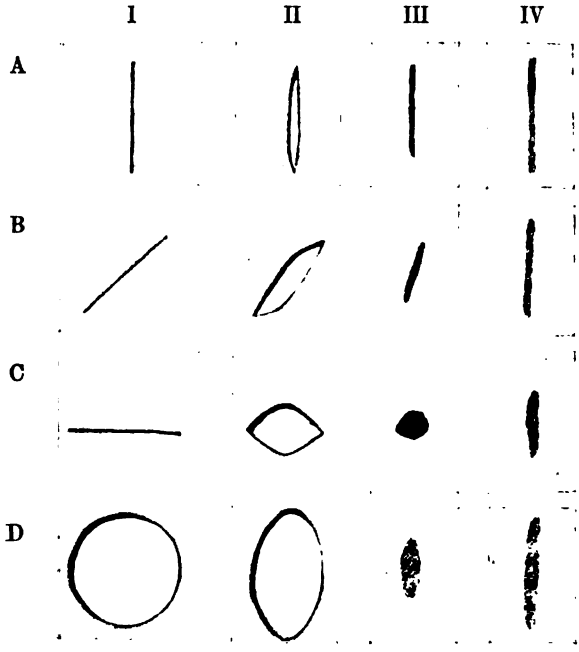

und schließlich die Epidermisregeneration. Auch in Fällen von Eiterungen vollzieht sich die, wenn auch langsame, Heilung mit demselben Neubildungs- und Organisierungsprozeß.

Es ist nicht meine Absicht, hier in die heikle Frage über die Reparationsprozesse einzudringen, in die feinen Details der Histologie und Histogenese der Reparationsgewebe, aber da ich dem Mechanismus und den Ursachen der aktiven Schrumpfung, welche sich während dieses Prozesses ereignet, nachforschte, behaupte ich, daß mit Gewißheit diese nicht von der Wirkung der elastischen Fasern abhängt, weil so lange die

Narbe nicht komplet ist und auch noch eine gewisse Zeit nachher, absolut keine elastischen Fasern neugebildet erscheinen.

Ranvier,[1]) der vor einigen Jahren den Verlauf kleiner Fußsohlenwunden an Tieren studierte, beschrieb einige temporäre Fasern, wie es scheint, fibrinöser Natur, die sich innerhalb der Wundspaltung bilden; er hieß sie „fibres synaptiques", und ihrer speziellen Wirkung schreibt er die Wundschrumpfung zu. Ich muß hierauf bemerken, daß, so viel ich auch danach gesucht habe, ich mich doch nie von der Existenz dieser Fasern habe überzeugen können, und die fibrinösen Niederschläge, die man im Anfange in der Wundspalte bemerkt und auch später in den oberflächlichen Granulationsschichten, scheinen mir nichts zu tun zu haben mit der wirklichen Schrumpfung, die später bei den Wunden eintritt, die mit der Organisation des Germinalgewebes übereinstimmt und die sich ohne Zweifel in den tieferen Granulationsschichten erzeugt.

Gewöhnlich sagt man, daß die Schrumpfung eine Folge der Regression oder Atrophie des Narbengewebes sei, aber diese Auffassung ist ungenau, oder zum mindesten der Ausdruck, weil, wie wir gesehen, die aktivste Schrumpfung sich in einer Periode vollzieht, in der die Narbe noch nicht vollständig gebildet ist, und es wäre unlogisch, zu glauben, daß ihr Gewebe noch vor seiner gänzlichen Bildung der Atrophie ausgesetzt wäre. Mir scheint, daß die Schrumpfung mit verschiedenen Faktoren in Verbindung gebracht werden muß. Anfangs wird sie von der Anschwellung der Wundränder und der umliegenden Gewebe infolge von Leukocytenimmigration und Zellproliferation hervorgerufen und wird zum Sitze aller circulatorischer Veränderungen, welche die erste Phase der sog. organisierenden Entzündung bilden. In der Folge jedoch und in ihrer aktivsten Periode wäre sie direkt dem normalen Verlauf des Heilungsprozesses zuzuschreiben, der Aufsaugung des flüssigen Teiles des Exsudats, der wirklichen numerischen Verminderung der cellulären Elemente und deren fortschreitenden Verwandlung. Wenn man

[1]) Ranvier, Mécanisme histologique de la Cicatrisation, Comptes rendus de l'Ac. des Sciences, Paris, t. CXXVI, No. 4. p. 308, et No. 6, p. 454.

tatsächlich das Germinalgewebe untersucht, welches die Wundränder bis am 4. oder 5. Tage vereinigt, findet man es von einer Menge sphärischer, den Wanderzellen ähnlicher Elemente gebildet, während man in dem mehr ausgebildeten einer Wunde am 10. oder 15. Tage die cellulären Elemente tatsächlich geringer und schon meistens in Fibroblasten verwandelt und mehr organisch und gewebeartig angeordnet findet, mit schon voll ausgebildeten Gefäßen. Wenn man die oberflächlichen Granulationsschichten mit den tieferen und ausgebildeten vergleicht, in welchen das Germinalgewebe schon das Aussehen der Narbe annimmt, sieht man, daß die ersteren hauptsächlich aus Elementen bestehen, welche sich um breite, neugebildete Gefäße häufen, während bei den letzteren Schichten die Elemente bereits systematisch verlängert und zur Verwandlung in bindegewebige Fasern und Körperchen und in lymphatische Endothelien eingeleitet, in geringerer Anzahl erscheinen, und so ist auch das Kaliber der Gefäße namhaft reduziert. Wie bekannt. verschwinden die eingewanderten Leukocyten, sei es durch Zerstörung oder durch den Übergang in die Circulation, und die Proliferationszellen (bingewebige Zellen und lymphatische Endothelien), welche ausschließlich zur Entwicklung bestimmt zu sein scheinen, bilden eine geringere Masse.

Wie ferner aus den Untersuchungen Zieglers, Marchands, Tillmanns, O. Busses und anderer resultiert, scheint die intercelluläre, fibrilläre Substanz, wenigstens in den Reparationsprozessen, von rein cellulärem Ursprung zu sein. Tatsächlich konstatiert man in den Präparaten von in der Bildung begriffenen Narbengeweben die Faserstruktur des Protoplasmas der Fibroblasten, ein Prozeß, der anfangs an den Spitzen des Elements sichtbar ist; dann aber kann man die fortschreitende Verlängerung der Fibroblasten konstatieren, ihr Dünnerwerden und ihre Anordnungsversuche zu wirklichen Faserbündeln, die Verkleinerung der Kerne und die Verwandlung der übrigbleibenden Zellkörper zu bindegewebigen fixen Elementen. Wenn also die Grundsubstanz in der Entwicklung des Reparationsgewebes nicht schon eine neue Bildung darstellt, welche die vorher existierenden Elemente voneinander entfernen müßte, wohl aber das Ergebnis der direkten Verwandlung dieser, muß sein

Erscheinen nicht notwendigerweise eine Massenerhöhung verursachen, könnte aber wohl eine Verminderungsursache sein.

Die Schrumpfung stammt also nicht von der Involution des Narbengewebes, wie man allgemein annimmt, sondern von seiner eigenen Evolution.

Unter diesen Gesichtspunkten und in der Absicht, die intime Ursache der Verschiedenheit der Wundschrumpfung nach einer oder der anderen Richtung zu finden, und da man annehmen muß, daß dies zu der Reparationsgewebestruktur in Beziehung steht, kann man an die spezielle Anordnung der Elemente denken. Bei der Verwandlung der Fibroblasten in Faserbündel muß man logischerweise annehmen, daß die Volumenverminderung nicht so sehr in der Länge, als nach der Dicke stattfinden muß. Wenn man also erwägt, daß die geringere Wundschrumpfung in jener Richtung erfolgt, in der die Haut gespannter ist (Spaltrichtung) oder eben nach jener der Hautfasern, und da, wie wir sehen werden, die vorherrschende Richtung der Narbenfasern dieser Richtung entspricht, kann man annehmen, daß schon von dieser Anfangsperiode an das Spannungsverhältnis und die Widerstandsfunktion des Reparationsgewebes einen Einfluß auf dasselbe ausübt, indem sie die Anordnung der Mehrzahl der Fibroblasten nach einer speziellen Richtung bewirkt, welche dieselbe wie die der Hautfaserbündel jener Region ist. Dies könnte der Grund der stärkeren Wundschrumpfung in der den Faserzug quer treffenden Richtung sein. Auch dies wäre also eine Erscheinung funktioneller Anpassung.

Histologie der Narben.

a) Frische Narben. Bei der makroskopischen Beobachtung dünner Schnitte von Narben, welche gleich nach ihrer Bildung von Tieren entnommen wurden, d. h. gleich nach ihrer Epidermisbekleidung oder innerhalb der ersten 14 Tage, erkennt man leicht, auch bei geringer Vergrößerung das Narbengewebe durch seinen Reichtum an Zellelementen und durch die intensivere Färbung, welche es im Vergleiche zu dem umgebenden normalen Gewebe annimmt. Die Größe und Tiefe des Narbengewebes variiert natürlich je nach den Fällen. Bemerkenswert jedoch ist, daß

dieses in den tieferen Schichten, welche dem Niveau des Unterhautgewebes entsprechen, breiter ist als in den oberen, welche dem Niveau der Haut oder der Papillarkörper entsprechen. Das ist besonders wahrnehmbar an den dünnen Schnittwundennarben und an den Querschnitten derselben, weil in diesen die Masse des Narbengewebes wie ein vertikales Blatt erscheint von der Form eines umgekehrten Keiles, und zwar so, daß es in den tieferen Schichten konstant breiter ist, als in den oberflächlichen. Diese Tatsache schien anzudeuten, daß die Schrumpfung der Vernarbung stärker war oder zum mindesten erfolgreichere Wirkung hatte in den oberen Hautschichten, und ist somit ein Beweis für die größere Beweglichkeit dieser letzteren.

In anderen Fällen ist der Befund anders, weil man das Narbengewebe sich auf Minimalproportionen reduzieren sieht: die Narbenoberfläche erscheint eingesenkt, so zwar, daß die Epidermis sich in eine Furche versenkt, und im selben Verhältnis erhebt sich das Unterhautbindegewebe, das fast die Epidermis berührt, so daß das eigentliche Narbengewebe fast verschwunden scheint. Dies beobachtet man hauptsächlich an den langsam unter Eiterungshindernissen erfolgten Narben und es scheint dies eine Konsequenz der langdauernden Schrumpfung des Heilungsmaterials zu sein.

Wenn man Schnitte von frischen Narben, stark vergrößert, beobachtet, findet man, daß die Epidermis im allgemeinen an Struktur und Totaldicke annähernd normal ist. Die Hornschicht ist gewöhnlich etwas dünner als die der umgebenden Normalhaut, und eben in ihr findet man in geringer Dicke die Tiefschicht, das sog. Stratum lucidum (Oehl) oder besser das Stratum corneum basale von Unna. Das Corpus mucosum oder Reticulum von Malpighi ist dagegen meistens etwas dichter als die umgebende Normalhaut. In ihm liegen alle drei Schichten unterscheidbar. Die oberflächliche Schicht oder jene der granulösen Zellen, welche die minimalen Tröpfchen enthält, die aus der eigentümlichen Substanz des „Eleidin" von Ranvier oder „Keratohyalin" von Waldeyer bestehen, ist jedoch kaum vertreten, weil sie aus einer einzigen Reihe spärlich granulöser Zellen besteht. Diesbezüglich sei es mir gestattet, meine Zweifel über die Anschauung auszudrücken, welche zuerst

von P. Langerhans veröffentlicht, später von Waldeyer weiter ausgeführt und nun von den meisten Histologen geteilt wird: daß die Zellen der granulösen Schicht, welche Eleidinkörnchen enthalten, die erste Phase der Verhornung der Epithelialelemente darstellen; Zweifel, welche übrigens schon Unna ausgedrückt hat. Wäre diese Auffassung richtig, müßte man granulöse und Eleidinzellen in allen Punkten der Epidermisbekleidung vorfinden, wo Hornschicht ist, man könnte nicht begreifen, warum sie in der Lippenhaut und auf den Fingernägeln fehlen, ferner müßten sie sich hauptsächlich dort vorfinden, wo die Verhornung tätiger und rascher erfolgt, wie eben in der neugebildeten Epidermis der Narben, während hier das Gegenteil der Fall ist.

Die Mittel- oder Stachelzellenschicht ist die größte und besteht aus verschiedenen übereinander gelagerten Elementen, welche nach Form, Eigenschaften und Dornen jenen der Normalepidermis gleich sind. Nur durch ihre Zahl bilden sie die größere Dicke der Schicht. Schließlich ist die Tiefschicht, gebildet aus hohen, cylindrischen, pallissadenartig angeordneten Elementen, wie bei der normalen. Es fehlt jedoch gänzlich das Pigment, welches wie bekannt, sich eben in dieser letzten Schicht angesammelt findet. Bemerklich und deutlich, überhaupt bei den breiten Narben, ist die Regelmäßigkeit der Tiefgrenze der Epidermis und das Fehlen von Senkungen.

Wie man sieht, ist die Struktur der Neunarben, bis auf das Fehlen des Pigments, der Drüsen und Haare, der normalen Haut gleich; das charakteristisch glatte, glänzende und rosige Aussehen der Narben muß man zum Teile von der wirklichen Oberflächenglätte und dem Fehlen von Furchen, Poren und Warzen herleiten, aber hauptsächlich von der geringen Entwicklung der granulösen Schicht (welche der Haut der Erwachsenen die Undurchsichtigkeit gibt) und von der größeren Transparenz der Tiefcirculation, und darum ähneln die Neunarben der Fötushaut.

Das eigentliche Narbengewebe findet man nicht in Papillarkörper, Derma und Hypoderma unterschieden, es zeigt sich wie eine kompakte Masse von gleichmäßigem Aussehen und dem Embryonalgewebe ähnlich. Es beginnt unter der

Epidermis mit einer geradlinigen Begrenzung ohne Papillen, senkt sich mehr oder weniger, gewöhnlich in den tieferen Teilen etwas breiter werdend und manchmal auch sich verzweigend; betreffs seiner Struktur unterscheidet es sich nicht bei den verschiedenen Narben, seien diese „prima intentione" oder durch Granulation erzielt, oder die Folge von Schnittwunden, Verbrennungen oder Ätzungen. In allen Fällen ist das Narbengewebe gebildet aus großen Zellelementen mit geringer Fibrillar-Interstitialsubstanz und zahlreichen und großen Kapillargefäßen (s. Taf. VIII, Fig. 1).

Die Zellen zeigen noch deutlich die Merkmale der Fibroblasten, sind zum größten Teile spindelförmig, auch mit drei und mehr Fortsätzen, sodaß ihre Form sternartig oder verzweigt erscheint. Ihr Protoplasma ist fein granulös, mit Alaun-Hämatoxylin wenig färbbar, besser mit Eisenhämatoxylin oder Lithion-Karmin, und manchmal läßt es speziell an den Fortsätzen eine faserige Struktur gewahren. Ihr Kern ist elliptisch, öfters stark verlängert und meistens in Tätigkeit. Diese Elemente messen durchschnittlich 5—10 μ Dicke und 50—70 μ Länge, man findet aber auch viel längere, welche zweifellos in einer langen Faser enden und bis 100 und auch 150 μ messen können, während ihre Kerne durchschnittlich 5—10 μ breit und 10—20 μ lang sind. Sie sind reihenartig angeordnet, sodaß das dünne Ende des einen auf den Körper des andern zu liegen kommt, und es ist schwer, ein einzelnes Element in seiner ganzen Länge zu unterscheiden. Diese Reihen sind ferner in verschieden große Bündel vereinigt, und auch die Anordnung dieser folgt einer gewissen Norm; in den oberflächlichen Schichten verlaufen sie meist horizontal oder der Epidermisoberfläche parallel, sich in verschiedenen Richtungen kreuzend, aber immer auf demselben Niveau, während in den tieferen, mit dem Unterhautgewebsniveau übereinstimmenden Schichten die Bündel in allen Richtungen verlaufen, vorherrschend jedoch in vertikaler oder schiefer Richtung. Gewöhnlich sieht man außer diesen keine anderen Zellformen, nur selten und in den noch nicht ganz mit Epidermis bekleideten Narben sieht man noch rundliche oder polyedrische Zellformen (Epitheloidzellen) und sogar spärliche kleine Rundzellen (Wanderzellen) meistens nur in der Nähe der Gefäße.

Die intercellulare Substanz ist sehr spärlich; sie erscheint wie dünne, faserige Bündel zwischen den Fibroblasten und der Richtung dieser folgend. Bei aufmerksamerer Beobachtung jedoch und speziell, wo es sich um eine ganze Schnittreihe handelt, sodaß man der Form der das Gewebe bildenden Elemente folgen kann, läßt sich konstatieren, daß, wie oben angedeutet, diese Bündelchen in Wirklichkeit eben aus den Fortsetzungen der Zellkörper gebildet sind.

Von elastischen Fasern findet man in diesem Narbenstadium keine Spur, man behandle die Präparate mit einer beliebigen Färbungsmethode. In den umgebenden Geweben sieht man das elastische Netz unterbrochen. In ihren Fasern jedoch habe ich nie Zerreißung der elastischen Substanz oder andere Zeichen regressiver Veränderungen finden können.

Bemerkenswert scheint mir, daß in diesem Stadium das Narbengewebe nicht ganz deutlich von dem umgebenden Bindegewebe abgegrenzt erscheint, welches, besonders in tieferen Schichten, sich etwas verändert zeigt, in dem Sinne, daß es von ähnlichen jungen Zellelementen durchsetzt ist und für eine gewisse Ausdehnung dasselbe Embryonalaussehen annimmt. Aus dieser Ursache, welche außer in der Deplacierung in der größeren Annäherung der umgebenden oberflächlichen Schichten beruht, weisen die Schnitte der Neunarben öfters die Form umgestürzter Trichter auf.

Die Blutgefäße dieses neuen Gewebes sind vielleicht noch zahlreicher als in der Normalhaut und sind durch breite Kapillaren gebildet mit sehr dünnen, bloß aus Endothel gebildeten Wänden, welche durch die Zellen des Narbengewebes gestützt sind. Die Eigentümlichkeit dieser Gefäße besteht in ihrem gewöhnlich geradlinigen Verlauf. Bei den wenig breiten und oberflächlichen Narben sind sie meistens in horizontaler Richtung angeordnet (der Oberfläche parallel), während bei den breiteren und tiefen, nach mit Hautverlust einhergehenden und mit Granulation erzielten Narben, die Gefäßrichtung in den oberflächlichen Schichten horizontal ist, aber vorherrschend vertikal oder schief in den tiefen.

Wirkliche Lymphgefäße habe ich nie bemerkt, dagegen Lymphräume oder Saftspalten (indem ich unter solchen

nach der Auffassung Unnas alle jene Lymphwege verstehe, welche keinen freien Abfluß nach Lymphgefäßen haben, mit oder ohne Wände) sind zahlreich vorhanden, breit und nahe aneinander, sodaß man sagen kann, jedes Bündel und jedes Element sei von einem Saftraume umgeben (siehe Taf. VIII Fig. 7).

Nerven habe ich in dem Gewebe der Neunarben trotz peinlichster Nachforschung nicht mit Sicherheit konstatieren können, nur manchmal sah ich, wie eine sehr dünne marklose Nervenfaser für eine kurze Spanne ein Blutkapillargefäß begleitete.

Bei den Neunarben konstatiert man endlich das gänzliche Fehlen von glatten Muskelfasern.

B. Alte Narben. Das Gewebe der neuen Narbe mit embryonalem Aussehen verändert sich schnell in ihrem Bau, sobald es stabilen Charakter gewinnt, und verwandelt sich in das faserige Gewebe der alten Narbe.

Zu seinem Studium dienten mir Hundenarben, die ich den Tieren in verschiedenen Evolutionsstadien entnommen. Ich habe so eine Reihe von Narben beobachtet, deren Alter von 10 zu 10 Tagen wachsend, bis zum 200. Tage nach der Verletzung reicht. Außer diesen bediente ich mich ältester menschlicher Narben, in den Kliniken und anatomischen Sälen gesammelt, deren Alter zwischen 1 und 10 und mehr Jahren schwankt.

Man kann im allgemeinen sagen, daß bei schwacher Vergrößerung das alte Narbengewebe weniger leicht erkennbar ist, als das der Neunarben. Es ist hauptsächlich aus eng aneinandergepreßten faserigen Bündeln gebildet und aus spärlichen Zellelementen. In manchen Fällen ist es von den umgebenden Geweben so wenig verschieden, daß man es nur mit Schwierigkeit unterscheiden kann, dann hilft der Forschung die Beobachtung der andersartigen Anordnung der Blutgefäße, wie auch das Fehlen der Drüsenröhren, Knäuel und Haarbälge, der Muskeln und Talgdrüsen.

Die gewöhnlichste Form, die man bei vertikalen Querschnitten alter Narben beobachtet, besonders deutlich bei kleinen und dünnen Narben, welche in ihrer ganzen Breite im mikro-

skopischen Gesichtsfelde erscheinen, ist jene keil- oder trichterartige, mit der Basis unter der Epidermis. Somit findet man, was die Form anbelangt, das Gegenteil dessen, was man bei Neunarben gesehen.

Breite wie Höhe dieses Narbenkeils variiert natürlich je nach den Narbenmaßen und im Verhältnis zu jenem der Originalverletzung, jedoch, wenn man die durch Schnittwunden gleicher Breite und Tiefe erzielten Hundenarben betrachtet, erkennt man, daß bei alten Narben im allgemeinen und unter gleichen Bedingungen das Narbengewebe weniger nach der Tiefe strebt, als bei den Neunarben, und öfters ist es zu einem mehr oder weniger breiten Blättchen verringert, das oberflächlich unter der Epidermis gelagert ist. Wenn man z. B. eine Schnittreihe von Narben, gleich breiten und tiefen, beobachtet, aber eine hiervon im Neuzustande, und die anderen im Alter von 50, 100, 150 und 200 Tagen, so kann man konstatieren, daß der Narbenkeil sich nach und nach an Höhe vermindert, während die unter der Epidermis gelegene Basis sich verbreitert.

Richtiger: Bei den nicht zu tiefen und nicht anliegenden Narben schreiten die auf beiden Seiten befindlichen Hautgewebe allmählich vor, während das Narbengewebe oberflächlich wird, und vereinigen sich unter der Narbe, so die Kontinuität des Teguments herstellend; bei den tieferen und anliegenden, welche mehr oder weniger versenkt erscheinen, sieht man, während der obere Teil sich erweitert und ausdehnt, den tieferen, der bis zu den Fascien und Muskeln reicht, sich fortschreitend verdünnen und verlängern, bis er zu einem sehr dünnen Bündel wird und sogar manchmal ganz verschwindet. In diesen Fällen geschieht es, daß die früher anliegende Narbe beweglicher wird und ihre Oberflächensenkung sich bis zum Verschwinden verringert. Es ist jedoch zu bemerken, daß kein gänzliches Verschwinden des Narbengewebes erfolgt oder dessen komplete Verwandlung in wirkliches Hautgewebe, sondern es handelt sich bloß um eine Deplacierung, die durch ebensoviel Hypertrophie und Deplacierung der darunter- und umlagernden Gewebe kompensiert ist. In der folgenden Abbildung sieht man schematisch reproduciert die Form von Narbenschnitten im Neuzustande, bei 50, 100, 150 und 200 Tagen Alter, und zwar

A. Narbe einer wenig tiefen Schnittwunde; B. eine gleiche tiefere; C. Verletzung mit oberflächlichem Hautverlust; D. eine ähnliche tiefere.

Diese allgemeine Formveränderung und Deplacierung des Narbengewebes, welche mir als eine stete und wesentliche Er-

Fig. 2 (schematisch).

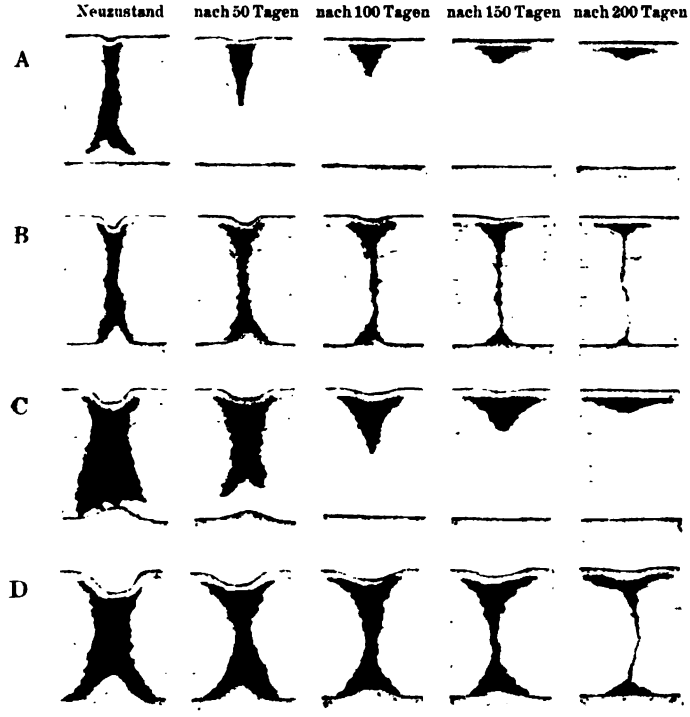

scheinung der Narbenevolution erscheint, schlage ich vor als Veroberflächlichung (Superficializzazione) der Narben zu benennen. Über ihren Mechanismus und ihre Ursache werde ich noch zusammen mit denjenigen der Ausdehnung zu sprechen Gelegenheit haben.

Wenn man mit Hilfe der stärksten Vergrößerung die verschiedenen Gewebe, aus denen sich die alte Narbe zusammensetzt, untersucht, bemerkt man:

Die Epidermis zeigt sich im allgemeinen, was Struktur

und Dicke anbelangt, der normalen gleich; die Hornschicht ist annähernd so dick, wie auf der umgebenden Haut. Ihre Tiefschicht (Stratum lucidum oder corneum basale) zeigt eine größere Dicke als bei den Neunarben.

Wenn man mit einem Rasiermesser dünne Schnitte von frischen Altnarben, oder besser nur von ihrer Epidermis macht und sie nach Ranviers Methode mit einer Lösung von 1 p. c. Überosmiumsäure für 15—20 Stunden behandelt, sieht man, daß die Hornschicht schwarz wird, und daß dieses Schwarzwerden gleichzeitig von der freien Oberfläche wie von der tiefen beginnt. Wenn es sich um Narben handelt in Regionen, wo die Hornschicht normalerweise sehr dick ist, wie an der Handfläche oder Fußsohle, beobachtet man, daß diese Schicht auf Überosmiumsäure in der von Ranvier und Unna beschriebenen, charakteristischen Weise reagiert, d. h. die oberflächliche und tiefe Schicht werden schwarz, während der mittlere Teil farblos bleibt. Versucht man jedoch die Reaktion, nachdem die Schnitte vollkommen entfettet waren, so gewinnt man den gegenteiligen Anblick, d. h. die oberflächliche und tiefe Schicht bleiben klar und die mittlere färbt sich braungelb, was vermuten läßt, daß auch vom Standpunkte der Chemie die Hornschicht der Narben normal ist.

Die Schicht der granulösen Zellen pflegt normale Dicke zu zeigen, und der Inhalt der Zellen an Keratohyalin ist nicht geringer, als in jenen der umgebenden Haut. Es gibt also in dieser epidermischen Schicht einen Fortschritt im Vergleich zu den Neunarben.

Das Corpus mucosum (Malpighi) dagegen zeigt gewöhnlich eine merkliche Verringerung der Dicke, was von der geringeren Zahl der Zellenreihen abhängt, aber im übrigen sind diese Zellen, was Form, Volumen und Struktur anbelangt, den normalen vollständig ähnlich.

Bei den Zellen der tiefsten Epidermisschicht fehlt gewöhnlich nicht das goldgelbe Pigment, welches, wie wir gesehen, den Neunarben fehlt. Dieses pflegt gewöhnlich so reichlich vorzukommen, wie in der umgebenden Haut, und findet sich um die Kerne gehäuft, bei den cylindrischen Zellen der tiefsten Schichten hauptsächlich um deren Pole. — Wie ich bei

Beobachtung der Reihe experimentaler Tiernarben wahrnehmen konnte, erfolgt das Auftreten des Pigments gewöhnlich am Ende des ersten Monats nach der Bildung der Narbe, manchmal später, nie früher.

Die untere Abgrenzung der Epidermis, welche bei den Neunarben geradlinig erscheint, zeigt sich bei den alten wellenartig, d. h. sie zeigen ab und zu Erhöhungen in Tälern, welche unvollständige Interpapillarsäulen zu sein scheinen. Diese sind meistens spärlich, wenig verlängert und mit breiter Basis: in manchen Fällen gänzlich fehlend, sind sie bei alten Narben gut entwickelt und zahlreich, fast wie bei der Normalhaut, was ich meistens bei Hand- und Fingernarben beobachten konnte. Es scheint, daß ihre Entwicklung im dritten Monate beginnt oder bei frühzeitigen Fällen am Ende des zweiten nach der Narbenbildung.

Das eigene Gewebe der alten Narbe unterscheidet sich sehr von jenem der neuen, ist vorwiegend aus dichten Faserbündeln mit spärlichen Zellelementen gebildet, von kleinen Dimensionen. Die Faserbündel bleiben, mit den gewöhnlichen und Kernfärbemethoden behandelt, farblos, färben sich aber ein wenig mit Eisenhämatoxylin. Ihre Anordnung unterscheidet sich merklich von jener komplizierten und netzartigen des Derma cutis, es fehlen der geschlängelte Verlauf, die zahlreichen Verzweigungen und die Verflechtung der Bündel, welche auf den Schnitten das charakteristische Aussehen von Locken und Schlingen bieten, rund aber dünn, gradlinig oder in gleicher Weise wellenartig, und in derselben Richtung oder wenigstens derselben Fläche angeordnet. Bei den oberflächlichen Teilen der Narben verlaufen die Fasern horizontal, d. h. in einer der Epidermis parallelen Fläche, und in dieser ist die Mehrzahl in einer gegebenen Richtung angeordnet, welche jene der Hautfasern jener Region ist. Im tieferen Teile sind die Bündel in verschiedenen Richtungen angeordnet, schief oder vertical. (Siehe Taf. VIII Fig. 2).

Die Fasern, aus welchen sie gebildet siud, sind sehr dünn, ihre Querschnitte erscheinen rund und fast punktartig im Gegensatz zu den den collagenen Bündeln der Normalhaut, deren Fasern dicker und augenscheinlich prismatisch sind.

An den seitlichen Grenzen der Narben sieht man, daß die faserigen Bündel ohne Unterbrechung auf die collagenen der umgebenden Gewebe folgen, und aus diesem Grunde kann die Grenze zwischen Narbengewebe und umgebendem Gewebe auf den Schnitten nicht scharf und deutlich erscheinen, sondern nur mit einem allmählichen Übergange. Die untere Epidermisfläche zeigt, wie schon angedeutet, meistens spärliche und mäßige Erhöhungen von konischer Form und breiter Basis, welche, wenn auch unvollständig, die Hautwarzen repräsentieren. Manchmal fehlen sie gänzlich, aber in anderen Fällen, und besonders findet man sie in Regionen, wo normal die cutanen Papillen sehr entwickelt sind, hoch, gut gebildet und zahlreich, sodaß der Papillarkörper vollständig neugebildet erscheint, was im Widerspruche mit dem steht, was man gewöhnlich annimmt, und mit dem, was etliche Forscher behaupten, wie Cornil und Ranvier[1]) und Schwimmer.[2])

Wenn sich die Narbe tief ausdehnt, behält sie dieselbe oben beschriebene Struktur auch auf dem Niveau des Unterhautgewebes der Fascien und Muskelschichten.

Es fehlen bei den Narben immer Drüsen, Haarfollikel, Muskeln und Fettbälge.

Elastische Fasern: Über den Befund der elastischen Fasern im Narbengewebe wurde in diesen letzten Jahren sehr viel gestritten und geschrieben. Von einigen Forschern wurde früher ihre Gegenwart geleugnet, so von Guttentag,[3]) aber nachher (und wahrscheinlich dank der Fortschritte in der Färbungstechnik des elastischen Gewebes) wurde ihre Neubildung von der Mehrzahl der modernen Forscher angenommen. Es bestehen jedoch noch Meinungsverschiedenheiten besonders über das Maß solcher Neubildungen, die Art und Zeit, innerhalb welcher sie beginnen und die Merkmale der neugebildeten Fasern.

[1]) Cornil et Ranvier, Manuel d'histologie pathologique, 2. edit. 1884.

[2]) S. Schwimmer, S. Narben in Ziemssens Handbuch der spec. Path. und Therap. B. XIV T. II.

[3]) Guttentag, Über das Verhalten der elastischen Fasern in Hautnarben und bei Destruktionsprocessen der Haut (Arch. f. Dermat. und Syphilis B. XXVII).

Um die elastischen Fasern der Narben zu studieren, bediente ich mich der Orcein-Färbemethode nach Tänzer-Unna, und jener mit Cresofuchsin nach Weigert, mit den von mir angebrachten Modifikationen.[1]) Zur Untersuchung des ersten Auftretens der elastischen Fasern, habe ich in der von anderen empfohlenen Vereinigung der Färbemethode Weigerts mit Lithion-Carmin keinerlei Vorteil finden können, auch nicht in der Vereinigung der Weigertschen Methode und jener von van Gieson. Mit der ersten erhält man für die dünnsten Fäserchen eine Färbung, die weder blau noch rot ist, wohl aber einen Mittelton von lilla, der eine sichere Interpretation des Befundes nicht erlaubt. Mit der anderen erhält man eine Polychromie effektvoller Art bei kleiner Vergrößerung, jedoch wenig zweckdienlich bei starken Vergrößerungen, die aber bei dererlei Untersuchungen nötig sind. Aus diesen Gründen erschien mir nur eine Färbung mit einem sehr intensiven Farbton zweckentsprechend, mehr als alle die schwarze Farbe; diese erzielte ich durch Behandlung der mit Weigerts Methode behandelten Schnitte mit einer schwachen (0.50 p. c. igen) Chromsäurelösung.

Wenn man mit diesen spezifischen Färbemethoden die alten Narben untersucht, erkennt man in den meisten die Anwesenheit der neugebildeten elastischen Fasern. Ich sage in den „meisten", weil dieser Befund kein ausnahmsloser ist. Manchmal fehlt auch bei sehr alten Narben diese Neubildung gänzlich, oder ist so unvollständig in den elastischen Fasern, daß ihre Constatierung der Forschung entgeht, wenn diese nicht besonders sorgfältig, oder nicht in der ganzen Ausdehnung der Narbe erfolgt.

Die elastischen Fasern der Narben unterscheiden sich in Merkmalen und Anordnung von jenen der Normalhaut, wie schon Jores[2]) und kürzlich D'Urso[3])

[1]) Minervini, Modifikationen der Weigertschen Methode zur spec. Färbung des elastischen Gewebes (Zeitschr. f. wissensch. Mikroskopie und f. mikr. Technik. B. XVIII).

[2]) Jores, Zur Kenntnis der Regeneration und Neubildung elastischen Gewebes (Zieglers Beiträge B XXVII).

[3]) D' Urso, Le fibre elastiche nel Tessuto di cicatrice (Bollettino della R. Accademia medica di Roma, anno 26°, 1899—1900).

bemerkten. Sie sind im allgemeinen dünner, weniger verzweigt und in den Abzweigungspunkten fehlen die charakteristischen Verdickungen von dreieckiger, polygonaler und sternförmiger Gestalt, welche bei den großen Normalfasern dem Aussehen nach Zellkörpern ähnlich sind. Diese fehlen gänzlich oder sind von minimaler Größe. Die Fasern erscheinen auch bei starker Vergrößerung stets fadenartig und nicht wie Streifen; ihr Querschnitt ist rundlich, punktförmig und weder rechteckig noch polygonal, wie es bei den großen Normalfasern der Fall ist. Sie sind ferner meist parallel und in mehr oder minder dichten Bündeln angeordnet und ihre Abzweigungen erscheinen in sehr spitzen Winkeln, alle nach derselben Richtung strebend. Sie verlaufen zusammen mit den faserigen Bündeln, meistens in horizontaler Richtung und der Epidermisoberfläche parallel, bieten daher ein von der Normalhaut sehr verschiedenes Bild, bei welcher letzteren die elastischen Fasern in allen Richtungen verlaufend, ein Netz bilden (s. Taf. VIII Fig. 3 und 4). Man könnte sagen, daß die elastischen Fasern der Narben jenen der fibro-elastischen Knorpel ähneln und noch mehr jenen der Haut im fötalen Stadium.

Was ihre Zahl anbelangt, so sind sie im allgemeinen weniger zahlreich als bei der Haut, jedoch ihre Zahl war in einzelnen Fällen sehr groß, fast wie bei der Normalhaut und vielleicht auch größer. Die reichlichste Entwickelung elastischer Fasern habe ich an der Handflächennarbe eines erwachsenen Mannes konstatieren können.

In einigen Präparaten finden sich die Fasern nach der Narbenperipherie zu zahlreicher als im Centrum. Bei anderen findet man eine gleichmäßige Verteilung; in einigen Fällen sind sie in den oberflächlichen Schichten zahlreicher, bei anderen im gleichen Maße auch auf die Tiefschichten verteilt. Meistens fand ich sie bei den experimentellen Hundenarben in den oberen Schichten und der peripherischen Zone zahlreicher; bei den menschlichen war dieser Unterschied der Verteilung meistens nicht erkennbar, nicht selten sogar fand ich reichlicheres Vorkommen in den tieferen Schichten. Da nun die Hundenarben alle weniger alt waren als die menschlichen, gewann ich den

Eindruck, daß die Neubildung der elastischen Fasern und ihre Verdichtung zuerst in den oberen Schichten erfolgt, von der Peripherie nach dem Centrum strebend, und erst später und langsamer in den tieferen Schichten, und daß manchmal bei diesen letzteren die Neubildung jene der oberen Schichten übertrifft.

Ich habe öfters aufmerksam in den tiefen Narben, und speziell bei jenen von chirurgischen Operationen mit Fascienverletzung, gesucht, ob an der Oberfläche dieser letzteren eine größere Verdichtung elastischer Fasern zu finden wäre, aber ich sah, daß tatsächlich nichts an der gewöhnlichen Struktur des Narbengewebes verändert war, und daß auch auf dem Niveau der Fascien und Muskeln Zahl und Anordnung der elastischen Fasern dieselbe bleibt, noch auch ihr Auftreten nicht früher erfolgt.

Wenn man die Grenzen der Narben beobachtet, wo diese mit dem umgebenden Hautgewebe eins werden, konstatiert man, daß die neugebildeten elastischen Fasern mit den früher vorhandenen der umgebenden Haut in Verbindung stehen, man sieht jedoch nicht die direkte Verlängerung der früheren Fasern in die neuen, sondern bloß eine seitliche Verbindung, richtiger ein Einmünden in die Verzweigungspunkte (s. Taf. VIII Fig. 5). Dies kann man mit großer Deutlichkeit beobachten, wenn man Präparate kleiner Narben wählt und sie parallel mit der Epidermisoberfläche schneidet. In diesen Schnitten am Niveau der Lederhaut sieht man das normale klassische Netz der umgebenden Haut, welche die Narbe umgrenzt, aber die Anordnung dieser elastischen Fasern ist von der umgebenden verschieden und die dünnen Narbenfasern verbinden sich in den Verzweigungspunkten der anderen.

Was den Zeitpunkt des Auftretens der elastischen Fasern betrifft, herrscht unter den Forschern, wie schon erwähnt, Uneinigkeit in den Daten. Kromeyer[1]) findet sie bei Narben nach Normalheilung erst nach annähernd 1 Jahr (9—13 Monate) und bei jenen mit Heilung secunda intentione nach

[1]) Kromeyer, Elastische Fasern, ihre Regeneration und Widerstandsfähigkeit. Monatsh. f. prakt. Dermatol., Bd. XIX.

6 Jahren. Passarge[1]) beobachtete sie nach 6 Monaten, jedoch an sehr oberflächlichen Narben nach einem einzigen Monate (29 Tagen). Goldmann[2]) hat bei Hautläppchen nach Thierschs Methode implantiert eine frühzeitigere Neubildung der elastischen Fasern beobachtet und die ersten nach 16 Tagen erscheinen sehen. Enderlen,[3]) der dieselben Hautimplantationen studierte, hat die ersten Fasern gegen die vierte Woche auftreten sehen, und beobachtete, daß sie meistens gegen die siebente Woche schon ein reichliches Netz bilden. Bidone,[4]) der die Nabelnarbe der Neugeborenen studierte, sah sie etwa im sechsten Monate. Jores findet bei den prima intentione geheilten Narben, daß die ersten elastischen Fasern sich nach 4—6 Wochen neubilden, daß sie nach 5—6 Monaten schon ein interepidermisches Netz bilden, und daß nach 1—2 Jahren dieses Netz bereits vollständig und stark ist. Mit diesen letzeren stimmen etwa die Beobachtungen D' Ursos überein, welcher bei den prima intentione geheilten Narben die ersten elastischen Fasern sich zwischen dem 50. und 77. Tage neubilden sah und bei den secunda intentione erzielten 1—2 Wochen später, immer der langsameren Heilung Rechnung tragend und von diesem Zeitpunkt an rechnend. Grohé[5]) nimmt ihr Dasein auch bei Neunarben an, da er sie ohne Zweifel auch im Granulationsgewebe wahrnimmt.

Nach den an meinen Präparaten gemachten Beobachtungen, obwohl, wie schon gesagt, manchmal die Neubildung auch bei sehr alten Narben fehlt, kann ich behaupten, daß bei Hundenarben infolge von prima intentione geheilten Schnittwunden

[1]) S. Monatsh. f. prakt. Dermat., Bd. XIX.

[2]) Goldmann, Über das Schicksal der nach dem Verfahren von Thiersch verpflanzten Hautstücke. Beiträge zur klin. Chirurgie, Bd. XI.

[3]) Enderlen, Über das Verhalten der elastischen Fasern in Hautpfropfungen. Arch. f. klin. Chirurgie, Bd. XXV.

[4]) Bidone, Formazione della cicatrice ombelicale e modo di comportasti delle fibre elastiche nelle varie età. Annali di Ostetricia e ginecologia 1898, H. 4.

[5]) Grohé, Die Bedeutung der elastischen Fasern bei pathologischen spec. regenerativen Processen. Münchener medizin; Wochenschr. Bd. XXXXVIII, H. 40.

die ersten elastischen Fasern gegen Ende des zweiten Monats nach der vollständigen Bildung der Narbe erscheinen, und bei den breiteren, durch Hautverlust oder durch secunda intentione erzielten, kann man dieses Auftreten im dritten oder vierten Monate und auch später wahrnehmen.

Es macht mir den Eindruck, als erschienen die neuen elastischen Fasern etwas früher bei den Haupt- und Ohrennarben (45—60 Tage), als bei jenen des Bauches (60—70 Tage).

Diese ersten Fasern erscheinen wie sehr dünne, geradlinige und kurze Fäserchen, welche die fibrösen Bündel umgeben, besonders bei den oberen Schichten und an der Narbenperipherie. Nachträglich verlängern sie sich, es erscheinen andere in der Nähe, und nach und nach überzieht sich die ganze oberflächliche Narbenschicht. Gewöhnlich sind die 200tägigen Narben bei den Hunden noch nicht reichlich ausgestattet, weil die Fasern in den tieferen Schichten noch fehlen. und bei den breiten Narben auch im Centralteile der oberen Schichten.

Die Ergebnisse meiner diesbezüglichen Forschungen, obgleich sie von denen Jores und D'Ursos nicht abweichen, führen dazu, die Möglichkeit namhafter Unterschiede im Datum des Auftretens auzunehmen, im Verhältnis zur Größe und dem Sitze der Narben. Ja sogar halte ich dafür, daß der Hauptgrund der Divergenz in den Ansichten der Autoren eben in diesen Verschiedenheiten zu suchen ist, wie ich auch glaube, daß diese von der größeren oder minderen Güte der gebrauchten Färbemethoden abhängen kann und vielleicht auch von der großen Schwierigkeit, den Befund recht zu interpretieren, besonders an der Grenze zwischen Narbe und Normalhautgewebe, und der Möglichkeit, diese mit jener zu verwechseln. Vielleicht wäre es nicht anmaßend, mit Bezug hierauf anzunehmen, daß die Beobachter, welche vor Ablauf vieler Monate oder Jahre Neubildungen elastischer Fasern nicht erkannt haben, nicht so perfekte und empfindliche Färbungsmethoden zu ihrer Verfügung gehabt haben, als die, welche wir heute kennen, und daß die Untersucher, welche vor der Zeit reichliche elastische Fasern, groß, regelmäßig und zu Netzform an-

geordnet wie bei der Normalhaut gefunden haben, wahrscheinlich die bereits vorhandenen Fasern mit den neugebildeten verwechselt und das untenliegende deplazierte Gewebe für Narbengewebe gehalten haben, was sehr leicht bei der Beobachtung von Schnitten oberflächlicher Narben geschehen kann, wenn man mit der „Veroberflächlichung der Narbe“ nicht rechnet.

Was die Genese dieser neugebildeten Fasern anbelangt, sind auch hier die Meinungen der verschiedenen Forscher nicht gleich. Abgesehen von der allgemeineren und noch nicht gelösten Frage, die bis zur Zeit Schwanns und Johannes Müllers zurückreicht, von der normalen Histogenesis der elastischen Gewebe und der zwei entgegengesetzten Lehren, (das heißt ob diese von speciellen Zellelementen abstammen oder von Differenzierungen der Grundsubstanz), warf sich bezüglich der Narben eine andere Frage auf, die nach der Entstehung der neuen elastischen Fasern aus den vorhandenen des umgebenden Gewebes, eine Meinung, die von Goldmann, Enderlen, Jakobstall u. a. geteilt, von Kromeyer und Jores offen gelassen und bekämpft wird von D'Urso und Grohè.

Wenn ich mich an das halte, was ich bei der Beobachtung der Präparate habe wahrnehmen können, muß ich sagen, daß die Hypothese von der Entstehung der neuen elastischen Fasern aus den vorhandenen, als Verlängerung dieser oder als Sprossenbildungen, die sich in das Narbengewebe drängen, nicht aufrecht zu halten ist, — vor allem, weil ich nicht selten neugebildete Fasern und Faserhaufen ganz isoliert von den vorhandenen sehen konnte, wohl aber solche in direkter Verbindung mit Zellelementen und Faserbündeln der Narbe, und ferner, da ich nie die direkte Verlängerung der alten Fasern in die neuen konstatieren konnte.

Wie vorher gesagt, sind die ersten Fäserchen sichtbar in der peripherischen Narbenzone und ihre Verbindung mit jenen des umgebenden Netzes ist unleugbar. Das ist aber kein genügender Grund, ein genetisches Verhältnis zwischen ihnen anzunehmen, ebenso wie die Tatsache, daß die fibrösen Bündel des narbigen Gewebes sich mit den collagenen Bündeln der umgebenden Haut verbinden kein Recht gibt zu der Annahme, daß jene von diesen abstammen.

Bei den dünnsten und am besten gefärbten Schnitten und bei starker Vergrößerung gelang es nur manchmal, in dem Narbengewebe spindelförmige Zellelemente zu sehen (wie auch Jores und Grohé angeben) welche sich an den Spitzen in zwei dünne elastische Fasern fortsetzten, und öfters konnte ich auch kurze und sehr dünne Fäserchen konstatieren, eng an Zellkörper gedrängt. Ich konnte nie mit Sicherheit die Anwesenheit jener kleinsten Körnchen feststellen, welche auf die spezifische Färbung reagieren und in Reihen angeordnet an die Bildung neuer Fasern erinnern.

Aus all diesen Gründen scheint es mir glaublicher, daß die Bildung der neuen elastischen Fasern im Narbengewebe von den bereits vorhandenen unabhängig, und daß ihre Verbindung mit diesen secundär ist, so daß es wahrscheinlicher ist, daß ihre Genese direkt vom Zellprotoplasma stattfindet, als von der Grundsubstanz.

Bonnet hat bezüglich des elastischen Gewebes der Arterienwände eine sehr rationelle Lehre aufgestellt, und zwar, daß die Reichhaltigkeit der elastischen Elemente im Verhältnisse steht zu physischen und mechanischen Einflüssen, welche auf die Gefäße von außen oder innen wirken. Mir scheint, man könne diese Hypothese auch für die Neubildung der elastischen Fasern bei den Narben aufstellen, wie dies Grohé getan für die Entwicklung dieser Fasern im Callus und im Periost nach Knochenbrüchen.

Zugunsten dieser Lehre sprechen, wie ich glaube, etliche von mir beobachtete Tatsachen: wie das frühzeitige Erscheinen der Fasern in der Narbenperipherie, welche am unmittelbarsten der Anziehung durch die umgebende Haut ausgesetzt ist; die spätere Neubildung in den Tiefschichten, welche weniger ausgesetzt sind als die oberen; das frühzeitige Auftreten bei Narben in beweglicheren Regionen, wie z. B. das Ohr; die größere Zahl bei den Narben in Regionen, die einem steten Druck unterworfen sind, z. B. die Handfläche und Fußsohle.

Im übrigen enthält diese Ansicht nichts neues, gehört aber zu der weiten Lehre der funktionellen Anpassung der Organe, wie hierzu, außer den Beobachtungen Bonnets und seiner

Schüler auch jene von Thoma zur Gefäßstruktur gehören, jene von W. Roux zur Entwicklung des Delfinschwanzes, jene von H. S. Meyer und W. Roux und des Physikers Cullmann über den inneren Knochenbau, und von J. Wolff über die Bildung der Knochencallus usw.

Ursachen der Ausdehnung und Verflachung der Narben. Ehe wir zur Beobachtung der Circulation und Innervation der Narben schreiten, muß ich die Gründe ihrer Form- und Lageveränderung besprechen.

Wenn man erwägt, daß die große Spezialresistenz der Haut von anatomischen Gründen abhängt, wie Langer und Unna zeigten, oder von der bewunderungswürdigen Anordnung der Hautfasern zu einem aus rhomboidalen Maschen gebildeten Netze, von dem wellenartigen Verlaufe dieser Fasern. und vor allem von dem elastischen Netze und allen glatten Muskeln, welche, sich mit diesem Netze verbindend, einen komplizierten elastisch-muskulösen Apparat bilden, so ist es logisch. anzunehmen, daß die solchen Apparat entbehrende Narbe weniger Widerstand leisten kann, schon weil sie für eine gewisse Zeit ohne elastische Fasern verbleibt und weil ihre Bündel weniger vollständig gebildet und angeordnet sind als jene der Normalhaut. Denn die Narben werden fortwährend und in jeder Richtung von der umgebenden Haut gezerrt, vor allem durch die Bewegungen und Formveränderungen der Region, und man begreift, wie sie allmählich dieser steten Anstrengung nachgeben müssen.

Die Veroberflächlichung des Narbengewebes muß man zum Teil von denselben oben angegebenen mechanischen Gründen herleiten, und zwar von der mehr empfundenen Ausdehnung in den oberen Schichten, und somit von der allmählichen Formveränderung der narbigen Masse, welche, breiter werdend, natürlich an Tiefe verliert. Aber außerdem könnte die Veroberflächlichung auch als Folge eines Anpassungsbestrebens oder richtiger des organischen Ersatzes angesehen werden. Da das Narbengewebe, wie schon gesagt, nicht imstande ist, eine komplete Ausbildung im Haut- und Unterhautgewebe zu erfahren. oder besser, da es nie eine diesen ähnliche Struktur haben kann. so wird es mit seiner Veroberflächlichung verstärkt und zum

Teil in der Widerstandsfunktion von den umgebenden und unterlagernden Geweben substituiert, welche kompensatorisch hypertrophieren und die Narbe gegen die Oberfläche treiben, so daß sie wie ein minderes Gewebe zur Funktion fast unfähig wird. Wenn, wie dies gewöhnlich geschieht, die Ausdehnung und Veroberflächlichung der Narbe definitiv innehält, muß man tatsächlich annehmen, daß sich die Widerstandskraft des Teguments neu gebildet hat, sei es, weil das Narbengewebe mit der Entwicklung der neuen elastischen Fasern einen gewissen Grad der Vollständigkeit erreicht hat, sei es, weil die umgebenden Gewebe mit ihrer Deplacierung und kompensatorischen Entwicklung in gewisser Art ihre Kontinuität unter der Narbe wiedergewonnen haben. Wenn sich dies nicht ereignet, wenn die Narbengewebsevolution in einer wenig vorgeschrittenen Phase innehält, oder wenn ihre Veroberflächlichung und damit die kompensatorische Entwicklung des umgebenden Gewebes fehlt, und sich zwischen Spannung und Widerstandskraft kein Gleichgewicht bildet, dann schreitet die Ausdehnung endlos fort und das Resultat ist eine pathologische Erscheinung: eine sogenannte ausgedehnte Narbe.

Blutgefäße: Um von der Circulationseinrichtung bei alten Narben Kenntnis zu gewinnen, habe ich bei kurz vorher getöteten Tieren Einspritzungen mit gefärbter Gelatine in das Gefäßsystem gemacht. Meistens benutzte ich kleine Hunde, bei welchen ich vorher Narben in der unteren Körperhälfte erzielt hatte und welchen ich die ganze untere Körperhälfte durch die absteigende Aorta injicierte. Die Einspritzung wurde gewöhnlich derartig verlängert, daß sie vollständig in das Kapillarsystem eindringen konnte und auch in die Venen. Nach Kaltstellung wurden die Narben abgenommen, schnell in Sublimat gehärtet, mit einer abstechenden Farbe gefärbt, in Paraffin eingebettet und geschnitten. Ich habe mit dieser Methode gute und sehr demonstrative Präparate gewonnen.

Aus der Beobachtung dieser resultiert, daß die Blutgefäße im alten Narbengewebe gewöhnlich weniger spärlich sind, als es bei Beobachtung der nicht injicierten Präparate scheinen würde. Sie sind meistens kapillär, obwohl man in den unteren Schichten breiter Narben manchmal kleine Arterien oder Venen

sehen kann. Ihre hauptsächliche Charakteristik bilden der gradlinige Verlauf und die geringen Verzweigungen. Sie sind mit einer gewissen Symmetrie verteilt und ihre Anordnung sehr einfach und ganz anders als bei der Normalhaut. Tatsächlich sieht man nichts, was den aufgelegten flachen Gefäßnetzen, oder verbindenden Zweigen, oder Papillarnetzen ähnlich wäre, es fehlen natürlich die Gefäßnetze um Drüsen und Haarbälge. Der ganze circulatorische Apparat reduciert sich auf ein System von mehr oder minder langen und gradlinigen Kapillaren, welche beiläufig alle in derselben Richtung das Gewebe durchlaufen, und zwar bei den kleinen und wenig tiefen Narben parallel mit der Epidermis gehend; bei den breiteren, bei welchen die Gewebereparation mehr vom Grunde als von den Seiten her gekommen, ist ihr Verlauf vorwiegend vertical, und unter der Epidermis angelangt, anastomisieren sie spärlich vermittelst dünner Kapillarbogen. Bei den Narben, bei welchen in den oberen Schichten die unterepidermischen Erhöhungen gewissermaßen die Dermapapillen darstellen, sieht man die Kapillaren in diese Erhöhungen eindringen, aber sie sind weit entfernt davon, die komplizierten Schlingen und reichen Netze der Normalhautpapillen zu ersetzen.

Wenn man injicierte, gleich große Narben verschiedenen Alters untereinander vergleicht, sieht man, daß tatsächlich die Zahl der Blutgefäße nicht mit dem Alter sich verringert, wohl aber ihr Kaliber, was man noch besser ersieht, wenn man alte Narben mit neuen vergleicht, bei welchen, wie gesagt, die Blutgefäße stets erweitert sind.

Auch bezüglich der Wandstruktur unterscheiden sich diese Gefäße von jenen der neuen Narbe, weil ihre Wände weit dicker sind. Obwohl gewöhnlich bloß aus Endothel gebildet, sind die Elemente dieses letzteren zahlreicher als in den Kapillaren der neuen Narben (s. Taf. VIII Fig. 1 und 2). Bei den etwas größeren Blutgefäßen nimmt man deutlich fibromusculäre Zellen wahr. Öfters sieht man auch eine gewisse Zahl von Rundzellen das Blutgefäß eng umgeben, sodaß man an eine Proliferation des Peritheliums glauben könnte oder auch an einen gewissen Grad perivasaler Infiltration.

Lymphwege. Wie bei dem Neunarbengewebe, so habe ich

auch bei jenem der alten, keinerlei wirkliche Lymphgefäße mit gut individualisierten Wänden sehen können, nur Räume und Spalten, bestimmt für den Säftedurchgang. Um die Lymphspalten des Narbengewebes deutlich zu sehen, bediente ich mich der Silberimprägnationen und auch der Parenchym-Injektionen; nach verschiedenen Versuchen mit coagulierenden gefärbten Substanzen (Gelatine, Asphalt) habe ich die Einspritzungen mit chinesischer Tusche vorgezogen, und zwar spritzte ich beim lebenden Tiere, oder gleich nach dem Tode, wiederholt die chinesische Tusche gegen die Narbengrenze ein, immer darauf bedacht, daß die Nadelspitze die Hautdecke nicht überschritte, bis die ganze Region angeschwollen war und eine graue Farbe annahm und bis aus den Poren bloßes Wasser schwitzte. Mit diesem Processe macht man ohne Zweifel Zerreißungen und wirkliche Zerstörungsheerde in den die Narbe umgehenden Geweben, und zwar an den Punkten, wo die Nadel eindringt und die Flüssigkeit unter starkem Druck steht, aber von diesen Punkten aus verbreitet sich die Flüssigkeit in die umgebenden lymphatischen Spalten und dringt somit auch in jene des Narbengewebes ein: das Wasser dringt weiter vor, aber die feinen Körnchen der Tusche bleiben in den Spalten zurück. Wenn man die Narbe abnimmt, sie mit einem schnell härtenden Mittel fixiert und mit Karmin färbt, sieht man die Lymphspalten deutlich schwarz gezeichnet.

Wenn man diese Präparate betrachtet und sie mit ähnlich erzielten der Normalhaut oder von Neunarben vergleicht, sieht man, daß das alte Narbengewebe spärlich mit Lymphspalten versehen ist, nicht so sehr an Zahl als durch mindere Größe. Während in dem Neunarbengewebe die Spalten lückenartig breit und reichlich untereinander in Verbindung stehen und die einzelnen Bündel und Blutgefäße umgeben, sind bei den alten Narben die Lymphspalten sehr eng, alle verlaufen in derselben Richtung, die eben diejenige der fibrösen Bündel ist, und bilden in Kürze ein System von engen parallelen Zwischenräumen zwischen den Bündeln (s. Taf. VIII. Fig. 6, 7 und 8).

Vermittelst Imprägnation frischer dünner Schnitte mit Silbernitrat oder Goldchlorid kann man in der Epidermis,

welche die Narben bedeckt, die dünnen Säftewege deutlich machen, welche letztere, von der Tiefoberfläche des Corpus mucosum Malpighi ausgehend, sich zwischen den Epithelialelementen verzweigen, wie bei der Normalepidermis.

Nerven. Vor allem muß ich vorausschicken, daß ich bei allen mit den üblichen Färbemethoden behandelten Präparaten (Hämatoxylin, Karmin, Anilinfarben), seien es Hunde- oder menschliche Narben, niemals Nervenstämme innerhalb des Narbengewebes sehen konnte, während dieser Befund bei der Betrachtung der Normalhaut ganz gewöhnlich ist, bei welcher. wie bekannt, die von Tiefschichten ausgehenden Nervenstämme sich unter dem Papillarkörper umbiegen, horizontal werden und sich, einen wirklichen intradermischen Plexus bildend, verzweigen. Ich habe öfters in den unter der Narbe lagernden Geweben Nervenstämme sehen können, welche infolge der Veroberflächlichung deplaciert waren (öfters zusammen mit Blutgefäßen) bis zur vollkommenen Annäherung an die Epidermis, aber nie sah ich sie in das Narbengewebe eindringen. noch habe ich das Vorhandensein Pacinischer Körperchen dort nachweisen können, nicht einmal bei den Handflächen- oder Fingernarben, wo, wie bekannt, diese Bildungen normal sehr zahlreich sind.

Außer diesen Beobachtungen machte ich verschiedene Präparate mit Goldchlorid-Imprägnation oder Überosmiumsäure, dünne, frische Narbenschnitte nach der Methode von Ranvier benützend, oder auch indem ich sie der Wirkung der Osmiumdämpfe aussetzte, oder kleine Narbenstückchen in Osmiumlösungen fixierte und nach Entwässerung in Paraffin einbettete. Ich habe auch die Reaktion mit Silberchromat nach Golgis Methode versucht.

Bei Beobachtung dieser Präparate, und vornehmlich der mit Osmiumdämpfen behandelten, gelang es mir manchmal. innerhalb des Narbengewebes einige Nervenfäden, aus einzelnen markhaltigen Fasern gebildet, zu sehen; aber ich muß annehmen. daß diese sehr spärlich sind, weil man sehr viele Schnitte prüfen muß, um etliche zu finden. Die, welche ich gesehen, gehörten sämtlich menschlichen Narben an und finden sich meistens in den oberen Schichten und an der Narbenperipherie; nie sah ich sie in den

Hundenarben, welche den 200. Tag nicht überschritten. Diese Fäden sind aus 2—3 Fasern, öfters auch aus einer einzigen gebildet, verlaufen geradlinig oder mit gelinder Schweifung der Richtung der fibrösen Bündel folgend und öfters die Blutgefäße eng begleitend. Nie habe ich die Gegenwart eines Meißnerschen Körperchens konstatieren können, noch andere irgend wie geformte taktile Endigungen, noch an der Spitze geknöpfte Nervenendigungen, wie sie Unna in der Normalhaut beschreibt, nicht einmal bei den Handflächen- und Fingernarben. Bei letzteren kann man, wie schon erwähnt, mehr oder minder komplette Papillenreproduktion finden, aber die Papillen enthalten nur Kapillargefäße und nie Nervenfasern und Endigungen, was anzeigt, daß es keine sensiblen Papillen sind, wie dies übrigens schon O. Weber bemerkte.

Bei manchen Schnitten aus kleinen Narbenstücken, welche mit Golgis Methode behandelt waren, habe ich einige sehr dünne, schwarze, geschlängelte Fäden in den unterepidermischen Schichten sehen können, wie ich auch einige manchmal innerhalb der Epidermis gesehen, die sich vertikal zwischen den Zellen des Corpus mucosum Malpighi erhoben. Aber dies sind sehr spärliche Befunde. (S. Taf. VIII, Abbild. 9.)

Nach diesen Beobachtungen bin ich geneigt zu glauben, daß die Neubildung der nervösen Gewebe in den Narben in der Regel sehr geringfügig ist, und, wie es scheint, in einer relativ späten Zeit eintritt. Sie beschränkt sich auf wenige markhaltige Fasern und auf sehr dünne marklose Fäden, welche manchmal bis zur Epidermis gehen; es fehlen aber sensible und taktile Nervenendigungen absolut.

Durch diese Befunde wurde ich ermutigt, die Sensibilität der Narben, sei es an Menschen oder an Tieren, zu prüfen.

Um die Wahrheit zu sagen, würden die an Hunden gemachten Versuche dazu führen, anzunehmen, daß die Narben eine der Normalhaut ähnliche Schmerz-Empfindlichkeit besitzen, weil die Tiere in derselben Weise auf die starken Reize reagierten, während die schwächeren Reize gewöhnlich nicht einmal auf der Normalhaut Reaktion hervorriefen; aber diese Versuche sind unzureichend, um aus ihnen eine glaubwürdige Folgerung

ziehen zu können. Statt dessen habe ich öfters Gelegenheit gehabt, am Menschen die Schmerz-, thermische und Tastempfindlichkeit alter Narben zu prüfen und sie im Vergleiche mit der Normalhaut zu messen, und habe konstatieren können, daß sie merklich geschwächt erscheint, vornehmlich die Tastempfindlichkeit. Ich bringe hier als Beispiel bloß zwei Fälle von Handnarben, welche in letzter Zeit beobachtet wurden.

Junger Mann, mit breiter, entstellender, drei Jahre alter Narbe an der rechten Handfläche, Folge einer Rißwunde mit darauf folgender Phlegmone und breiter Hautzerstörung. Die Narbe ist 2 cm breit, hart, blaß, anliegend, geschrumpft. Daher ist die Handfläche gekrümmt. Mit verbundenen Augen und den Handrücken auf den Tisch stützend, fühlt er die Berührung kleiner Gegenstände auf der Narbe nicht, öfters fühlt er nicht das Gewicht einer kleinen Münze, die vorsichtig auf die Narbe gelegt wurde, während er mit der andern Hand stets auch die gelindeste Berührung durch eine Feder empfindet. Er vermag das Gewicht einer, zweier oder dreier auf seine Narbe gelegter Münzen nicht zu unterscheiden, ferner ist er nicht in der Lage, die Temperaturverschiedenheiten von zwei Wasserproben — eine zu 10^0, die andere zu 40^0 — zu beurteilen. Die Prüfung mit dem Weberschen Zirkel ergibt als Minimaldistanz der Empfindung zweier Spitzen auf der Narbe annähernd 25 mm, während das Minimum auf der inneren Fläche der anderen Hand 5—6 mm ist.

Der andere Patient ist ein erwachsener Mann mit einer langen, strangförmigen Narbe am Zeigefinger der linken Hand, welche von den Fingerspitzweichteilen bis zur Basis des zweiten Gliedes reicht, zwei Jahre alt und auch Folge einer phlegmonösen Entzündung ist. Mit diesem Finger ist er nicht imstande, die Natur verschiedener Kleiderstoffe zu fühlen, während er mit den anderen Fingern dies sofort vermag. Mit seiner Narbe vermag er nicht sicher das Relief der Münzenprägung anzugeben; bei der Prüfung mit dem Zirkel auf der Narbe beginnt er die Doppelspitzen auf eine Minimaldistanz von 12—15 mm zu erkennen, während er sie mit den anderen Fingern schon auf eine Entfernung von 3—4 mm fühlt.

Wenn ich nun die Ergebnisse der histologischen Beobachtungen der Narben zusammenfasse, die strukturellen Veränderungen im Ganzen erwägend, die sie von ihrer Bildung an zeigen, und die makroskopischen Veränderungen und die vorher beschriebenen Deplacierungen, so kann man zwei Reihen von Vorgängen unterscheiden, welche sich in zwei aufeinander folgenden Perioden vollziehen.

Eine erste Gruppe umfaßt die natürliche Entwicklung der neugebildeten Reparationsgewebe, und zwar die Umwandlung

des Embryonalgewebes der Neunarbe zu dauerndem fibrösen Gewebe, die Entwicklung der faserigen Bündel, die Regulierung der lymphatischen Cirkulation, die Reduktion der Kapillarblutgefäße, sowie die Dickeverminderung der neuen Epidermis, der Zuwachs der granulösen Zellen, das Erscheinen des Pigments in den tiefen Epidermisschichten. Diese Erscheinungen vollziehen sich innerhalb von 1—2 Monaten, die unmittelbar auf die Narbenbildung folgen und stellen die Folge der Entwicklung und Organisierung des Narbengewebes vor.

Die zweite Gruppe umfaßt das langsame Deplacieren der Narbe, die Ausdehnung und Veroberflächlichung, das Erscheinen der papillaren Erhöhungen, die Neubildung der elastischen Fasern und Nerven, die Verdickung der Gefäßwände; diese Erscheinungen kann man, wie schon anläßlich der elastischen Fasern erwähnt, mit den Funktionen des Narbengewebes in Zusammenhang bringen, da sie wahrscheinlich eine Anpassungserscheinung darstellen. Tatsächlich sind in den Regionen, wo die Haut und die Narben mehr der Spannung und dem Druck ausgesetzt sind, diese progressiven Veränderungen um so deutlicher und vorzeitiger.

Wenn wir endlich die allgemeine Frage von der Bedeutung oder der wirklichen Wichtigkeit der Narben im Organismus aufwerfen und zwar, ob das Narbengewebe für ein Resultat wirklicher und vollständigster Regeneration der zerstörten Gewebe gehalten werden muß, so muß man nach allen bisher gemachten Beobachtungen und Folgerungen diese Frage verneinen. Auch in diesem Falle, wie bei allen andern angenommenen Regenerationen von Organen, ist diese nicht eine vollständige, und das bezeugt die Richtigkeit der allgemeinen Lehre von Cohnheim, daß beim Menschen, wie bei allen höheren Wirbeltieren, das Regenerationsvermögen sehr beschränkt ist; bei ihnen reproduzieren sich niemals Organe, sondern nur einfache Gewebe, und selbst diese nicht alle. Bei den Narben findet man die Epidermis, das fibröse Gewebe, die Gefäße ganz reproduziert und mehr oder weniger auch die elastischen Fasern und Nerven, aber man findet nicht den harmonischen Zusammenhang dieser verschiedenen Gewebe, welcher der Haut den Wert eines sinnreichen und komplizierten Organs verleiht; und was die Funktion anbelangt, so entspricht

die Narbe, abgesehen von dem geringen Widerstand, der geringeren Elastizität und dem Fehlen jeder Secretion, keinesfalls den vielfachen Funktionen der Haut. Ihre Empfindlichkeit ist mangelhaft, noch mehr das Tastgefühl, und es fehlt jene so wichtige Funktion, ihre eigene Blutzirkulation zu modifizieren, welche nach Unna einen wirklichen automatischen Regulierungsapparat der Temperatur und Perspiration bildet.

Trotzdem kann das Gesamtbild der Modifikationen, wie es gewöhnlich von den alten Narben geboten wird, nicht anders aufgefaßt werden, denn als Evolutionserscheinung, und es ist somit nach meiner Ansicht die übliche Meinung, welche von nicht wenigen alten und neuen Autoren widerspruchslos wiederholt wird, daß die Narben immer der Atrophie entgegengehen, wenig richtig. Wenn dies wahr wäre, müßte die Involution fortschreitend sein, und das beobachtet man nur in Spezialfällen bei pathologischen Allgemein- oder Lokalbedingungen, während gewöhnlich die Hautnarben auch nach Jahrzehnten die eben beschriebenen Merkmale behalten, ohne atrophisch zu werden.

Es ist zweifellos, daß die Narbenstruktur unvollständiger ist als jene der Normalhaut, daß aber das alte Narbengewebe immer atrophisch sei, ist nicht richtig, weil es im Vergleich zu den Neunarben viel ausgebildeter und vollständiger ist. Und das ist die Begründung des Titels dieser Schrift.

Außer den Verletzungsnarben habe ich, da ich hierzu öfter Gelegenheit gefunden, meine Aufmerksamkeit den von Destruktionsprozessen stammenden Narben (Eiterung, Geschwüre) zugewendet, und auch jenen narbigen Streifen, die man gewöhnlich auf dem Bauche des Weibes findet (Schwangerschaftsstreifen).

Destruktionsprozeß-Narben. Ich habe oberflächliche, tiefe und breite beobachtet. Für die ersteren bediente ich mich, dem Beispiel Guttentags, Jores' und anderer folgend, der Impfnarben, welche ich in großer Zahl von Leichen jeden Alters sammelte. Die jüngsten waren von einem einjährigen Kinde und datierten von 3 Monaten vorher, die ältesten von Greisen von über 70 Jahren. Für die anderen bediente ich mich der

nach Beingeschwüren entstandenen Narben, welche man so oft an den Leichnamen alter Leute findet, aber nur solcher, welche keine Merkmale syphilitischer Läsionen zeigten.

Aus den histologischen Beobachtungen dieser Narben ersieht man, daß im allgemeinen ihr Bau in nichts von jenem der traumatischen Narben sich unterscheidet, richtiger von denjenigen nach Verletzungen mit Hautverlust.

Bei den Impfnarben nimmt das Narbengewebe nicht die ganze Dicke der Haut ein, sondern beschränkt sich auf die oberflächliche Schicht. Das Derma ist nicht wirklich von der Narbe unterbrochen, sondern setzt sich unter dieser fort und meistens ist das Narbengewebe auf ein dünnes, unterepidermisches Blättchen reduziert. Dieses ist, wie sonst, gebildet aus parallelen und wellenartigen, fibrösen Bündeln mit spärlichen Zellelementen, dünnen, geradlinigen Blutkapillaren und engen und parallelen Lymphspalten. Die elastischen Fasern sind klein an Zahl, dünn mit geradlinigem und uniformem Verlauf und sehr kleinen Knotenpunkten. Wenn ich diesen Befund erwäge und die Beschreibung anderer Forscher über komplete Netze von großen und reichlichen elastischen Fasern lese, wie bei der Normalhaut, so bestätigt sich mir der früher angedeutete Verdacht, daß vielleicht gerade bei Beobachtung von Präparaten mit spezifischen Färbmethoden, bei welchen die andern Gewebe wenig oder gar nicht sichtbar bleiben, für Narbengewebe gehalten wurde, was tatsächlich nur die unterlagernde Cutis war, ein übrigens infolge der dünnen und oberflächlichen Lage der narbigen Schicht leicht möglicher Irrtum.

In manchen dieser Impfnarben bei Kindern sah ich in den tiefen Hautschichten und dem Unterhautgewebe, direkt unter der Narbe, Reste von Drüsenröhren und Knäueln, welche öfters verändert und auf kleine Cysten reduziert sind.

Bei Beobachtung der Narbenschnitte aus Beingeschwüren sieht man, daß das Narbengewebe sich nicht auf eine oberflächliche Schicht beschränkt, sondern die ganze Dicke der Haut einnimmt, welche ganz unterbrochen bleibt, und daß die Narbe sich bis auf die tieferen Gewebe ausbreitet, von wo ihre Unbeweglichkeit und Einsenkung herstammen.

Der Bau ist der gewöhnliche der alten Narben. Die

elastischen Fasern sind spärlich und manchmal fehlen sie im Centralteil der Narbe gänzlich. Nicht selten sieht man bei mancher sehr dünnen Narbe wirkliche Zeichen von Atrophie der fibrösen Bündel.

Narbenstreifen. Diese Läsionen, auch atrophische Streifen, falsche Narben, Schwangerschaftsnarben, und bei den Franzosen „Vergetures" genannt, und so gewöhnlich auf dem Bauche der Frauen, welche geboren haben, zu sehen sind, daß sie als Merkmale der Mutterschaft gelten, findet man nicht selten auch auf der Haut der Brust oder auf den Schenkeln dickleibiger Frauen, oder auf dem Bauche fettleibiger Personen, oder auf den Armen sehr muskulöser Männer, oder auch dort, wo sich voluminöse Geschwülste finden, und im allgemeinen in allen Fällen, wo eine rapide Anschwellung irgendeines Körperteiles erfolgte. Sie haben seit langer Zeit die Aufmerksamkeit der Dermatologen wachgerufen und sind jetzt wohl bekannt, wenigstens was ihren Bau anbelangt. Dennoch gibt es noch Ungewißheit bezüglich ihrer Pathogenesis und ihrer Interpretierung, wie man auch aus der wechselnden Nomenclatur ersieht. Ich habe zahlreiche dieser Streifen mehr oder minder älteren Datums, vom Bauche junger und alter Frauen, gesammelt, aber außerdem hatte ich Gelegenheit, solche in vollständigem Neuzustande auf der Leiche eines an Leberkrankheit gestorbenen Mannes mit akutem Anasarka zu finden. In diesem Falle waren der Bauch, die Thoraxbasis, die Schenkel und Beine überaus angeschwollen und von zahlreichen lebhaft roten Streifen bedeckt, einige von diesen hatten noch die Zeichen der Ecchymosen, während andere schon den Eindruck von Neunarben machten. Aus der Beobachtung aller dieser Präparate habe ich die ganze Entwicklungsgeschichte dieser Läsionen rekonstruieren können.

Die mikroskopische Beobachtung der mehr oder weniger alten, vom Bauche der Frauen entnommenen Streifen, zeigt, daß die Struktur derjenigen aller alten Narben entspricht. Die Epidermis ist dünner und ein wenig eingesenkt, und das unten befindliche Narbengewebe ist aus fibrösen Bündeln mit spärlichen fixen Elementen und sehr dünnen und geradlinigen Gefäßen gebildet. Die elastischen Fasern, spärlich und dünn, haben die

Merkmale jener der Narben. Man sieht gewöhnlich deutlich, daß die großen netzbildenden elastischen Fasern der umgebenden Haut an den Grenzen des Streifens sich in Dicke und Anordnung verändern, es scheint sogar manchmal, als wäre das elastische Netz plötzlich unterbrochen, wie dies einige Beobachter beschreiben. In anderen Fällen jedoch, wo das Narbengewebe sehr dünn ist, sieht man das cutane elastische Netz sich ununterbrochen unter der Narbe fortsetzen, wie man dies auch von collagenen Bündeln des Derma beobachten kann. Ja, sogar bei Fällen sehr alter Streifen findet man das Narbengewebe sehr oberflächlich geworden, so daß es schwierig ist, es in den Präparaten zu erkennen, weil es auf ein sehr dünnes, unterepidermisches Plättchen beschränkt ist. unter welchem man natürlich die normale Lederhaut mit ihrem elastischen Netze sieht, und es scheint, als hätte man unter dem Mikroskop ein Normalhautpräparat, bei welchem nur der Papillarkörper wenig hoch oder gänzlich verflacht erscheint.

Wenn man die Präparate der aus der Leiche des Mannes mit Anasarka gewonnenen Hautlappen betrachtet, ist der Befund anders und zwar ähnlich dem der Neunarben. Man sieht tatsächlich am Niveau der roten Streifen eine Masse jungen Gewebes, reich an großen, spindelförmigen Elementen und an ausgedehnten Blutkapillaren und nicht selten mit Überbleibseln von Interstitial-Hämorrhagien, welche wie Haufen von roten Körperchen innerhalb des Gewebes sichtbar sind. Die unterepidermische Oberfläche ist eben, ohne Andeutungen von papillären Erhöhungen und die Epidermis ist meistens von normaler Dicke. d. h. ihre freie Oberfläche findet sich auf dem selben Niveau der umgebenden und ist nicht eingesenkt, wie bei den alten Streifen. Unter diesen Präparaten sind einige von ganz frisch erzeugten Streifen, bei welchen man die traumatische Verletzung erkennen kann, und jene mit lebhafterer Färbung und dem Anscheine von Ecchymos; hier findet man eine wirkliche Unterbrechung der Lederhaut und in dieser eine Blutansammlung. Die Lederhaut ist manchmal teilweise unterbrochen; öfters ist ihre obere Schicht nicht zerrissen und unter ihr findet man die Unterbrechung und Blutansammlung; manchmal beobachtet man das Gegenteil; oder die Zerreißung ist

manchmal eine vollständige und erstreckt sich auf die ganze Lederhaut, bis zum Unterhautgewebe. Bei manchen Präparaten ist die Verletzung so frisch, daß man nichts anderes als eine Blutansammlung findet, bei anderen unterscheidet man bereits Reaktionserscheinungen, das Blutgerinnsel ist von Rundzellen erfüllt, wie auch die umgebenden Gewebe, welche embryonales Ansehen angenommen haben.

Nach der Beschreibung dieser Befunde scheint mir eine Diskussion über die Pathogenese der Narbstreifen überflüssig und man darf annehmen, daß sie keine Atrophien oder falsche Narben seien, sondern wirkliche, auf traumatische Verletzung folgend, welche in unterepidermischen Brüchen oder besser in mehr oder weniger ausgedehnten Lederhautzerreißungen bestehen, sodaß ihre Einreihung unter die umschriebenen Hautatrophien unrichtig und der Name atrophische Streifen geeignet ist, Verwirrung zu schaffen.

Wie bekannt, erkennen bereits viele Autoren die traumatische Natur dieser Streifen an; Wilson[1]) sieht in ihnen umschriebene Hautatrophien durch mechanische Ursachen, Troisier und Ménétrier[2]) beschreiben die Alterationen des elastischen Netzes und sahen deutlich ihre Pathogenese, so auch Balzer[3]); in Italien war es Sorrentino[4]), der den Bau untersuchte und zu den gleichen Folgerungen kam, aber trotzdem bleibt in den meisten Handbüchern der Dermatologie der Gebrauch bestehen, die Narbstreifen unter die umschriebenen Atrophien einzureihen. Vermutlich trägt zur Erhaltung

[1]) Wilson, On striae et maculae atrophicae cutis, false cicatrices of the skin. Journal of cut. Diseases, 1887, Vol. I, p. 146.

[2]) Troisier et Ménétrier, Vergetures du thorax chez un phtisique. lésions de la peau au niveau des Vergetures. Bullet. de la Soc. méd. des hôpitaux, Oct. 1887. — Dieselben, Note sur les alterations du reseau élastique de la peau au niveau des vergetures. Comptes rendus de la Soc. de Biologie, Oct. 1887.

[3]) Balzer et Reblaub, Contribution à l'étude des vergetures arrondies ou macules atrophiques consecutives aux eruptions papuleuses syphilitiques. Annales de Dermat. et Syphil. 1889, p. 617. und France médicale, March 1888.

[4]) B. Sorrentino, Studio sopra l'atrofia circoscritta della cute. Napoli 1895.

dieser Verwirrung die Tatsache bei, daß es Fälle von umschriebener Hautatrophie in Streifenform gibt, wie man sie auch bei Tuberkulösen, Syphilitischen und Neuropathischen, welche nie an einzelnen Körperteilen große Anschwellungen gehabt haben, sehen kann, und wie sie von Balzer, Lavernhe, Danlos[5]), Chirivino[6]) u. a. beschrieben wurden. Aber in solchen Fällen ist die Linearform zufällig und hauptsächlich findet man bei denselben Individuen rundliche Hautatrophien. Obwohl ihrem Aussehen nach ähnlich, können diese atrophischen Läsionen doch nicht mit den Narbenstreifen zusammengestellt werden, weil sie sich durch ihren Verlauf, ihr allmähliches Auftreten und auch durch ihre Struktur unterscheiden. Wie die oben erwähnten Forscher beschreiben und besonders Chirivino, welcher die Streifen an den unteren Gliedern eines neuropathischen jungen Mannes detailliert studierte, beobachtet man bei diesen wirklich atrophischen und nicht narbigen Läsionen, daß auch die Epidermis atrophisch ist und daß die Drüsen nicht ganz fehlen, daß das elastische Netz dünner wird, aber nicht unterbrochen und daß Degenerationserscheinungen in allen Hautgeweben vorliegen.

Endlich im Anhange zu diesen Bemerkungen über das normale Schicksal der Narben will ich in Kürze von einigen beobachteten Fällen von anomaler Evolution sprechen und besonders von atrophischen, hypertrophischen und ausgedehnten Narben.

Atrophische Narben: Ich habe vier Fälle beobachtet, drei waren alte, durch Beingeschwüre entstandene Narben und eine, nicht sehr alte (etwa 1 Jahr), stammte von einem inneren Fußknöchelgeschwür eines Syphilitischen, welcher an Tabes litt. Bei allen Hundenarbenserien habe ich nie Zeichen von Atrophie beobachtet.

Diese vier Narben waren blaß, anämisch, von glatter Oberfläche, glänzend, von pergamentartiger Konsistenz, mit sehr

[5]) Danlos, Vergetures syphilitiques du tronc. Annales de Dermatol. et Syphil., 1899, p. 450.

[6]) Chirivino, Strie atrofiche lineari della cute in un soggetto nevropatico. Giornale internazionale delle scienze mediche, 1900.

scharfen Umrissen, die Oberfläche eingesenkt auf ein tieferes Niveau der umgebenden Haut.

Die mikroskopische Beobachtung ihrer Schnitte ergibt: Die bekleidende Epidermis ist sehr dünn, und besteht aus einer kaum wahrnehmbaren Hornschicht, einem dünnen Corpus mucosum. aus einer oder zwei Reihen von Elementen, welche klein und verflacht und öfters stark pigmentiert sind. Das Narbengewebe ist auch namhaft verdünnt, seine unterepidermische Oberfläche ganz eben, unter ihm findet man von Derma oder Unterhautgewebe keine Spur, weil die Narbe eingesenkt und anliegend und ihr Gewebe eng mit den unterlagernden Fasern verbunden ist. Was den Bau anbelangt, so ist er auf wenige aneinander gedrängte Faserbündel beschränkt, mit horizontalem und parallelem Verlauf, mit spärlichen und kleinen fixen Elementen und fast vollständigem Fehlen von Blutgefäßen. Manchmal jedoch. wie ich bei der Fußknöchelnarbe des Tabischen gesehen, zeigt das Narbengewebe nicht mehr seine faserige Struktur, sondern stellt sich größtenteils wie eine homogene, farblose Masse dar, welche sich nicht färben läßt und welche mit hyaliner Degeneration behaftet scheint. Bei einer der Beingeschwürnarben bemerkte ich eine Infiltration rundlicher Elemente in die interepidermische Schicht und kleine, da und dort gesäte Herde dieser Elemente. Auf alle Fälle läßt die spezifische Färbung des elastischen Gewebes den gänzlichen Mangel dieses Gewebes oder nur das Vorhandensein einiger sehr dünner, elastischer Fasern an der Narbenperipherie erkennen.

Wie man sieht, ist dies nicht der gewöhnliche histologische Befund der alten Narben, und es genügt, diese Präparate mit jenen der gewöhnlichen Narben, auch wenn diese viele Jahre alt sind, zu vergleichen, um zu erkennen, daß diese atrophischen Erscheinungen einen außergewöhnlichen und krankhaften Zustand der Narbenentwicklung darstellen.

Hypertrophische Narben: Wie bekannt, ist ein geringer Grad von Hypertrophie der Narben nichts seltenes, speziell wenn die Verletzungen mit Schwierigkeiten und Entzündungskomplikationen geheilt wurden. Man hat in solchen Fällen öfters Narben, die im Neuzustande mehr oder weniger reichlich und in Strang- oder Knotenform erhaben sind. Öfters bleiben sie

so für eine gewisse Zeit, später dehnen sie sich aus und verflachen sich, deshalb verdienen sie fast nicht die Bezeichnung „hypertrophisch". Manchmal jedoch beobachtet man Narben reichlich im Neuzustande, welche so bleiben, und ihr Aussehen, Konsistenz, die lebhaft rote oder bläuliche Färbung behalten, was anzeigt, daß in ihnen die Bau- und Circulationsbedingungen, die dem Neunarbengewebe eigen sind, andauern. Das sind die Fälle wirklich hypertrophischer Narben, welche sich so sehr dem sogenannten falschen oder narbigen oder Secundärkeloid nähern, daß manche sie mit diesem verwechseln, und es ist in manchen Fällen tatsächlich schwer, sie zu unterscheiden. Wie es scheint, muß sich die Unterscheidung hauptsächlich darauf stützen, daß das Keloid ein fortschreitendes und unbeschränktes Wachstum hat und daß, im Anfange auf der Narbe entstanden, es sich über deren Grenzen ausbreitet, sich in Form von Knötchen und Sprossen, wie ausgestreckte Finger einer Hand fortsetzt (daher sein Name), genau so wie eine wirkliche Geschwulst thun würde; während der Auswuchs der hypertrophischen Narben stationär bleibt und sich nie über die Narbengrenzen verbreitet, sich der umgebenden Haut bemächtigend.

Wie ich bereits erwähnte, fand ich in den an Hunden erzielten Narben eine wirkliche Hypertrophie nicht. Meine Beobachtungen beschränkten sich auf nur zwei Fälle:

Einer mit kleiner Narbe in der Palmarregion des Pulses bei einem zehnjährigen Mädchen, nach zwei Jahre früher erfolgter Schnittwunde; die Narbe war rhombisch mit langer, quer gerichteter Achse, annähernd 2 mm über dem Hautniveau erhaben, hatte sie lebhaft rote Färbung, gleichmäßige, glatte Oberfläche, scharfe Umrisse, ziemlich harte und elastische Konsistenz und war bei Druck ein wenig schmerzhaft. Sie wurde vermittelst eines elliptischen Schnittes entfernt, die genähte Wunde heilte prima intentione, und die neue Narbe war nicht mehr hypertrophisch. Die andere war in der Stirnmitte eines jungen Mannes (22 Jahre) gelegen, entstanden nach der Entfernung eines kleinen, angeborenen Angioms, welche ein Jahr früher stattgefunden hatte. Sie zeigte sich mit einer elliptischen, vertikal gerichteten Erhöhung von rot-bläulicher Farbe, glatter, glänzender Oberfläche, der Lippenhaut ähnlich und in der Mitte annähernd 2 mm hervorragend, von weicher, elastischer Konsistenz, schmerzlos. Sie wurde für ein Recidiv der kleinen Geschwulst gehalten und wurde ziemlich breit entfernt; aber die neue Operationsnarbe zeigte schon nach 6 Monaten die Merkmale der ersten, nur größer.

Bei der mikroskopischen Untersuchung dieser beiden Narben hat man denselben Befund.

Die bekleidende Epidermis hat etwa Normaldicke, dünne Hornschicht, Corpus mucosum relativ groß, die Schicht der granulösen Zellen spärlich, das Pigment fehlt.

Das Narbengewebe ist sehr reich an Zellelementen, so daß man es hauptsächlich von solchen gebildet glauben kann. Größtenteils sind es voluminöse, spindelförmige Elemente mit großem, verlängertem Kern, welche das ganze Aussehen junger bindegewebiger Zellen haben.

Sie sind in Reihen oder Bündeln in horizontaler Richtung angeordnet und mit vertikalen und schiefen Bündeln abwechselnd. Unter diesen sieht man auch in ziemlicher Zahl kleinere, rundliche Elemente mit großem Kern. Die faserige Grundsubstanz ist verhältnismäßig arm, jedoch sieht man an einigen Punkten starke Bündel.

Die Blutgefäße sind zahlreich, besonders in dem Stirnarbenpräparat, alle haben den Bau der Kapillaren, sind stets erweitert und blutgefüllt, ihre Wände dünn und nicht selten von einer Fülle rundlicher Elemente umgeben.

Die unterepidermische Schicht ist eben und ohne Spur von Papillen.

Bei Färbung der Schnitte auf elastische Fasern ist von solchen nichts zu gewahren.

Es scheint in Kürze, daß diese Gewebe, obwohl ein- und zweijährigen Narben angehörend, alle Merkmale der Neunarbe beibehalten haben. Dies ist zweifellos eine Anomalie in der Narbenentwicklung. Ob diese einfach in dem Stillstande des Evolutionsprozesses in seinen ersten Stadien besteht, besser, ob dieses Embryonalgewebe wirklich dasselbe ist, das sich in den ersten Stadien gebildet und sich dann immer in gleichen Bedingungen erhalten hat, oder ob es nicht eher herrührt von einer fortwährenden Neubildung junger Elemente unter entsprechendem Verschwinden der früher vorhandenen entwickelteren, vermöchte ich nicht zu entscheiden; bei so spärlichen Beobachtungen fehlen die Daten, um irgend eine hierauf bezügliche Annahme machen zu können.

Ausgedehnte Narben. Es ist bekannt, wie die breiten

Hautwunden und insbesondere die der Körperregionen, wo die Haut und die unterlagernden Gewebe starker Spannung ausgesetzt sind (Bauchwand), einer anomalen und fortschreitenden Ausdehnung entgegengehen können, welche einen äußersten Grad erreichen und Grund zu Entstellung und anderen schweren Schädigungen sein kann. Es scheint, als wären solchen Eventualitäten besonders jene Narben ausgesetzt, die langwierige Heilung mit Eiterungskomplikation erfuhren, besonders wenn aus diesen Ursachen keine gute und komplete Vereinigung der unterlagernden muskulösen oder fibrösen Schichten erfolgte, oder wenn große Dünnheit oder Atrophie derselben vorlag. So kann, nach Laparatomie in der Mittellinie, die Narbe sich manchmal bis zu einem breiten Sacke ausdehnen, innerhalb dessen die Eingeweide Platz finden, und bei den Leistenbruchoperationen, bei denen Recidive erfolgten, kann die Narbe sich so weit ausdehnen, um den neuen Bruch zum großen Teil zu bedecken.

Ich habe die Beobachtung auf fünf Fälle solcher ausgedehnten Narben erstrecken können, zwei nach Median-Laparatomie, eine zweijährige, welche in der Mitte die Breite von 4 cm erreicht hatte, mit einer Minimaldicke von 9 mm, die andere datierte von über zehn Jahren her, war wenig oder gar nicht in ihrer oberen Hälfte ausgedehnt, während die untere ein Maximum von 6 cm Breite mit Minimaldicke von 5 mm erreichte. Eine andere war der Leistengegend nach einer wegen Bruchrecidivs erfolgten Operation entnommen worden. Sie datierte 4 Jahre zurück, war gleichmäßig 3—4 cm breit, mit von 3—12 mm variierender Dicke. Eine andere, von der seitlichen, unteren Bauchgegend in der rechten Fossa iliaca entnommen, folgte der Öffnung eines perityphlitischen Abscesses, die etwa 5 Jahre früher erfolgt war, und war derartig ausgedehnt, daß sie eine große Beule, welche von einem Blinddarmbruche gebildet wurde, überdeckte: sie war wie ein unregelmäßiger, elliptischer Flecken, 1—4 cm breit und 2—8 mm dick. Endlich die letzte, die Narbe einer erwachsenen Hündin, war durch einen Nabelbruch sehr ausgedehnt und stellte sich als eine runde, apfelgroße Geschwulst von bläulicher Farbe, mit glatter Oberfläche dar und zeigte an einer Stelle auch ein kleines Geschwür; Dicke von 1—3 mm.

Bei der mikroskopischen Untersuchung der Schnitte dieser Narben sieht man, daß das Narbengewebe nicht ganz oder doch nicht in allen Punkten den gewöhnlichen Bau der alten Narbe aufweist, wohl aber eine merkwürdige Strukturveränderung, die ich offen gestanden nicht so erwartet hätte. Die Epidermis ist in Dicke und Bau bei den vier menschlichen Narben vollständig normal, in ihr sind alle Schichten gut unterschieden und entwickelt, es fehlt weder jene der granulösen Zellen, noch das Pigment in den tiefen Schichten. Ihre tiefe Oberfläche ist etwas wellenartig oder mit interpapillaren Einsenkungen versehen, bei der Nabelnarbe des Hundes dagegen ist die Epidermis gleichmäßig dünn und ihre tiefe Oberfläche ganz eben.

Die Struktur des Narbgewebes zeigt bei diesen fünf Fällen eine gewisse Verschiedenheit. In einer der Mittellinienarben, der weniger alten, und bei den beiden des Bruches gewahrt man unmittelbar unter der Epidermis eine etwas dünne Schicht fibrösen Narbengewebes, welches alle bekannten Merkmale der gewöhnlichen alten Narben aufweist. Unter diesem findet man nicht die Spur von Fascien oder Muskeln, wohl aber eine sehr dicke Schicht jungen Bindegewebes, reich an spindelförmigen Zellelementen und Kapillarblutgefäßen, welches jenen der Neunarben sehr ähnlich ist. Diese Schicht dringt an Tiefe durch die ganze Dicke der Bauchwand und reicht bis zum Peritonaeum (s. Taf. VIII, Fig. 10). Sie zeigt keine Spur von elastischen Fasern, während man in der unterepidermischen, fibrösen Narbenschicht einige dünne in derselben Anordnung wie bei den gewöhnlichen alten Narben findet. Bei der anderen Mittelliniennarbe, der älteren und dünneren, sieht man unter der Epidermis ein verändertes Narbengewebe, aus homogenen, verlängerten und meistens horizontal angeordneten Massen gebildet, welche nicht färbbar sind und zweifellos degenerierte fibröse Bündel darstellen; sie sind mit dünnen, bindegewebigen Streifen mit kleinen, fixen Zellelementen, spärlichen Kapillaren untermischt, welch letztere meistens von Rundzelleninfiltration umgeben sind. Dieses degenerierte Narbengewebe reicht fast durch die ganze Narbendicke, was soviel heißt, als die Bauchwand, oder es nimmt den größten Teil ein. Unter ihm findet man weder Fascien

noch Muskeln, dagegen eine sehr dünne Schicht von jungem Bindegewebe, reich an Zellelementen und Gefäßen, welche an das Peritonaeum angrenzt. Die specifische Färbung auf elastische Fasern zeigt, daß in der ersten Schicht einige sehr dünne und öfters Überbleibsel von Fasern in den Zwischenräumen zwischen den degenerierten Bündeln vorhanden sind, dagegen gibt es in der anderen Unterperitonaealschicht keine Spur davon. Endlich zeigt bei der Nabelnarbe des Hundes die Beobachtung der Präparate die absolute Abwesenheit faserigen Gewebes, welches den alten Narben ähnelt, und die Sackwand ist in ihrer ganzen Dicke — von der dünnen Epidermis bis zum Peritonaeum — aus jungem, an spindelförmigen Zellen reichem Gewebe gebildet, welches ferner eine intensive Rundzelleninfiltration zeigt, besonders nach der Geschwürseite zu, wo man auch alle anderen Entzündungsmerkmale konstatieren kann. Von elastischen Fasern fehlt jede Spur, ebenso irgend welche Andeutung von Fascien und Muskeln.

Wie man aus der kurzen Beschreibung dieser wenigen Fälle ersieht, ist die Struktur der ausgedehnten Narben nicht ganz die der gewöhnlichen alten Narben, und auch nicht jene der atrophischen; aber in ihnen gewahrt man stets die Anwesenheit eines jungen Gewebes, das sich entweder unmittelbar unter der ersten Narbe entwickelte oder das diese gänzlich ersetzt. Man könnte somit wegen dieser Merkmale annehmen, daß die ausgedehnten Narben ihrer Struktur nach sich eher den hypertrophischen annähern; man könnte sogar denken, daß in ihrer Pathogenese außer dem mechanischen Agens der Spannung das Vorhandensein dieses Neugewebes eine große Rolle spiele, weil wahrscheinlich die Neubildung dieses Gewebes, die außerordentliche Ausdehnung und die tatsächliche Massenzunahme des Teguments und der unten lagernden Gewebe ermöglicht, die sonst ganz unerklärlich wären.

Eine sehr interessante Frage schien mir jene der richtigen Interpretation dieses neugebildeten Gewebes, und zwar ob seine Entwicklung vor und unabhängig von der Ausdehnung der Narbe, oder eine Folge und abhängig von ihr sei. Um auf sie ausreichend zu antworten, müßte man nicht nur alte, ausgedehnte Narben beobachtet haben, sondern neue Narben auf

dem Wege der Ausdehnung oder im Begriffe dazu; aber diese Studien zu machen, fehlte mir die Gelegenheit.

Dennoch neige ich, mich auf die allgemeinen und aus der Entwicklung und Evolution der Narben gewonnenen Begriffe stützend, zu der Annahme, daß das junge, neugebildete Gewebe eine Folge der Ausdehnung sei und daß diese, einmal eingeleitet, wegen ungenügender Widerstandskraft der Narben und fehlender Vereinigung oder Atrophie der unten lagernden Schichten, als das mechanische (traumatische) Agens der fortschreitenden und dauernden Ausdehnung wirkt, als Reiz auf die Proliferation und auf die Bildung neuer Gewebe, und daß diese, wohl das Narbengewebe haltend und ersetzend, seiner geringen Widerstandskraft wegen geeignet ist, noch mehr ausgedehnt zu werden.

Erklärung der Abbildungen auf Taf. VIII.

Fig. 1. Neues Gewebe einer jungen Narbe auf dem Bauche eines Hundes. 18 Tage nach einer Schnittwunde. Zeiß Ok. 3, Obj. F. Vergrößerung = 745.
c Kapillargefäße.

Fig. 2. Gewebe einer alten Narbe auf dem Bauche eines Hundes, 200 Tage nach einer Schnittwunde. Zeiß Ok. 3, Obj. F. Vergr. = 745.
e längsverlaufende Fasern,
q quere Fasern,
c Kapillargefäße.

Fig. 3. Elastisches Netz der normalen Lederhaut mit der Weigertschen schen Methode gefärbt. Aus der Haut des Bauches eines Menschen. Zeiß, Ok. 3, Obj. D. Vergrößerung = 320.

Fig. 4. Elastische Fasern einer 6jährigen alten Narbe auf der Inguinalregion eines Menschen. Zeiß, Ok. 3, Obj. D. Vergrößerung = 320.

Fig. 5. Elastische Fasern aus der Tiefgrenze derselben Narbe mit den alten, präexistierenden des umgebenden Gewebes.
a große alte elastische Fasern,
b dünne neugebildete elastische Fasern.

Fig. 6. Lymphwege der normalen Lederhaut nach Einspritzung chinesischer Tusche. Aus der Haut des Bauches eines Hundes. Zeiß. Ok. 1, Obj. D. Vergrößerung = 175.
a Blutgefäße,
b Drüsen.

Fig. 7. Lymphwege einer neuen Narbe, 21 Tage alt, infolge einer breiten Wunde am Bauche eines Hundes. Zeiß, Ok. 1, Obj. D. Vergrößerung = 175.
a Blutgefäße.

Fig. 8. Lymphwege einer alten Narbe, 200 Tage alt, infolge einer Schnittwunde am Bauche eines Hundes. Zeiß, Ok. 1, Obj. D. Vergrößerung = 175.

Fig. 9. Nervenfasern aus einer 10jährigen alten Narbe aus der Handfläche eines Menschen. Zeiß, Ok. 3, Obj. F. Vergrößerung = 745.

Fig. 10. Ausgedehnte zweijährige Narbe aus der Mittellinie des Bauches einer Frau, nach Laparotomie. Zeiß, Ok. 3, Obj. A. Vergr. = 71.
e Epidermis,
f Schicht des fibrös-narbigen Gewebes,
g Schicht des zelligen (embryonalem ähnlichen) Gewebes,
p Peritonaeum.

X.

Zur Kenntnis der Vorgänge in den Speicheldrüsen nach Verlegung ihres Ausführungsganges.

(Aus dem Institut für allgemeine Pathologie und für pathologische Anatomie in Rostock.)

Von

Dr. O. Langemak,

Assistenzarzt an der chirurgischen Universitätsklinik zu Rostock.

(Mit einer Abbildung im Text.)

Die Folgen der Verlegung des Ausführungsganges einer Speicheldrüse sind bis zum Jahre 1903 nicht genügend untersucht worden. Die Angaben der Autoren stehen im Widerspruch untereinander; über die Wirkungsweise der Verlegung und somit auch über die Ursachen des sich an sie anschließenden Prozesses lassen sie uns ununterrichtet.

Beobachtungen an Menschen, denen der Gang zur Beseitigung einer Speichelfistel unterbunden wurde, haben gezeigt, daß dem Eingriff eine zuweilen beträchtliche Schwellung der Drüse folgt, die nach kürzerer oder längerer Frist zurückgeht. Daran soll sich „Atrophie“ der Drüse schließen.

Tierexperimente haben Viborg[1]) (1797), Pelschinsky[2])

[1]) Viborg: Sammlung von Abhandlungen für Tierärzte. Kopenhagen, 1797. T. II. S. 53.

[2]) Pelschinsky: Inaug.-Diss., St. Petersburg 1876. Cit. nach E. Delarue: Thérapeutique chirurgicale des fistules salivaires. Thèse de Paris. 1895.

und einigen anderen Autoren dasselbe Resultat ergeben. Im Gegensatz dazu behauptet Rolando[1]) (1898), daß dem Verschluß des Ganges in 3 Monaten keine Veränderung, später „fettige Degeneration" der Drüse folgt.

Erst neuerdings haben V. Marzocchi und E. Bizzozero[2]) die anatomischen Veränderungen nach Unterbindung des Ductus stenonianus bei 16 Hunden systematisch untersucht. Sie fassen in einer vorläufigen Mitteilung ihre Resultate dahin zusammen, daß es nicht zur Cystenbildung, sondern nur zur Erweiterung der Lumina mit Abplattung des Epithels, später zu Schwund des Parenchyms kommt: sie stellen ferner fest, daß unmittelbar nach der Unterbindung eine Infiltration mit mehrkernigen Leukocyten erfolgt, die auch am 65. Tage noch nicht verschwunden ist. Vom Bindegewebe bemerken die Autoren, daß es sich langsam in sehr geringem Maße vermehrt.

Wie die folgenden Angaben über unsere vor der Mitteilung der beiden italienischen Autoren abgeschlossenen Untersuchungen zeigen, stimmen wir in allen diesen Punkten mit ihnen überein. Der Schwerpunkt unserer eigenen, unter Leitung von Herrn Privatdocenten Dr. G. Ricker entstandenen Arbeit sehen wir in dem Versuch, die Ursache der anatomischen Veränderungen aufzudecken.

Der Besprechung der Tierversuche schicken wir zwei Beobachtungen am Menschen voraus, die die Veranlassung zu jenen gegeben haben; sie stammen aus der chirurgischen Klinik zu Rostock.

Der 59jährige Schullehrer H. W. bemerkte vor ungefähr 20 Jahren an der linken Halsseite unter dem Unterkieferrand eine bohnengroße Geschwulst, die ganz langsam größer wurde und zu schmerzen begann. Er konnte den Inhalt der Geschwulst durch Druck auf dieselbe nach der Mundhöhle entleeren und beobachten, daß sich dann eine gallertige Masse, manchmal auch kleine Steinchen aus einer Öffnung unter der Zunge entleerten. Nach dem Ausdrücken vergrößerte sich die Geschwulst wieder langsam, sie wurde wieder ausgedrückt, und so fort. Seit 12 Jahren konnte der

[1]) Rolando, S. (Genua): Sulle lesioni del dotto di Stenone e loro successioni morbosi. Cit. nach Centralblatt für Chir. 1899. S. 985.

[2]) V. Marzocchi u. E. Bizzozero: Sulle consequenze della legatura del dotto di Stenone. Estratto del Giornale della R. Accad. di Med. di Torino. 1903. p. 1.

Inhalt der Geschwulst nicht mehr entleert werden, und seit dieser Zeit wuchs sie langsam zur jetzigen Größe heran.

Bei der Untersuchung fand man eine fast hühnereigroße Geschwulst von derber Konsistenz, deren Lage der der Glandula submaxillaris entsprach, die gut verschieblich und nicht druckempfindlich war. Bei Druck auf den Mundboden entleerten sich aus dem Ductus submaxillaris einige Tropfen Eiter.

Die exstirpierte Speicheldrüse ließ nach dem Aufschneiden einen stark erweiterten Ausführungsgang erkennen, in dem ein dattelgroßer Stein von graugelber Farbe mit granulierter Oberfläche lag, der den Gang vollkommen verlegte.

Seinem drüsenwärts gelegenen Pole saß ein zweiter Stein von glatter Oberfläche und mehr gelber Farbe kappenförmig auf. Die Drüse zeigte eine weiße, glänzende Schnittfläche und eine starke Verbreiterung der Septen zwischen den Läppchen.

Die mikroskopische Untersuchung ergab:

Das extralobuläre Bindegewebe ist stark vermehrt, dickfaserig dicht und zellarm; an einzelnen Stellen sind Häufchen von Rundzellen (Lymphocyten) sichtbar, an anderen Orten zerstreute in zum Teil reichlicher Menge.

Das intralobuläre Bindegewebe ist sehr dünnfaserig, arm an Fasern, außerordentlich reich an einkernigen Rundzellen. Spindelzellen sind nur spärlich vorhanden und liegen den Fasern an. Die intralobulären Ausführungsgänge sind zum Teil leicht, zum Teil gar nicht erweitert. Das Bindegewebe in ihrer unmittelbaren Nähe ist vermehrt, konzentrisch geschichtet, faserreich und dicht. Das Epithel der kleineren Ausführungsgänge ist einschichtig cylindrisch. Die Alveolen sind sehr spärlich, die Ausführungsgänge zahlreich; im Vergleich mit einer normalen Submaxillaris

ist die Zahl der Ausführungsgänge nicht vermindert, dagegen die der Alveolen. Diese haben meist keine Lumina, die Epithelzellen berühren sich eng; wo ein Lumen vorhanden ist, erkennt man ein kubisches Epithel.

An der Grenze von extra- und intralobulärem Bindegewebe liegen Fettzellen in mäßiger Menge, vereinzelt oder in Reihen. Das Kapselbindegewebe ist stark verdickt, es hat die Beschaffenheit des extralobulären.

In einem zweiten Falle fanden sich ähnliche Verhältnisse:

Der 22jährige Patient hatte 10 Tage vor seiner Aufnahme im Krankenhaus Schmerzen in der Gegend der linken Glandula submaxillaris bekommen; es entstand eine allmählich stärker werdende Schwellung.

Man fühlte eine über taubeneigroße Geschwulst, die nicht scharf abgrenzbar und auf Druck empfindlich war; die Haut darüber war leicht verdickt und nicht gerötet.

Bei der Operation exstirpierte man die derbe, vergrößerte Glandula submaxillaris. Ihr Ausführungsgang enthielt einen gelblichen, kleinerbsengroßen Speichelstein, der ihn verlegte.

Die mikroskopische Untersuchung der Drüse ergab im Vergleich mit dem oben beschriebenen Präparat:

Das extralobuläre Bindegewebe ist in bei weitem geringerem Grade vermehrt und viel lockerer. Rundzellen und Spindelzellen sind in ähnlicher Menge und Anordnung wie bei dem ersten Präparat vorhanden. Die Ausführungsgänge sind mäßig stark erweitert, geringer als dort.

Das intralobuläre Bindegewebe ist sehr locker, nur wenig vermehrt, mit vielen Rundzellen durchsetzt. Die Alveolen haben kein Lumen, die Ausführungsgänge sind leicht erweitert. Die Alveolen sind weit zahlreicher, etwa wie in einer normalen Drüse. Das Kapselbindegewebe ist nicht vermehrt und locker.

Die beiden Präparate lehren unzweideutig, daß durch Anwesenheit eines ihn verlegenden Steines im Ausführungsgang in der Speicheldrüse eine Bindegewebshyperplasie entsteht, die im zweiten Beispiel einer kurzen Verlegung gering und ohne Parenchymschwund, im ersten nach langer Dauer stark und mit beträchtlichem Parenchymschwund verlaufen war.

Es erhebt sich nun die Frage: wirkt der Stein als reizender Fremdkörper oder lediglich in seiner Eigenschaft als dauerndes Hindernis des Sekretabflusses?

Die Antwort ist leicht zu erhalten. Wenn die schonend ausgeführte Unterbindung des Ausführungsganges die gleichen Folgen hat wie die Anwesenheit des Steines, so sind sie in irgendeiner Form auf die Sekretstauung zurückzuführen.

Wir haben an mittelgroßen und großen Hunden operiert. Am zweckmäßigsten hat sich der Schnitt in der Mittellinie der Unterkinngegend

erwiesen, da er sowohl bei einseitiger, wie bei doppelseitiger Freilegung des Ganges guten Zutritt gestattet. Hat man die Halsfascie durchtrennt, so kommen die beiden in der Mittellinie zusammenstoßenden Musculi mylohyoidei mit ihren querverlaufenden Fasern zu Gesicht. Dieser Muskel wird in der Mitte scharf durchtrennt, der laterale Teil des Muskels nach außen gezogen, und man sieht jetzt einen querverlaufenden Nerv, der ein Ast eines dreigeteilten Nerven ist; unter ihm tritt der Gang unter rechtwinkeliger Kreuzung hindurch. Vor oder hinter diesem querverlaufenden Nerven haben wir den Gang mit Seide unterbunden.

I. Versuch. 1 Tag, linke Drüse. Bei der Herausnahme der Drüse ist der Hauptausführungsgang der linken Drüse nicht stark, aber doch deutlich erweitert; die linke Drüse ist leicht vergrößert.

Maße:	R.	L.
Größte Länge:	3,7 cm	— 4.0 cm
„ Breite:	2,0 „	— 1,8 „

Mikroskopischer Befund:

Die extra- und intralobulären Gänge sind leicht erweitert. Veränderungen an den Alveolen sind nicht vorhanden. Das extralobuläre Bindegewebe ist stark aufgelockert; an einzelnen Stellen liegen zwischen den Fasern freie runde Zellen, die ein- und mehrkernig, vorwiegend einkernig sind.

II. Versuch. 5 Tage, linke Drüse.

Befund bei der Herausnahme der Drüsen:

L. Drüse: Der Ausführungsgang ist erweitert. Die Drüse ist leicht vergrößert.

Mikroskopischer Befund:

Der Ausführungsgang ist nahe dem Hilus auf mehrere Millimeter erweitert; mehrschichtiges Epithel kleidet den Gang aus. Die Arterien in der Nähe des Ganges haben einen kreisförmigen Querschnitt.

Die extralobulären Ausführungsgänge sind in der ganzen Drüse ziemlich stark erweitert. Das extralobuläre Bindegewebe ist stark aufgelockert; die Abstände zwischen den Läppchen sind stark vermehrt. Eine merkliche Vermehrung des Bindegewebes ist nicht nachweisbar. Die langen Bindegewebszellen liegen den Fasern an. Die Lymphocyten sind im allgemeinen und an einzelnen Stellen im besonderen vermehrt; an einzelnen Stellen ist das aufgelockerte Bindegewebe mit roten Blutkörperchen durchsetzt.

Auch im Innern der Lobuli sind die Ausführungsgänge erweitert. Das sie umgebende Bindegewebe ist etwas faserreicher und dadurch breiter als rechts. Die Alveolen sind ungleichmäßig und in sehr geringem Grade erweitert; das Epithel ist nicht abgeplattet. Nur in einzelnen Läppchen ist eine allgemeine Erweiterung deutlich sichtbar.

III. Versuch. 8 Tage, rechte Drüse.

Befund bei der Herausnahme der Drüsen:

R. Ductus auf eine Länge von 3,6 cm um das 5fache des Normalen erweitert, prall mit fadenziehender Flüssigkeit gefüllt. Die Drüse ist nicht vergrößert.

Mikroskopischer Befund:

Die extralobulären Ausführungsgänge sind stark erweitert, stärker als nach 5 Tagen. Das sie umgebende Bindegewebe ist dicht und anscheinend etwas faserreicher. Lymphocyten fehlen.

Sämtliche intralobulären Ausführungsgänge sind erweitert. Das sie umgebende Bindegewebe ist in der linken Drüse außerordentlich spärlich, in der rechten Drüse sind die Fasern deutlich vermehrt.

Zwischen den Alveolen, namentlich in der Nähe der Ausführungsgänge, sind vereinzelte Kollagenfasern sichtbar, was auf der anderen Seite fehlt. Die Lumina der Alveolen sind deutlich erweitert, während links keine Lumina zu erkennen sind. Das Epithel zeigt rechts keine Abweichungen gegen links.

IV. Versuch. 10 Tage, rechte Drüse.

Befund bei der Herausnahme der Drüsen:

Gang leicht erweitert. Die Drüse fühlt sich derber an als links, ist leicht vergrößert und mehr der Kugelgestalt angenähert.

Der mikroskopische Befund stimmt mit dem bei dem vorigen Tiere erhobenen überein.

V. Versuch. 20 Tage. R. Drüse unterbunden.

Befund bei der Herausnahme der Drüsen:

Gang auf eine Länge von 3,5 cm stark erweitert. Durchmesser 4 mm Er ist mit zäher, dicker Flüssigkeit prall gefüllt. Der Hauptgang geht im Hilus in ebenfalls erweiterte intraglanduläre Gänge über.

Die Drüse ist verkleinert und fühlt sich etwas derber an.

Maße:	R.		L.
Größte Länge:	2,9 cm	—	3,5 cm
„ Dicke:	0,9 „	—	1,3 „

Mikroskopischer Befund:

Die großen extralobulären Ausführungsgänge im Innern der Drüse sind auf 2 mm erweitert; die kleineren entsprechend weniger. Auskleidung durch einschichtiges, plattes Epithel. Der Inhalt sind fädige Massen und vereinzelte zerfallene Kerne. Das die Ausführungsgänge umgebende Bindegewebe ist außerordentlich stark vermehrt und äußerst locker. Die Lymphocyten sind häufchenweise vermehrt. Das Bindegewebe ist sehr faser- und wenig zellreich. Die Fasern sind außerordentlich dick und breit; die spärlichen Zellen liegen ihnen eng an. Die Arterien haben kreisförmigen Querschnitt, sind erweitert im Vergleich zur anderen Drüse: ihre Muscularis ist verdickt.

Die intramuskulären Ausführungsgänge sind deutlich, wenn auch nicht beträchtlich erweitert. Das Epithel ist in den mittelgroßen Gängen abgeplattet.

Die Bindegewebsfasern sind in sämtlichen Lobuli gleichmäßig und beträchtlich vermehrt; in weiten Abständen liegen den Zellen schmale, lange Spindelzellen an. Die Lumina der Alveolen sind zum Teil leicht erweitert; das Epithel ist beträchtlich abgeplattet. Das Kapselbindegewebe ist um das 3- bis 4fache des Normalen vermehrt.

VI. Versuch. 25 Tage, rechte Drüse.

Befund bei der Herausnahme der Drüsen:

Hauptausführungsgang federkieldick erweitert; beim Eröffnen fließt dünne weiße Flüssigkeit ab. Die Drüse ist um einige Millimeter vergrößert und härter als die andere.

Mikroskopischer Befund:

Das intralobuläre Bindegewebe ist gleichmäßig vermehrt und fast überall aufgelockert, zum Teil sehr stark; es ist sehr zellarm, dickfaserig, mit spärlichen langen, den Fasern anliegenden Zellen versehen. Lymphocyten sind nicht vorhanden. Besonders reichlich und dicht ist das vermehrte Bindegewebe um die Ausführungsgänge und um die Gefäße.

Der Hauptausführungsgang ist auf 2—3 mm erweitert, die kleineren Ausführungsgänge entsprechend weniger. Der große Ausführungsgang ist mit plattem, mehrzeiligem Epithel (2—3 Lagen) ausgekleidet. Die im Innern der Drüse gelegenen Ausführungsgänge haben kubisches einreihiges Epithel. Spärliche fädige Massen in den Ausführungsgängen.

Die Arterien klaffen stark und haben kreisrunde Querschnitte. Links haben die Arterien spaltförmige Lumina.

Das intralobuläre Bindegewebe ist allgemein gleichmäßig vermehrt, dicht, faserreich und enthält auf der rechten Seite weniger Zellen, als auf der anderen Seite. Die Läppchen sind verkleinert, das Epithel ist niedriger und weniger licht. Die intralobulären Ausführungsgänge sind leicht erweitert.

Aus diesen Versuchen ergibt sich, daß die Unterbindung des Ausführungsganges, außer von Erweiterung der Ausführungsgänge, von einer Hyperplasie des gesamten Bindegewebes der Drüse gefolgt ist, zu der sich erst später eine Abnahme des Parenchyms gesellt. Ein Vergleich mit den durch Speichelsteine beim Menschen bewirkten Veränderungen lehrt die Übereinstimmung.

Schon hieraus geht mit größter Bestimmtheit hervor, daß es die Verlegung des Ganges und die Anstauung des Sekretes ist, die — auf zunächst noch unklare Weise — den Proceß der Bindegewebshyperplasie verursacht.

Es könnte aber der Einwand erhoben werden (— und in der Tat ist er für die Folgen der Unterbindung anderer Ausführungsgänge, des Ureters, des Ductus choledochus nicht ausgeblieben —) daß der Reiz bei der Operation und insbesondere des um den Gang geschlungene Faden die Bindegewebsvermehrung veranlasse.

Obwohl uns regelmäßig die Sektion gelehrt hat, daß nur

in der Umgebung der Wunde und in der nächsten des Knotens das Bindegewebe vermehrt, daß dagegen die 4—5 cm lange Strecke zwischen dieser Stelle und der Drüse völlig unverändert war, haben wir doch noch einige Versuche über diesen Punkt angestellt.

Gibt es nämlich wirklich eine Beziehung zwischen den durch die Wunde gesetzten Reizen und den Drüsenveränderungen, und ist für diese die Sekretstauung belanglos, so muß eine nach einiger Zeit gesetzte zweite große Wunde die Bindegewebshyperplasie verstärken, auch wenn sie eine Fistel am Gang anlegt, durch die das Sekret abfließt.

Demgemäß wurde bei den nun folgenden drei Versuchen auf beiden Seiten der Gang unterbunden, aber nach einigen Tagen auf der einen Seite eine Fistel hergestellt, Es wurde zu dem Zwecke ein parallel und nahe dem Kiefer verlaufender Schnitt geführt und der erweiterte Gang hinter der Ligaturstelle quer durchtrennt, etwas mobilisiert und sein freies Ende so gelagert, daß die Muskeln es nicht verlegten. Um dies zu verhindern, wurden die Muskeln zum Teil mit dem Hautwundrand vernäht. Es bestand also eine große, der Luft ausgesetzte Wundfläche, in deren Mitte der Gang klare, stark fadenziehende Flüssigkeit reichlich entleerte. Die Wunde verkleinerte sich rasch, und wenn eine dadurch bewirkte Unterbrechung der Sekretion eintrat, wurde das Tier getötet.

Zweite Versuchsreihe.

I.

Rechter Gang:	Linker Gang:
9 Tage unterbunden.	17 Tage unterbunden; dazu 6 Tage Fistel; dazu 3 Tage Fistel im Verschwinden.

Befund bei der Herausnahme der Drüsen:

R. Gang wenig erweitert; die rechte Drüse ist kleiner als die linke, sehr derb. Links ist der Gang deutlich erweitert und verdickt, läßt sich bis an die Fistelstelle verfolgen; eine Fistel besteht aber nicht mehr.

Maße:	R.	L.
Größte Länge	1,9	2,2 cm
„ Dicke	1,3	1,7 „

Mikroskopische Beschreibung:

R. Drüse:

Sämtliche Gänge sind erweitert; das extralobuläre Bindegewebe locker und leicht vermehrt, das intralobuläre dicht und eben merklich vermehrt; die Zellen der Alveolen sind niedrig.

L. Drüse:

Die größeren Ausführungsgänge sind erweitert, aber weniger als rechts. Das Epithel der Ausführungsgänge ist links höher als rechts.

Das extralobuläre Bindegewebe ist außerordentlich aufgelockert, sodaß es Streifen von 1—2 mm Breite zwischen den Lobuli bildet. Die Fasern sind sehr dünn und durch grau gefärbte fädige Gerinnungsmassen getrennt. Einer geringen Anzahl von Fasern liegen lange spindelige Zellen an, eine ziemlich beträchtliche Anzahl von Rundzellen und einige rote Blutkörperchen sind im Bindegewebe zerstreut; die Rundzellen sind vorwiegend einkernig, zum Teil mehrkernig.

Das Bindegewebe um die extralobulären Ausführungsgänge und Gefäße ist weniger stark aufgelockert, die Fasern sind hier dicker. Die lockere Beschaffenheit des extralobulären Bindegewebes erschwert einen Vergleich der Menge der Fasern mit der der dichten auf der rechten Seite, keinesfalls ist aber mehr Collagen vorhanden.

Das intralobuläre Bindegewebe ist etwas lockerer als rechts; an der Grenze der Läppchen ist die Auflockerung etwas stärker; es ist keine Vermehrung des Bindegewebes gegen rechts vorhanden. Das lockere Bindegewebe hat dieselben Merkmale, wie das extralobuläre. Das Epithel der Läppchen ist links höher und heller als rechts. Die intralobulären Ausführungsgänge sind rechts und links annähernd gleichmäßig und zwar leicht erweitert.

II.

L. Gang:	R. Gang:
34 Tage unterbunden.	22 Tage unterbunden; dann 6 Tage Fistel; dann 3 Tage Fistel im Verschwinden.

Befund bei der Herausnahme der Drüsen:

Eine Fistelöffnung ist in der Wunde nicht deutlich sichtbar, in der Tiefe kommt man auf eine kleine, mit Speichelflüssigkeit ausgefüllte Granulationshöhle, dicht hinter ihr liegt der stark erweiterte, fast federkieldicke Gang. Beim Anschneiden entleert sich leicht grünlich gefärbte, etwas getrübte, fadenziehende Flüssigkeit. Die rechte Drüse ist klein, kleiner als die linke, deren Ausführungsgang zu Federkieldicke erweitert ist und eine klare, fadenziehende Flüssigkeit enthält.

Maaße:	R.	L.
Größte Länge	2,6	2,7 cm
„ Breite	1,1	1,5 „

Mikroskopische Beschreibung:

L. Drüse:

Das extralobuläre Bindegewebe ist vermehrt, sehr locker, sodaß weite Abstände zwischen sämtlichen Lobuli bestehen. Das Bindegewebe in der Gegend der Ausführungsgänge ist dicht und zellarm. In dem lockeren Bindegewebe liegen den dünneren Fasern ebenfalls spärliche spindelige Zellen an. In größerer Anzahl sind freie runde Zellen von annähernd gleicher Größe eingestreut, ihre Kerne in der Einzahl, Mehrzahl oder gelappt.

Die Fasern des vermehrten Bindegewebes sind sehr dünn, geschlängelt

schwach rot (nach van Gieson) gefärbt, nur die in der Nähe von Gefäßen und Ausführungsgängen gelegenen Fasern sind dicker und dichter. Die Gänge sind sämtlich erweitert, auch die kleinsten. Das Epithel ist kubisch.

Das intralobuläre Bindegewebe ist gleichmäßig vermehrt, sämtliche Alveolen sind durch dasselbe von einander getrennt. Das Bindegewebe ist locker und enthält auch freie, einkernige Zellen. Die Fasern sind fein, die Tunica propria ist dick und dicht. Die Zellen der Alveolen sind abgeflacht, das Protoplasma der Zellen hell. Die Alveolen haben keine oder nur angedeutete Lumina.

R. Drüse (Fistelseite):

Die Abstände zwischen den Läppchen sind etwas weiter, die Läppchen etwas größer.

Das extralobuläre Bindegewebe ist vermehrt, im Vergleich zu links lockerer; die Menge der Fasern ist nicht deutlich verschieden, doch sind eher rechts weniger vorhanden. Die Spindelzellen sind rechts annähernd in gleicher Zahl wie links vorhanden, während die freien Zellen bei weitem weniger sind. Die Gänge sind nicht so stark erweitert wie links, aber doch beträchtlich. Das Epithel ist ebenfalls kubisch.

Das intralobuläre Bindegewebe ist gleichmäßig, aber weniger vermehrt wie links. Die Rundzellen sind spärlicher als links. Die Alveolen sind etwas größer durch stärkere Höhe der Zellen. Die Tunica propria ist verdickt, gegen links ist kein deutlicher Unterschied wahrnehmbar. Die Ausführungsgänge sind sämtlich erweitert, aber weniger stark als links. Die Hauptausführungsgänge der Drüse sind beiderseits stark erweitert, das Bindegewebe ist vermehrt, sehr faserreich, sehr dicht, äußerst zellarm. Ein Unterschied zwischen rechts und links besteht nicht.

III.

R. Gang:	L. Gang:
Gleichzeitig mit dem linken unterbunden.	21 Tage unterbunden; dann 10 Tage Fistel; dann 3 Tage Fistel im Verschwinden.

Tötung 34 Tage nach der 1. Operation.

Befund bei der Herausnahme der Drüsen:

Der rechte Gang ist deutlich erweitert, die Drüse ist größer als die linke. Links ist keine Fistel mehr deutlich vorhanden, der Gang ist federkieldick erweitert; es fließt beim Durchschneiden klare Speichelflüssigkeit aus.

Maaße.	L.	R.
Größte Länge	3,3 cm	3,3 cm
„ Dicke	1,8 „	2,0 „

Die mikroskopische Untersuchung der rechten Drüse ergibt, daß sie keinerlei Veränderungen aufweist; es war also der Gang zwar unterbunden gewesen, aber wieder durchgängig geworden.

Die mikroskopische Beschaffenheit der linken Drüse stimmte voll-

kommen mit der überein, die wir bei dem Tier des II. Versuches auf der Fistelseite (R. Drüse) fanden, bei beiden Tieren waren die zeitlichen Verhältnisse annähernd die gleichen.

Der erste der drei Versuche zeigt, daß trotz weit längerer Dauer der Unterbindung und trotz der zweimaligen Operation auf der Fistelseite nicht mehr Bindegewebe vorhanden ist, als auf der anderen Seite mit dem einmal auf die Dauer unterbundenen Gang. Das stärkere Oedem auf der Fistelseite erklärt sich leicht aus dem Umstand, daß die Fistel in der letzten Zeit des Lebens nicht genügend funktioniert hatte.

Der zweite Versuch lehrt, daß bei ungefähr gleicher Versuchsdauer auf beiden Seiten (34 und 31 Tage) trotz zweimaliger Operation und 9 Tage langem Bestehen einer großen Wundfläche auf der Fistelseite weniger vermehrtes Bindegewebe nachzuweisen war, als in der anderen Drüse mit dem dauerhaft durch einmaligen Eingriff verschlossenen Gang.

Der dritte Versuch bestätigt diese Erfahrung durch einen Vergleich mit der Drüse des zweiten Versuches, deren Gang dauernd unterbunden war.

Es unterliegt somit keinem Zweifel, daß das Operationstrauma als solches in keiner Beziehung zu der Bindegewebsvermehrung in der Drüse steht, daß vielmehr die Sekretstauung ihre Ursache sein muß.

Es fragt sich nun, wie sie wirkt. Wir knüpfen unsere Erörterung an einen Befund an, der sehr bald nach der Unterbindung auftritt und dann dauernd beobachtet wird. Wir meinen das Oedem der Drüse. In einem ganz anderen Zusammenhang hat es schon einmal Beachtung gefunden. Heidenhain[1]) bemerkte nämlich, daß während der Reizung der Chorda tympani, deren Folge Beschleunigung des Blutstroms, Kapillardrucksteigerung mit großer Absonderungsgeschwindigkeit eines dünnen Sekretes ist, die Schließung des Ductus ein Oedem der Drüse hervorruft, das „fort und fort wächst und zuletzt kolossale Dimensionen erreicht". Indem er die Annahme einer von den Sekretionszellen unabhängigen, durch die Nerven-

1) Heidenhain, Hermanns Handbuch der Physiologie, V. Band, 1. Teil, 1883.

erregung gesetzten Triebkraft für den Wasserstrom ablehnt, sieht er die Quelle jenes Oedems in der Kompression der Venen durch das in den Alveolen abgesonderte Wasser, das durch die Ausführungsgänge ins Gerüst der Drüsen filtriert wird, die Spannung der Kapsel erhöht und so die Venen, die die Kapsel durchbohren, zusammendrückt. Das Filtrationsoedem setzt ein Stauungsoedem.

Zu dieser Heidenhainschen Auffassung haben wir auf Grund unserer Untersuchungen nur zu bemerken, daß das Oedem wochenlang bestehen bleibt und demgemäß ebenso lange jene Filtration und damit auch eine Sekretion von Wasser vorausgesetzt werden mußte. Nun wissen wir nichts darüber, ob trotz der Unterbindung eine Sekretion solange stattfindet; es kann vielmehr mit gleichem Rechte angenommen werden, daß unter dem Einfluß des Gegendruckes die Sekretion bald erlischt. Aber auch dann, wenn weitere Untersuchungen diese Unterbrechung der Sekretion und Filtration sicher stellen sollten, wird die venöse Hyperämie nicht unverständlich.

Die Arterien der Drüsen bleiben nämlich auch nach dem vorausgesetzten Erlöschen der Sekretion in ihrer Beziehung zum Gefäßnervensystem ungestört, und dieses ist wie sonst den häufigen Reizen unterworfen.

Es ist demnach sehr wohl denkbar, daß die auf jene Nervenreize hin in der Drüse häufig auftretende kapilläre Blutdrucksteigerung zu einem Transsudat Veranlassung gibt, während die sonst stattfindende Ausfuhr von Wasser durch das Sekret infolge der Unterbindung unterbleibt. In dem von einer so straffen Kapsel umgebenen Organ ist eine Beeinträchtigung der Venen durch dieses die Spannung erhöhende Transsudat sehr wohl verständlich.

Eine andere Erklärung könnte man darin suchen, daß die erweiterten Ausführungsgänge mit ihrem höheren Sekretdruck die Venen unmittelbar komprimieren. Die mikroskopische Untersuchung hat dafür keinen sicheren Anhalt ergeben; die beiden Kanäle sind nicht so nahe benachbart, auch am Hilus nicht, wo es noch am ehesten möglich wäre. Übrigens würde eine Kompression am Hilus nicht zu einer allgemeinen Blut-

drucksteigerung Veranlassung geben, da beim Hunde auch an anderen Stellen der Drüsenoberfläche Venen austreten.

Wir bevorzugen daher die vorangestellte Erklärung, wollen jedoch dem zuletzt angeführten Moment nicht jede Bedeutung absprechen.

Indem wir gerne zugeben, daß über die Natur der Hindernisse weitere Untersuchungen vonnöten sind, begnügen wir uns mit der Tatsache, daß jedenfalls eine venöse Hyperämie mit Oedem dauernd besteht. Ohne Zweifel macht ihr erst eine in unseren Versuchen nicht erreichte, noch stärkere Zunahme und Sklerose des Bindegewebes ein Ende, die, wie sonst, mit Kapillarverödung verbunden ist.

Auf diese venöse Hyperämie führen wir die Hyperplasie des Bindegewebes als auf ihre einzige nachweisbare und ausreichende Ursache zurück; die stärkere Berührung mit dem vermehrten Blut hat im Bindegewebe eine verstärkte Anlagerung von Gewebsbestandteilen, vor allem von Collagen, zur Folge, auf Grund von physikalischen und chemischen Vorgängen, die uns hier so unbekannt sind, wie bei jedem anderen Wachstumsprozeß.

Daß im weiteren Verlauf das Parenchym abnimmt, ist eine Beobachtung, die bekanntlich bei einer Bindegewebshyperplasie desselben oder ähnlichen Charakters in jedem anderen Organ regelmäßig zu bestätigen ist. Geht daraus zur Genüge ihre Unabhängigkeit von der Sekretstauung hervor, so kann sie ebenfalls nur auf dem veränderten Charakter der Circulation beruhen, auf den, wiederum aus unbekannten physikalischen und chemischen Ursachen, das an einen bestimmten Zirkulationstypus gebundene Parenchym anders als das Stroma reagiert.

Das Material an Versuchstieren wurde mir von Herrn Prof. Dr. A. Thierfelder zur Verfügung gestellt, wofür ich ihm auch an dieser Stelle meinen verbindlichsten Dank sagen möchte. Herrn Prof. Dr. Müller danke ich für die Überlassung der Krankengeschichten zur Publikation.

Zusatz bei der Korrektur: Die Dissertation von Brusis, Untersuchungen über die Veränderungen an der Kaninchen-

speicheldrüse nach Unterbindung ihres Ausführungsganges, Marburg 1903, ist uns erst nach Einsendung unserer eigenen Arbeit zugängig gewesen; die zum Teil abweichenden Befunde und namentlich Auffassungen des Verfassers können hier nicht mehr erörtert werden.

XI.

Über Hidradenoma und Adenoma hidradenoides.

(Aus dem pathologisch-anatomischen Laboratorium der L. und Th. Landauschen Klinik, Berlin.)

Von

Privatdocent Dr. Ludwig Pick.

(Mit 6 Figuren im Text.)

Die „besondere Revision", die Virchow[1] 1863 in seinen „krankhaften Geschwülsten" für die Lehre von den Adenomen der Schweißdrüsen forderte, ist in der Folge zweimal vorgenommen worden, einmal 1893 von W. Petersen[2b] und neuerdings von L. Török[3]. Viel ist dabei von dem in der internationalen Literatur zerstreuten Material nicht übrig geblieben. Töröks kritische Durchsicht läßt schließlich zwei Fälle gelten, die „bis auf weiteres" als Schweißdrüsenadenome anerkannt werden müssen. Der eine ist ein Fall von Petersen[2a], der andere eine ältere Beobachtung von Thierfelder[3]. Diese betrifft eine umschriebene, gänseeigroße Geschwulst an der Stirnhaargrenze bei einer fast 50jährigen Frau. Der Tumor war, wie die Exstirpation lehrte, in die Markräume der Diploe des Stirnbeins hineingewuchert und oberflächlich von der Haut, welche Haare, Talg- und Schweißdrüsen enthielt, sowie vom Periost bedeckt. Nach Thierfelder war die drüsig-kleincystische Neubildung, die mit Talg- und Knäueldrüsen nicht zusammenhing, von einem embryonalen, in den Knochen eingeschlossenen Schweißdrüsenkeim ausgegangen. Erwägt man, was Török nicht erwähnt, daß auch dieser Fall von Zweifeln nicht verschont geblieben ist — Knauß[5] und später Bartel[6] halten den Beweis der Genese aus Schweißdrüsen nicht für erbracht, und Jupu-

noff[7] erklärt ihn in seiner unter Borst angefertigten Arbeit kurzerhand für ein Karzinom, so verbleibt als Rest der ganzen Casuistik allein der allerseits anerkannte Fall Petersens.

Fragt man nach den Gründen, die der negativen Kritik hier einen so weiten Spielraum einräumen, so liegen diese in drei Richtungen.

Einmal, wie schon Petersen hervorhob ([2], S. 443-44), in der weiten Fassung, die von manchen dem Adenombegriff zugunsten mancher Hautkarzinome mit Nestern drüsenähnlichen Charakters gegeben wurde. Das beweisen gewisse, von Verneuil und seiner Schule (Humbert, Jourdan, Gambier, Rigod), wie auch von anderen, namentlich französischen Autoren (Molinier, Domec usw.) berichtete Fälle.

Zweitens in der Zurechnung der eigenartigen, als „Hidradénomes éruptifs" oder „Adénomes sudoripares" (Jacquet-Darier), „Syringocystadenom" (Török), „Syringadenom oder Syringom" (Unna[8]), „Syringocystom" (I. Neumann[9]) bezeichneten Hautaffektion zu den Adenomen der Schweißdrüsen bezw. ihres Ausführungsganges oder der Schweißdrüsenanlagen. Es sind das kleine, stecknadelkopf- bis erbsengroße, ziemlich derbe rundliche Knötchen in der Lederhaut, die in ziemlich regelmäßiger und symmetrischer Verteilung namentlich an der Rumpfvorderseite und besonders an den Schlüsselbeinen, im ganzen „im Bereich jener Partien, welche von der vorderen Platte eines Küraß bedeckt werden" (Jacquet-Darier) auftreten, aber auch an Stirn, Lidern, Schläfen und anderen Körperstellen vorkommen können (vgl. Török[3], Jarisch[10]).

Das Mikroskop zeigt gleichmäßig in allen Fällen im oft zellreichen Coriumbindegewebe, namentlich im mittleren Teil der Pars reticularis, solide, oft ramifizierte oder gekreuzte, aus platten epithelartigen Elementen zusammengereihte Zellzüge und Kolben, ohne besondere Membrana propria. Durch centrale colloide Zelldegeneration nehmen sie drüsenschlauchähnliche und cystoide Formen an[1]).

Betreffs der Histiogenese besteht ein lebhafter Meinungs-

[1]) Abbildungen z. B. bei Jarisch[10], Fig. 52, S. 866; bei Török[3], Fig. 6, S. 477; auch in dem französischen Prachtwerk von E. Besnier, Brocqu und L. Jacquet, Fig. 35, Bd. 1, S. 290.

austausch (vgl. M. Wolters' zusammenfassende Arbeit[12]. Auf der einen Seite werden die neugebildeten Zellstränge und Kolben für endotheliale Bildungen erklärt (Lymphangiom, Kaposi-Biesiadecki u. a.; Endothelioma tuberosum colloides, Kromayer[1]); Haemangioendothelioma tuberosum multiplex s. papulosum, Jarisch, Elschnig, Wolters, neuerdings Guth[43], v. Waldheim[44]), auf der andern Seite für epitheliale Produkte, wobei die Ausführungsgänge der fertigen Knäueldrüsen (Jacquet-Darier), eventuell mit Beteiligung der Drüsenknäuel (J. Neumann), oder „verunglückte Knäueldrüsenanlagen", embryonal in die Cutis versprengt (Török, Unna), oder überhaupt embryonal in die Cutis verlagerte Epidermisepithelien (Quinquaud. Jacquets „paraepitheliale" Zellzüge, Philippson u. a.) den Ausgang abgeben sollten. A. Gaßmann beschreibt kürzlich[42 45], freilich nicht ohne Widerspruch von anderer Seite[44] für die von ihm als Naevi cystepitheliomatosi disseminati bezeichneten Bildungen den Zusammenhang mit dem Deckepithel der Epidermis.

Wenn tatsächlich alle oder vielleicht auch nur viele dieser Tumoren epithelialer Herkunft sind — die Untersuchungen I. Neumanns[9], namentlich aber A. Blaschkos[14 2) 3)] erweisen den Ursprung vom Ausführungsgang der fertigen Schweißdrüsen —, so kann trotzdem für diese Fälle jedenfalls von einem „Adenom" keine Rede sein, und es ist für die Klärung der Frage erfreulich, daß Török selbst jüngst Veranlassung nimmt, seine „Syringocystadenome", deren „Zellzüge kein Lumen umschließen und keine Membrana limitans besitzen", besserer Erkenntnis

[1]) Kromayer hat neuerdings[13 u. 13a] seine Ansicht zugunsten der epithelialen Herkunft geändert.

[2]) Präparate des bezüglichen Falles liegen mir Dank der besonderen Liebenswürdigkeit des Herrn Blaschko vor.

[3]) Anm. bei der Korrektur: Auch Max Winkler erbringt jüngst in einer aus Jadassohns Institut hervorgegangenen Arbeit (Beiträge zur Kenntnis der benignen Tumoren der Haut etc., Arch. für Dermatolog. u. Syphilis, 1903, Bd. 67, H. 1) für fünf Fälle von Naevi cystepitheliomatosi („Syringome") den Nachweis, daß die Colloidcysten derselben mit den Ausführungsgängen der fertigen Schweißdrüsen zusammenhängen. Auch muß die Möglichkeit der Abstammung auch von anderen Teilen der Epidermis nach W. aufrecht erhalten werden. „Naevi syringomatosi" wäre die beste Bezeichnung.

zu opfern. Török zieht „Syringocystadenom“ zurück zugunsten des richtigen Namens des (durch centrale Colloiddegeneration) „in cystische Entartung übergehenden gutartigen Epithelioms“, indem er das Incorrecte der früheren Bezeichnung ausdrücklich anerkennt ([3], S. 470, 481, 482). „Epithelioma hidradenogenes (Hidraden = Schweißdrüse) cysticum“ würde den Zustand völlig treffen, oder auch „syringeale“ oder „syringogenes“ (Syrinx = enge Röhre, Ausführungsgang), falls die Schweißdrüsen bezgl. die Ausführungsgänge als Matrix feststehen.

Diese Tumoren sind, soweit mit ihrer epithelialen Herkunft zu rechnen ist, — bei Anerkennung aller klinischen und feineren histologischen Unterschiede — in ihrer onkologischen Stellung durchaus ein Pendant des Brookeschen „Epithelioma adenoides cysticum“ („Trichoepithelioma papulosum multiplex“, Jarisch; „Akanthoma adenoides cysticum“, Unna; „cystisches gutartiges Epitheliom“, Fordyce, White)[1]), bei dem gleichfalls in der Lederhaut spärlichere oder reichlichere Epithelstränge und rundliche Epithelhaufen gefunden werden. Nur daß hier nicht bloß colloide, sondern auch hornige centrale Degeneration oder selbst Haarbildung (vgl. z. B. den neuen interessanten Fall von G. Perthes[17]) in den Epithelsprossen auftritt und den Ausgangspunkt, wie hier mit großer Leichtigkeit festzustellen ist, wesentlich die Epidermisepithelien und äußeren Wurzelscheiden (Bälge der Lanugohaare bei Jarisch), bisweilen auch die Talgdrüsenausführungsgänge abgeben. Aber die cystischen Räume sind hier wie dort nur Pseudocysten, nicht echte, durch Zellsekretion gefüllte Epithelhöhlen eines „Cystoms“, und das Epithelioma adenoides cysticum ist genau so wenig ein „Adenoma“ sebaceum (Balzer und Ménétrier, Balzer und Grandhomme), wie jenes ein „Adenoma“ sudoriparum. Zum Adenom gehören Drüsenformationen!

Dieser eigentlich selbstverständliche Satz ist z. B. auch gegenüber Unna geltend zu machen, nach dem für das Schweißdrüsenadenom „das Vorhandensein eines Lumens von nur secundärer Wichtigkeit“ ist. Konsequenterweise setzt Unna[8] (S. 815) das „Syringocystadenom“ Töröks dem Wesen nach dem Schweiß-

[1]) Vgl. auch die zusammenfassenden Darstellungen dieser Affektion bei M. Wolters[15] und M. Christian[16].

drüsenadenom Petersens gleich und beschreibt selbst (S. 813/14 und S. 816) zwei epitheliale Hauttumoren als „Adenome" der Schweißdrüsenausführungsgänge, die lediglich aus Bündeln und Gittern solider Epithelwalzen ohne Membrana propria bestehen[1]).

Man kann gewiß ein Adenom als solches gelten lassen, trotzdem es neben den Schläuchen solide, lumenlose Stränge enthält, sofern diese nachweislich die Vorstadien der Tubuli und nicht etwa karzinomatöse Stränge ausmachen. Aber man kann den Satz nicht umkehren und ein Adenom auch da annehmen, wo man in einer gutartigen, epithelialen Geschwulst nichts als solide Stränge ohne jeglichen Hinweis auf deren drüsenbildende Eigenschaft trifft. Der Begriff des gutartigen Epithelioms ist eben für diese Fälle nicht entbehrlich.

Der dritte Grund für die irrige oder jedenfalls angreifbare Annahme von Adenomen der Schweißdrüsen liegt in einer zu starken Verwertung der „Übergangsbilder" und rein äußerer morphologischer Ähnlichkeiten.

Die außerordentliche Übereinstimmung des Baues der Blutgefäßröhren des „Angioma simplex hyperplasticum" mit Schweißdrüsen hat schon R. Virchow[1] hervorgehoben und unter diesem Gesichtspunkt das Schweißdrüsenadenom von Lotzbeck[18] schlechthin als einen Naevus vasculosus bezeichnet. Jeder allein aus morphologischen Analogien abgeleitete Schluß ist mehr oder weniger subjektiv und für andere nicht verbindlich. Auch hier gibt gerade das „Syringocystadenom" lehrreiche Beispiele. Stützen Darier und Török ([3], S. 480) ihre Annahme der Genese aus Schweißdrüsenausführungsgängen bezw. Schweißdrüsenanlagen wesentlich durch die „Ähnlichkeit" mancher Zellzüge mit Schweißdrüsenausführungsgängen, so erklärt Petersen ([2a], S. 928) diese Ähnlichkeit für durchaus nicht so groß, Wolters ([12], S. 288), daß er überhaupt keine wirkliche Kanalbildung mit Cuticula festzustellen vermochte, und Herxheimer ([19], S. 502) für seinen Fall, daß die Verästelung der Stränge ihm dem Typus der Schweißdrüsen fremd zu sein und mehr einer Gefäßramifikation zu entsprechen scheine.

Aus alledem folgt zugleich, welchen Postulaten neue

[1]) Im zweiten Falle ist betreffs der Membrana propria nichts, im ersten ausdrücklich ihr Fehlen vermerkt.

Beobachtungen von Schweißdrüsenadenomen zu genügen haben werden. Es werden vor allem Fälle gezeigt werden müssen, die bei sicher ausgesprochener drüsiger Wucherung nicht destruierenden Charakters (Intactsein der Membrana limitans) einen Zusammenhang mit unanfechtbaren Schweißdrüsen besitzen.

Besteht dieser Zusammenhang nicht, sondern nur ein Zusammenhang mit dem Epidermisepithel überhaupt, so werden rein morphologische Eigenschaften die Schweißdrüsennatur der Adenomschläuche nur dann erweisen können, wenn es gelingt, an letzteren wirklich für sich charakteristische Eigenheiten der Schweißdrüsen wiederzufinden.

Übereinstimmungen solcher spezifischen Art werden endlich auch da den Ausschlag geben können, wo ein Zusammenhang mit Schweißdrüsen oder der Epidermis nicht oder nicht mehr besteht.

Nötig ist dabei für Fälle der erstgenannten Kategorie die Abgrenzung gegen die einfach hypertrophischen oder genauer hyperplastischen Zustände. Als solche würden diejenigen zu betrachten sein, bei denen unter völliger Anlehnung an die normale Textur allein eine „numerische Zunahme der secernierenden Epithelien", eine starke Verlängerung und dichte Aufrollung der Knäuel bei erhaltener, ja erhöhter Funktion vorliegt, während bei der adenomatösen Wucherung das Vorhandensein der Funktion belanglos ist und die Form des wuchernden Drüsenschlauches sich selbst in weiten Bahnen von dem physiologischen Ausgang entfernen kann (Unna[8], S. 806f. und M. Borst[20], S. 548f.). Einfache Sprossungen oder Teilungen des Schlauches würden dabei, falls sonst die Charaktere der Hypertrophie vorliegen, noch keineswegs an sich die Neubildung in den Adenombereich hinüberdrängen, wie es Unna will (S. 807 und 809). Denn seit v. Koelliker ([21], S. 252) sind gerade an den größten, gleichsam physiologisch hyperplastischen Schweißdrüsen des Körpers, den Circumanaldrüsen und den großen Schweißdrüsen der Achselhöhle, mehrfache gablige Teilungen des Drüsenschlauches in Äste, die wieder sich spalteten, manchmal auch untereinander sich verbanden und jeder für sich nach Abgabe kleiner Blindsäcke endeten, als physiologisch sichergestellt.

Indeß ist für selbständige umschriebene richtige Schweißdrüsenhyperplasien dieser Art vor der Hand die Existenzfrage noch offen.

Es haben gerade ältere Autoren, wie Fuehrer[22], Klebs[24], v. Rindfleisch[25] pilzförmige bis haselnußgroße derbe, glatte oder leicht höckrige Tumoren im Unterhautgewebe unter dem Titel der einfachen Hypertrophien oder Hyperplasien der Schweißdrüsen beschrieben und deren Aufbau aus vielfach gewundenen Drüsenschläuchen mit blinddarmförmigen Ausbuchtungen geschildert. Der eigentliche, event. abgekapselte Körper der Anschwellung sei (v. Rindfleisch) als 6—8 mm dickes Polster an der Grenze gegen das subcutane Bindegewebe in der Höhe der Schweißdrüsen zu finden.

An bestätigenden Beobachtungen späterer mangelt es aber.[1])

Unna vermerkt als „Nebenbefund" „verlängerte und mitosenhaltige, aber sonst normale", also im strengen Sinne hyperplastische Knäueldrüsen „in der Nachbarschaft von einigen Karzinomen und bei der Stauungsfibromatose der Haut".

Etwa auf gleicher Stufe stehend ist als sicher anzuerkennen das secundäre Schweißdrüsenadenom, ein Spezialbefund gewisser schweißdrüsenhaltiger Hämangiome (R. Virchow[1], Petersen[2b], Beier[28], Delore[46] u. a.[2]) und Karzinome (Unna[8], Klebs[23]) der Haut, wo die Knäueldrüsen — allerdings nicht bloß die Knäuel, wie Unna meint, sondern nach

[1]) Vielleicht gehört hierher ein Fall von Perry[26].

Für die Beurteilung hyperplastischer Zustände an Schweißdrüsen überhaupt müssen übrigens stets die schon normalerweise individuell und lokal starken Schwankungen dieser Drüsenart bedacht werden (vgl. auch Petersen[2b], S. 442).

[2]) Waldeyer[27] beschreibt einen oberflächlichen kirschgroßen Tumor am Ellenbogen eines Kindes als „Neubildung von Cutissubstanz mit besonderer Beteiligung der Gefäße und Schweißdrüsen". Die neugebildeten Knäuel hatten durchaus normale Form und standen in ganz gewöhnlicher Art mit der Oberfläche in Verbindung. Dieser Befund rechnet demnach zur secundären Hyperplasie.

Andererseits hatte ich Gelegenheit, in einem Falle von Elephantiasis vulvae (Prot. No. 1911) — ob Stauungsfibromatose, kann ich nicht sagen — neben ausgesprochen hypertrophischen und hyperplastischen Prozessen an den Knäueldrüsen auch richtige adenomatöse Proliferation und Verzweigung derselben festzustellen.

meinen Erfahrungen bei einem großen hyperplastischen Angiom der Stirnhaut (Prot. No. 1741 d unserer Sammlung) auch die Ausführungsgänge — durch allerlei Sprossen und Äste, Abschnürungen, cystische Dilatationen mit und ohne anhängende Röhren und schließliche Zerlegung durch das wuchernde Angiomgewebe höchst abenteuerliche Formen produzieren. Durch den Zug aller größeren Röhren „nach oben", gegen die Hautoberfläche hin und ihre unterschiedliche dunklere Tinktion gegenüber dem Angiomgewebe lassen sich diese Veränderungen stets unschwer feststellen (vgl. auch [2b], S. 461 u. 462).

Diese rein secundären Adenome der Schweißdrüsen nebst den rein hypertrophisch-hyperplastischen Zuständen der Schweißdrüsen scheide ich von den folgenden Untersuchungen aus. Sie sollen ausschließlich die primären drüsigen Geschwülste der Schweißdrüsen behandeln.

Es erscheint mir dabei auch der Versuch ohne besonderen Wert, einen oder den andern der von Petersen oder Török beanstandeten früheren Fälle vielleicht doch noch mit größerer oder geringerer Wahrscheinlichkeit als Schweißdrüsenadenom zu retten. Vielmehr will ich versuchen, den bis vor kurzem als primäres Schweißdrüsenadenom allein gesicherten Fall Petersens seiner Sonderstellung durch neue Befunde zu entkleiden, die jede Kritik als Adenome der Schweißdrüsen vertragen, und durch ihre Analyse einige Grundlagen für eine systematische Betrachtung dieser eigenartigen Geschwulstfasern zu erhalten.

Neben zwei neuen Beobachtungen von Bartel[6] und Perthes[17] und einer unter anderem Titel veröffentlichten von Schickele[29] [1]) verfüge ich über drei einschlägige Tumoren aus unserem Material.

Ich gebe zunächst die Schilderung der einzelnen Fälle bis auf den von Schickele. Der Leser möge die etwas ein-

[1]) Den Fall von Knauß[5] lasse ich absichtlich bei Seite, da das von Kn. unter dem Titel „Adenoma glandularum sudoriparum mit Wucherung des Stromas nach Art des Spindelzelsarkoms" (S. 563) beschriebene Neoplasma nach dem Autor bereits „den Übergang zu den Drüsenkarzinomen bildet".

In Jupunoffs Fall[7] von „Cystadenoma sudoriparum der Rückenhaut" ist nach J. selbst ein Adenokystom einer „Mamma erratica" (Hyrtl) nicht unbedingt auszuschließen.

gehende Wiedergabe derselben entschuldigen. Der Bericht vieler histologischer Einzelheiten ist aber unumgänglich, da sie für die spätere Betrachtung eine Rolle spielen. Aus demselben Grunde lasse ich den neuen Fällen auch den älteren Petersens voraufgehen.

Casuistik.

1. Fall Petersen (2a und 2b).

Bei 20jährigem Mädchen seit Geburt bestehende kleine Hautgeschwülste auf rechter Nacken-, Hals-, Brustvorderseite und namentlich am rechten Bein. Derbe bis kirschgroße, teils papilläre — dünngestielte oder pilzförmige, teils glatte Tumoren, mehr einzeln oder konfluiert. Derbe kleine und kleinste Körnchen (r. Oberschenkel) können „flache runde Erhabenheiten mit unregelmäßigem Rand" bilden. Tumoren teils von normaler Hautfarbe, teils gelbbraun oder leicht gerötet. Die papillären sind zum Teil ulceriert. Auf der Unterlage alle Knoten und Knötchen frei verschieblich. Auf den kleineren Geschwülstchen Haare.

Der makroskopische Durchschnitt excidierter Knötchen zeigt deutlich papilläre Beschaffenheit. In dem derben Gewebe feine Spalten und noch eben sichtbare Hohlräume.

Mikroskopisch: Die Epidermis ist an den meisten Stellen mehr oder weniger stark verbreitert; sie sendet zahlreiche Epithelzapfen in die Tiefe, die ein verschiedenes Verhalten zeigen. Einige gehen ungeteilt solide nach abwärts, andere schwellen am freien unteren Ende kolbig an, andere sind in größerer oder geringerer Entfernung von der Oberfläche hirschgeweihartig verzweigt. Wieder andere bilden allmählich eine Lichtung und damit den Übergang zu denjenigen (lumenhaltigen) Zapfen, welche sich direkt in die Kanäle der Geschwulsthauptmasse fortsetzen.

Letztere entspricht dem stark verbreiterten Corium und besitzt exquisit adenomatösen Bau. Quer- und längsgeschnittene Drüsengänge zeigen auf einer feinen „Membrana propria" ein mehrschichtiges (nach 2a, Taf. XIV, Fig. 1 und 2 zweischichtiges; Verf.) cubisches Epithel. Innenlage scharf konturiert, an einigen Stellen deutliche Cuticula; anderemale Zerfall dieser Schicht. Dazwischen zahlreiche, in der unregelmäßigsten Weise gekrümmte und ausgebuchtete Gänge mit einschichtigem, oft sehr hohem Cylinderepithel. (Unter diesem, nach Fig. 1f und 2d, in der Längsrichtung der Kanäle angeordnet eine einfache Lage zarter Spindelzellen. Verf.)

Das Lumen der Tubuli ist teils haarfein, teils cystisch. Cysten in allen Schnitten, unter der Epidermis wie nach dem subcutanen Fettgewebe. Auskleidung durch ein mehrschichtiges cubisches, zum Teil zerfallenes Epithel, so daß die Membrana propria freiliegt. Inhalt der Cysten und einzelner Kanäle: körniger Detritus, vereinzelte Kerne und Leukocyten.

Ursprung der Tubuli und Cysten des Adenoms 1. vom Oberflächenepithel; Zusammenhang mit den lumenhaltigen Zapfen desselben: Ausmündung der Adenomröhren an der Oberfläche ohne Veränderung der

Lichtung oder trichterförmig erweitert; 2. von den Ausführungsgängen der fertigen Knäueldrüsen; diese in einzelnen Geschwülsten nur spärlich mit schwach entwickelten Knäueln, in anderen außerordentlich zahlreich und kräftig, wie sonst nur „in der Achselhöhle und am Anus". Epithel der Ausführungsgänge durchweg cubisch, nur an wenigen Stellen Cylinderepithel. An zwei bis drei Schweißdrüsen (Serienschnitte) steigen die Ausführungsgänge in einem Bündel auf und nehmen bereits kurz oberhalb des Drüsenknäuels an Durchmesser bedeutend zu. Das cubische Epithel geht in Cylinderepithel über. Dann beginnen die Gänge sich vielfach zu gabeln und Auswüchse zu treiben, die teils solide Zellstränge darstellen, teils wieder gleichgebaute Kanäle bilden. Diese behalten Cylinderepithel oder — häufiger — bilden wieder cubisches Epithel. Durch weitere Teilung und büschelförmige Ausbreitung nach den Seiten kommt die halbkugel- oder pilzförmige Gestalt der einzelnen Geschwülste zustande.

Bemerkenswerterweise sieht man am Rande der so entstandenen Neubildungen wiederum vom Oberflächenepithel ausgehende Zapfen und Kanäle („Ansatz zur Schweißdrüsenbildung"; „verunglückte Schweißdrüsenanlage"), die keinen Zusammenhang mit den von den fertigen Ausführungsgängen ausgehenden Gebilden besitzen.

Im Coriumbindegewebe der Tumoren verschiedentlich stärkere Zellinfiltration. Auch stellenweise in der Randschicht des Coriums gegen das Oberflächenepithel und die von ihm ausgehenden Zapfen hin. Auffallend viele Mastzellen, vor allem im subcutanen Bindegewebe. Talgdrüsen nur spärlich. (Über Haare s. o.)

2. Fall Bartel (6).[1])

In der rechten Unterbauchgegend bei 53jährigem Mann angeborene, pilzförmig mit breitem Stiel aufsitzende Geschwulst, etwa walnußgroß, hellgraubraun, exquisit papillär. Excision. Der Tumor (Durchschnitt) reicht bis in die Subcutis. Hier sieht man (auf dem Durchschnitt) mit bloßem Auge bis hanfkorngroße Cystchen, mit klarer, farbloser, etwas schleimiger Flüssigkeit gefüllt.

Mikroskopisch: Während Haarbälge, Talgdrüsen und Schweißdrüsen in der Umgebung des Tumors normal sind, nehmen gegen den letzteren hin die Schweißdrüsen an Zahl und Umfang zu bis zu „ganz excessiven Dimensionen", teils durch Ramifikation, teils durch partielle oder allgemeine cystische Erweiterung. Die Cysten sind zumeist rundlich, ebenmäßig. Gelegentlich ragen ins Lumen bindegewebige, meist schmale, verschieden gestaltete Vorsprünge hinein. Den größeren Räumen lagen außen kleinere Drüsenschläuche an. Inhalt: homogene, durch Eosin zart rosa tingierte, an einzelnen Stellen auch gut mit Mucicarmin gefärbte Massen; in kleineren Cysten daneben feinfädige Bildungen und kleine, blaß-eosinrote Tropfen.

[1]) Einen ähnlichen Fall hat neuerdings A. Blaschko auf der Kopfhaut eines Kindes beobachtet und mir freundlichst demonstriert.

Unterhalb des Niveaus der Hautoberfläche auffallende Erweiterung der Schweißdrüsenausführungsgänge. In die weiten Lumina ragen breite, sich vielfach gabelnde, an den Enden meist abgerundete, reich verzweigte und eng zusammengedrängte Bindegewebspapillen. Diese Bildungen machen den Hauptteil des oberhalb des Hautniveaus gelegenen Tumorabschnittes aus und erklären den makroskopisch papillären Bau. Doch führt dieser Tumorteil auch Cysten und kleinkalibrige Drüsengänge, wie die tiefere Geschwulstpartie. Außerdem wird ein seitlicher Abschnitt der Geschwulst (s. Fig. 1 und S. 203) von „papillomatös" gewucherter Cutis mit mächtiger Epithellage gebildet, in die gleichfalls Gänge im Innern mit bindegewebigen Papillen, wenn auch von geringerer Reichlichkeit und Mächtigkeit, ausmünden.

Durch Serienschnitte war in dem Hauptabschnitt der Geschwulst der offene Zusammenhang des Drüsenkomplex in der Tiefe mit den aufwärts aufgeweiteten und mit Papillen besetzten Gängen „gut und sicher" nachzuweisen, auch für einen Teil der cystischen Räume.

Außerdem war an den noch normalen Schweißdrüsen in der Umgebung des Tumors die allmähliche Veränderung beim Vorrücken in den Bereich der Geschwulst und der Übergang von den normalen zu den hypertrophischen und cystischen Bildungen „klar vor Augen zu führen" (Fig. 2, 3 und 4).

Epithel der Randschweißdrüsen und in den Drüsenschläuchen der Tiefe nicht vergrößert, typisch cylindrisch, in den dilatierten Teilen mehr cubisch, bis flach, überall einfach.

In den mit der Annäherung an die Oberfläche stärker aufgeweiteten Drüsengängen ohne scharfe Grenze typisches doppelschichtiges Cylinderepithel: oft sehr hohe Cylinderzellen sitzen einer aus mehr cubischen Zellen bestehenden Reihe auf (Fig. 5c). Diesen Charakter behält das Epithel im ganzen papillären Geschwulstteil oberhalb der Hautoberfläche, wobei der schließliche Übergang dieses Cylinderepithels in das geschichtete Plattenepithel der Oberhaut ziemlich unvermittelt erfolgt. Solide Epithelstränge oder Durchbruch und Durchwucherung der Membrana propria sind nirgends vorhanden.

Stroma zwischen den Drüsen und Cysten derbfaseriges Bindegewebe, mit meist den Gefäßen benachbarten spärlichen glatten Muskelfasern und reichlichen elastischen Fasern. Bindegewebige, lockere, an Kapillaren und Wanderzellen reiche Scheiden um die vergrößerten Randknäueldrüsen. Viele Mastzellen im gesamten Stroma des Tumors wie seiner Umgebung.

Arm an elastischen Fasern ist das lockere Bindegewebe um die Drüsen. Als feine Fäden lagern sie sich hier und da der Peripherie der Schläuche knapp an. Fast völlig fehlen sie in dem pilzförmigen Abschnitt oberhalb des Hautniveaus.

In der Umgebung und im Bereich des Tumors subepitheliale Rundzellinfiltrate. Wanderzellen, bis ins subcutane Gewebe zerstreut, in großer Zahl; multinucleäre Leukocyten auch im Oberflächenepithel des über die Haut ragenden Tumorteils.

Mit Annäherung an den Tumor sendet das Oberflächenepithel breitere und schmälere längere Zapfen in die Tiefe.

3. Fall Perthes (17).

Pilzförmige, auf der Unterlage verschiebliche Geschwulst auf der Mitte der Oberlippe bei 39jährigem männlichen Chinesen; allmählich entstanden. Haut auf der Tumoroberfläche glatt, nicht abhebbar. Excision. Eine aus der Mitte des Tumors ausgeschnittene Scheibe zeigt die Tiefe des Tumors = 12 mm, die Breite = 20 mm. Die Geschwulstmasse liegt im Corium. Von der Epidermis ist sie durch einen 2 mm breiten Saum getrennt. Andererseits sieht sie bis ins subcutane Fettgewebe (s. u. Fettzellen im Bindegewebsgerüst der Geschwulst).

Das Geschwulstgewebe besteht aus einem bindegewebigen Gerüst mit einem zierlichen Netzwerk aus epithelialen, teils soliden, aber überwiegend schlauchartigen und längscystischen Zellzügen. Die Wand der Cysten und Schläuche ist im allgemeinen durch ein zweischichtiges Epithel gebildet. Die Form der Zellen ist teils die der Pflaster-, teils die der Cylinderzellen. Am kleineren Teil der Hohlräume innen cylindrisches, außen platteres Epithel (s. l. c. Fig. 5 und 6) mit öfter zur Richtung der Kerne der Cylinderzellen quergestellten Kernen und sich zwischen die Basen der Cylinderzellen einschiebendem Plasma. An vielen Hohlräumen aber sind beide Zellschichten gleich hoch, ja, an manchen Schläuchen kann die innere Zelllage platt, die äußere cubisch oder cylindrisch werden. An einigen Stellen der Schläuche dicke Epithellager der Wand. Auch gibt es Zellhaufen, an denen keine deutlich ausgesprochene Schlauchform besteht. Wohl aber hier mehrere feine, durch radiär gruppierte, nicht selten cylindrische Zellen begrenzte Lumina, „so daß die Vorstellung berechtigt ist, daß bei weiterer Ausbildung der Zellhaufen in ein Convolut von Schlauchbildungen mit zweischichtigem Epithel sich verwandeln würde".

Inhalt der Schläuche meist eine homogene, hyaline, schwach eosinrote Masse, anscheinend mehr ein Sekret der Wandungsepithelien als ein Zerfallsprodukt derselben, obschon auch das letztere an einigen Stellen der Fall zu sein scheint.

Epidermis über der Geschwulst stellenweise etwas verdünnt. Auf allen durchmusterten Schnitten keine Haare, Haarbälge, Talgdrüsen oder normale Schweißdrüsen, während alles dieses in der benachbarten Oberlippenhaut reichlich vorhanden ist.

Entsprechend der Mitte der Neubildung gehen — wie an den Schnitten direkt zu sehen ist (Fig. 7) — von den interpapillären Zapfen des Rete Malpighi Zellsprossen meist ziemlich senkrecht in die Tiefe, durchsetzen die 2 mm dicke Cutisschicht zwischen Epidermis und Tumor und gehen dann direkt in die Epithelschläuche der Geschwulst über. Die Abgabe von solchen Epithelsträngen in die Tiefe von Seiten der Epidermis findet an vielen Stellen statt. Die einzelnen Zellsprossen, wo sie keine Seitenzweige abgeben, sind ziemlich gleichmäßig 4—6 Zelllagen dick, lumenlos. Erst in der eigentlichen Geschwulst treten die Lumina in den Zellsträngen auf.

Das Gerüst der Neubildung besteht aus fibrillärem Bindegewebe mit wenigen Fettzellen und nicht besonders reichlichen Gefäßen. Die zahlreich vorhandenen elastischen Fasern verdichten sich oft am Grenzsaum der Gänge und Schläuche zu einer distinkten Schicht. An manchen Epithelschläuchen fehlt diese elastische Grundlage oder ist nur partiell vorhanden. Wo zwischen einzelnen Epithelzellgruppen und -zügen und dem Bindegewebe die Abgrenzung verwischt erscheint („Endotheliom"-Eindruck), stellt die Färbung auf elastische Fasern stets auch hier die durchaus scharfe Grenzlinie fest.

4. Unser Fall I.

Bei einem 49jährigen Fräulein (A. M., J.-No. 7944, aufgen. 12. XI. 1901) hat sich vor 2 Jahren ein kleines Geschwülstchen links unten an der großen Schamlippe entwickelt, das damals von anderer Seite entfernt, aber nicht weiter untersucht wurde. Nahezu an gleicher Stelle hat sich jetzt ein ähnlicher kleiner Knoten und überdies noch ein anderer an der rechten großen Schamlippe gebildet.

Bei der Untersuchung findet sich an der Innenseite des großen Labiums, nahe dem freien Rande in der Höhe des Orificium externum urethrae, ein mäßig derber, rötlicher, erbsengroßer Tumor; ein etwas voluminöserer, gleichartiger links am großen Labium in der Gegend der Bartholinschen Drüse. Beide Knötchen prominieren kuglig über das Hautniveau, sind von der Haut nicht deutlich trennbar, aber auf ihrer Unterlage verschieblich. Die Oberfläche ist glatt, mit spärlichen zarten, blonden Haaren besetzt. Hymen intact. Sonstiger Organbefund intact. Keine weiteren Efflorescenzen am Körper.

Am 13. XI. 01 Excision der Knötchen. Geheilt entl. 25. XI. 01. Neue Geschwülste haben sich seither bei der Patientin nicht gebildet.

Alkoholhärtung, Celloidin, Reihenschnitte. Färbung mit Hämalaun-Eosin; nach van Gieson; auf Elastin nach Weigert.

a) Der größere linksseitige Tumor:

Fig. 1 zeigt senkrecht zur Hautoberfläche einen Durchschnitt gerade durch die Mitte des Knötchens bei etwa 20facher Vergrößerung.

Das Coriumbindegewebe umschließt eine Neubildungsmasse in der Form einer rundlichen Einlagerung von etwas mehr als 3 mm Durchmesser. Von der Epidermis (ple) ist sie durch eine etwas über 0,5 mm messende Bindegewebslage getrennt; die untere Kuppe reicht bis in das subcutane Fettgewebe. Die Abgrenzung gegen das Corium ist scharf, indem das Cutisstroma sich in concentrischen, dichteren Zügen zu einer Kapsel ordnet.

Die Masse des Geschwulstknötchens besteht aus regellos durcheinanderziehenden Drüsenschläuchen (dr), mit einem vielfach ziemlich zurücktretenden Bindegewebsstroma (str). Doch ist schon an diesem Hauptdurchschnitt an dem stellenweis leicht eingezogenen Kontur (z. B. zwischen kn_1 und kn_2) sowohl, wie an den centripetal eindringenden, etwas breiteren Bindegewebszügen ein lobulärer, septierter Aufbau, eine Zusammen-

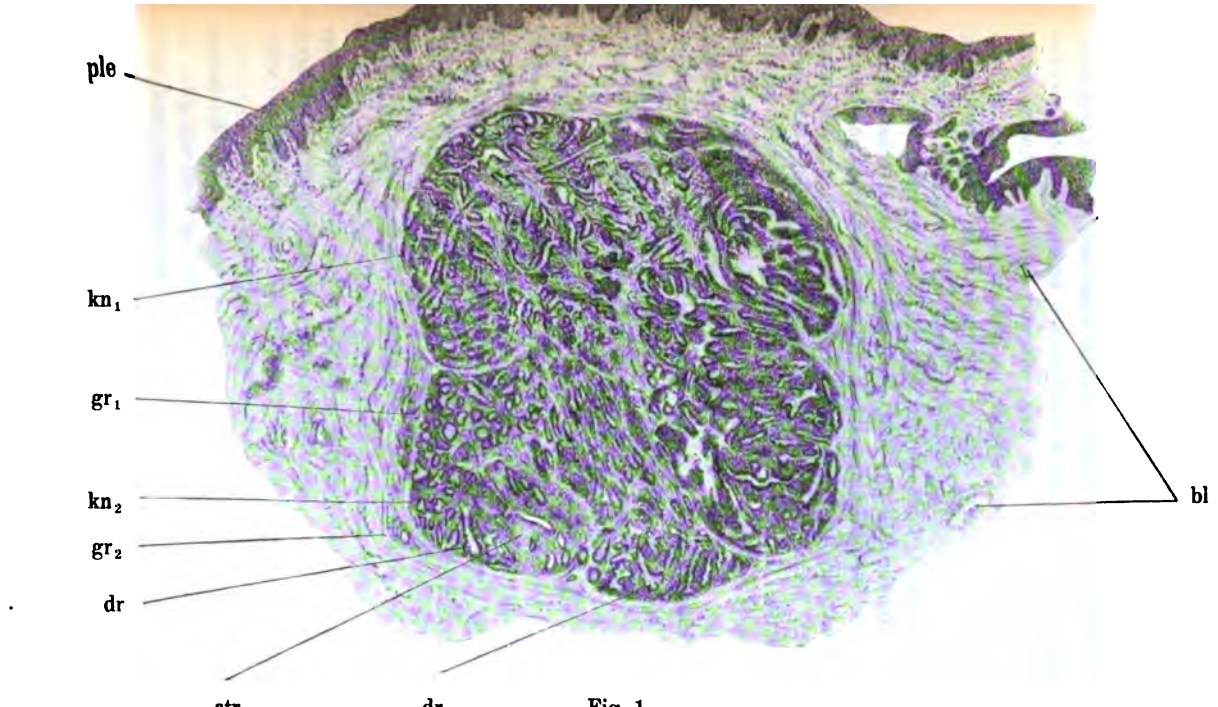

Fig. 1.

Durchschnitt durch den größeren Knoten (Tumor a) des Falles I in seinem größten Durchmesser. Vergrößerung etwa 20fach.

Begrenzung durch eine fibröse Kapsel. Andeutung lobulärer Zusammensetzung durch Einziehungen der Konturs z. B. zwischen den Läppchen kn_1 und kn_2 und centripetal von der Kapsel her eindringende Septen. Miniaturläppchen gr_1 und gr_2 in die fibröse Kapsel vorgeschoben; unregelmässige Durchflechtung der Drüsenröhrchen dr; bindegewebiges Geschwulststroma str; Blutgefässe des Coriums bl; Epidermis ple.

setzung aus einzelnen Läppchen (z. B. kn_1 und kn_2) angedeutet. Diese wird um so deutlicher, je mehr tangential die Schnitte liegen. Hier sondern sich unter Verbreiterung der Septen die einzelnen rundlichen oder länglichen Läppchen vollkommen und treten verschieden weit über die Geschwulstoberfläche hinaus, so daß letztere eine, wenn auch im ganzen rundliche, aber oberflächlich vielbucklige Beschaffenheit erhält. Ja, an einzelnen Stellen (gr_1 und gr_2) sind kleinste, drüsige Lobuli, Miniaturläppchen, wie Vorposten, wenn auch noch im Kapselbereich, vorgeschoben.

Gestalt und Anordnung der Drüsenröhrchen ist außerordentlich wechselnd. Im allgemeinen sind sie eng, mit nur geringen Schwankungen gleichmäßig kalibriert, teils gestreckt, in größerer oder geringerer Zahl parallel, quer- oder längsgetroffen („harfensaitenartig"), teils gewunden und ineinander verschlungen. Dichotomische, öfters wiederholte Teilungen oder auch zahlreiche Astbildungen in Sternform oder unregelmäßige seitliche Sprossen komplizieren das Bild, das namentlich an manchen Stellen im Knotencentrum bei dem labyrinthischen Wechsel in Verlauf und Durchflechtung der Kanälchen stark an gewisse Formen des „malignen Adenoms" erinnert (s. Fig. 1). Durch die seitlichen Ästchen und Sprossen der Schläuche entsteht vielfach der Eindruck „papillärer Erhebungen" in das Lumen hinein.

Erst mit der Sonderung in die Einzellappen vereinfacht sich das Bild gewöhnlich etwas. Dort ist, wenigstens im Bereich ein- und desselben Lobulus, doch häufiger eine im großen und ganzen parallele oder radiäre Anordnung der Röhrchen ausgesprochen. Manchmal trifft man hier Tubuli, einen größeren oder kleineren Teil des Außenconturs bogig umziehend, kleinere Kanälchen aufnehmend (s. Fig. 3 dr).

Von dieser allgemeinen adenomatösen Zusammensetzung bestehen Abweichungen in zwei Richtungen. Einmal sind stellenweise, wenn auch nicht gerade häufig, auch lumenlose, scharf begrenzte Epithelstränge in die bindegewebige Grundsubstanz eingelagert. Diese sind die Vorstadien der Schläuche. Mit wachsendem Durchmesser weichen ihre Elemente sehr bald um eine regelmäßige Lichtung auseinander.

Andrerseits herrscht zuweilen, namentlich in einzelnen peripherischen Läppchen, eine ausgesprochene Neigung zu cystischer Dilatation, so daß hier die Tumormasse einen regelmäßig multiloculären oder mehr irregulär-cystischen Charakter erhält. Die dichtgelagerten, kugligen oder ampullären Cystenräume können auch unter Septumschwund zusammenfließen oder anhängende kleine oder größere Kanälchen aufnehmen.

Centralwärts verwischt sich der lobuläre Aufbau bis auf die schon genannten, in Fig. 1 sichtbaren Andeutungen. Hier im Centrum gibt es Anastomosen zwischen den Röhrchen verschiedener Läppchen und eine Anfüllung der etwa vorhandenen Septen mit Tubulis oder auch soliden Epithelsträngen, die meist zur Verlaufsrichtung der Septa parallel in das Faserwerk derselben eingelagert sind.

Die Auskleidung der Drüsenröhrchen ist im Gros derselben eine zweischichtige (Fig. 2).

Innen findet sich eine einzeilige Lage meist ziemlich hohen Cylinderepithels (e) mit scharfem, freiem, ein wenig vorgebauchtem Rand. Der ovale oder kuglige, bläschenförmige Kern liegt basal, die innere (bei van Gieson-Färbung gleichmäßig gelbbraune) Zellhälfte freilassend.

Außen auf strukturloser, wie die Färbung nach Weigert zeigt, elastischer Membrana propria im Schlauchquerschnitt eine Lage (m) kleinerer, dunklerer, unregelmäßiger Kerne von gleichfalls unregelmäßigem, eckigem, nicht sehr reichlichem Protoplasma umgeben, das zwischen die Fußteile der inneren Epithelzellen sich zackig einschiebt. Der Umstand, daß hier

Fig. 2.

Aus dem größeren Knoten des Falles I:
Drüsenröhrchen mit doppelter Zellschicht bei 390facher Vergrößerung.

e innere Cylinderepithelschicht; basale Kerne, scharfer Saum;
m äußere Zelllage zwischen e und der elastischen Membrana propria; in der Schlauchrichtung längsverlaufende, hier quergetroffene glatte Muskelzellen.

in der Reihe des öfteren nur ein eckiges Zellplasma ohne Kern erscheint, ferner das Verhalten dieser Elemente auf Längsschnitten der Tubuli, wo sie sich als eine kontinuierliche Längslage darstellen, lehrt, daß hier einkernige Spindelzellen in einfacher Schicht in der Schlauchrichtung, d. h. senkrecht zur Lage der Epithelzellen, vorliegen. Ihr Plasma färbt sich nach van Gieson exquisit gelb.

An einer Anzahl von Kanälchen, namentlich größeren, ist diese Zelllage diskontinuierlich oder fehlt ganz. Immerhin ist sie an der überwiegenden Zahl aller Röhrchen ohne weiteres deutlich.

Wo sie fehlt, sitzt einschichtiges, cylindrisches, kubisches oder stärker abgeplattetes Epithel unmittelbar auf der Membrana limitans. Oder das Epithel ist zuweilen in Form polymorpher Zellen mehrgeschichtet.

Fehlen der äußeren Zellreihe und Epithelabplattung herrscht auch vielfach in den cystisch dilatierten Räumen, während die soliden Epithelstränge, die Vorstadien der Schläuche, sich aus polymorphen Elementen zusammenfügen.

Schläuche und Cysten sind gemeinhin leer. Da und dort führen sie etwas feinkörnigen oder scholligen Inhalt, abgestoßene Epithelien verschiedener Form, auch mehr oder weniger zerfallene.

Was das Stroma betrifft, so ist abgesehen von den gröberen „keilförmigen" Septen, die in fibrillärer Grundsubstanz mäßig reichliche Spindelzellen und nicht besonders zahlreiche Blutgefäße führen, in den einzelnen Lobuli nicht allzuviel davon vorhanden. Es ist auch hier ein einfach fibrilläres Bindegewebe von mittlerem Gefäß- und Kernreichtum, mit elastischen Fasern durchmischt, die um jeden Tubulus eine schon oben mehrfach erwähnte Membrana propria bilden. Häufig liegen die Röhrchen so dicht (vgl. Fig. 2), daß nur eine einfache Lage von Bindegewebszellen mit wenig zarten Fasern sich zwischen sie einschiebt. Die Elastinfärbung liefert hier als Summe der Membranae propriae ein äußerst charakteristisches, zierliches Netzwerk.

Das Corium in der Umgebung des Knotens bietet keine Abweichungen von der Norm. Es enthält ziemlich reichlich gröbere und feine Haare, ferner Talgdrüsen, Schweißdrüsen und Bündelchen glatter Muskelfasern. Einige Schweißdrüsen sind hypertrophisch, cystisch dilatiert. Irgendwelche Beziehungen derselben zu dem fibrös inkapsulierten Tumor bestehen nicht. Ihre Gänge zeigen stellenweise genau die nämliche Doppelschicht wie die Röhrchen im Tumorknoten.

Die den Tumor deckende Epidermis zeigt über der Mitte (Fig. 1 ple) und nach der einen Hälfte der Oberfläche desselben keine nennenswerten Veränderungen. Die Keimschicht ist kräftig entwickelt, das Stratum granulosum gut ausgesprochen, aber nicht ganz kontinuierlich. Kein Stratum lucidum. Das Stratum corneum ist dünn. Nach der anderen Hälfte der Tumoroberfläche hin aber besteht ein höchst auffallendes Verhalten.

In einem kleinen, ganz umschriebenen Bezirk verlängern sich die bis dahin gleichmäßigen Leisten der Keimschicht auf das Doppelte und Dreifache, durchsetzen (ipz) das sonst überall freie coriale Bindegewebe zwischen Knotenoberfläche und Epidermis (ep) und lassen aus ihrem distalsten Ende lange, enge Kanäle (vk) hervorgehen, die unmittelbar mit den Röhren des Tumors zusammenhängen und sich weit in die einzelnen Lobuli verfolgen lassen. Auf dem Fig. 3 entsprechenden Schnitt sind es drei derartige verlängerte interpapilläre Zapfen (ipz), von denen der am meisten nach rechts und links gelegene je einen Kanal in die Tumorsubstanz sendet. Andere Schnitte zeigen, daß der im Bilde linke Zapfen unter terminaler Gabelung drei, der mittlere und auch der rechte zwei Kanäle hervorgehen läßt. Dabei setzt sich aber nicht etwa die solide Masse der interpapillären Zapfen nur einfach in diese Kanäle fort, sondern letztere ziehen durch die ganze Länge der ersteren, die Keimschicht und die übrige Epidermis hindurch (m), um an der Oberfläche mit leichter, trichterförmiger Einsenkung zu münden.

Ob etwa, wie es stellenweise scheint, zu jedem Gang ein Lobulus des Tumorknotens gehört, gleichsam die ramifizierte Endausbreitung des ersteren darstellt, ob ferner die Anzahl der Verbindungskanäle die Zahl sechs viel übersteigt, ist nicht ganz sicher zu sagen. Völlig sicher ist aber die geschilderte eigenartige Verbindung des Tumorknotens mit der

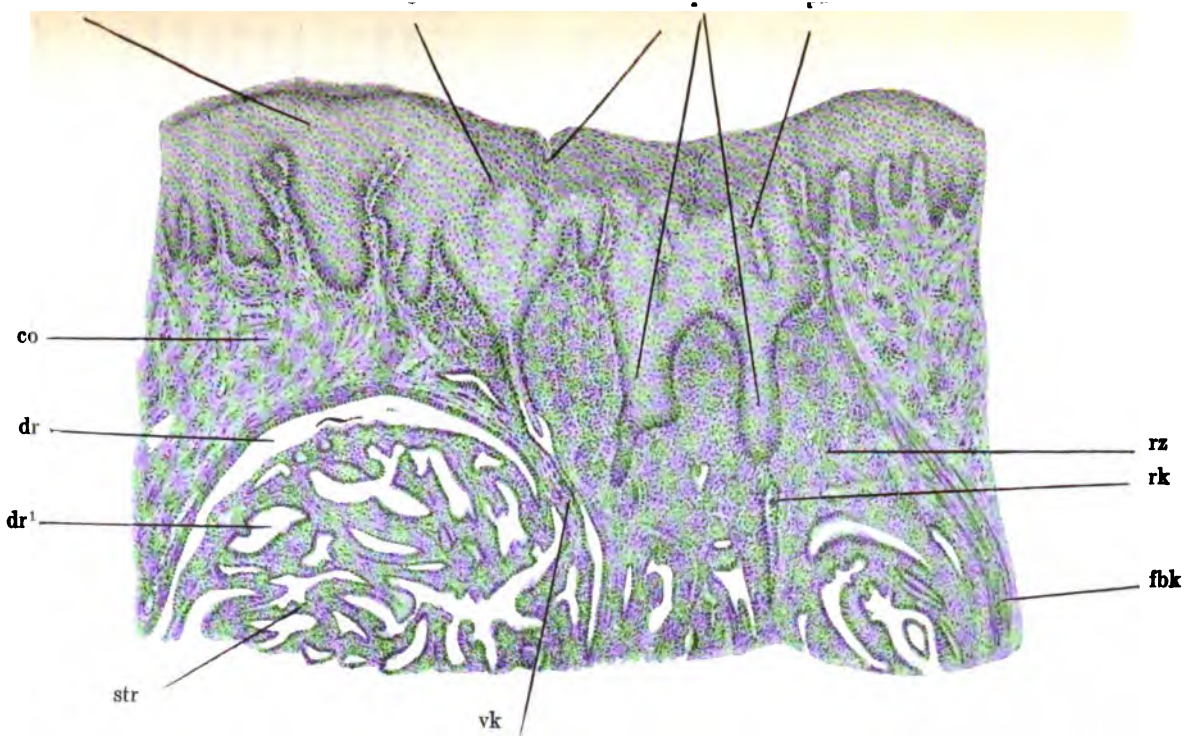

Fig. 3. Verbindungsstelle des größeren Knotens von Fall I mit der Epidermis. Vergrößerung 145fach.

ips interpapilläre verlängerte Zapfen der Epidermis ep; vk Verbindungskanäle der ersteren mit den Röhrchen des Tumors; m Mündungsabschnitte, gestreckt zur Oberfläche ziehend; gr verdicktes Stratum granulosum mit Einsenkungen in die Keimschicht gegen die durchtretenden Kanäle; pa angeschnittene Coriumpapillen; dr, dr¹ Drüsenröhrchen des Tumors; str Stroma des Tumors; rz Rundzelleninfiltration im Bereich des Tumorstieles; co normales Coriumbindegewebe; fbk fibröse Kapsel des Tumors.

Epidermis. Die verlängerten interpapillären Zapfen mitsamt den Kanälen formieren sozusagen einen Stiel, der den Tumor an die Epidermis heftet. In dessen Mitte ziehen die Kanäle parallel, während sie am Rande etwas fächerartig divergieren. Sie haben auf einer zarten, längsgefaserten Bindegewebsscheide ein einschichtiges, kubisches Epithel (vgl. vk auf Fig. 3), das unmittelbar in die basale Cylinderzellenschicht des Stratum Malpighi abbiegt. Von da ab geht der Gang als ein ziemlich gestreckter, nur wenig gewundener, enger Spalt zwischen den Epidermiszellen aufwärts, von glatten, längsgestellten Epithelien eingesäumt.

Der Heraustritt der Gänge gegen die Oberfläche markiert sich auch, wo die Lichtung nicht gerade getroffen ist, dadurch, daß das in der ganzen Stielbreite der Geschwulst verdickte Stratum granulosum jedesmal nach dem Gang hin abbiegt (Fig. 3gr), gleichsam einen Fortsatz zu jedem Gang in die Tiefe der Keimschicht schickt.

Das Corium (co) ist im ganzen Bereich des Geschwulststieles rundzellig infiltriert (rz). Am Rande des Stiels bricht die Infiltration mit scharfer Grenze ab, indem hier beiderseits die fibröse Kapsel (fbk), sich an die Epidermis heftend, eine Art Schranke bildet.

Polymorphkernige Wanderzellen sieht man auf ihrem Wege zur Oberfläche zwischen den Epidermisepithelien und — neben abgestoßenen Epithelien und Detritus — im Lumen der Verbindungskanäle.

b) Das rechtsseitige Knötchen:

Auch hier liegt, wie die Schnitte zeigen, die Geschwulst scharf begrenzt und fibrös umkapselt im Corium. Nur ist sie hier im ganzen ellipsoid 2:3 mm messend, mit dem größeren Durchmesser parallel zur Hautoberfläche gelagert. Von der Epidermis bleibt sie auch hier 0.5 mm entfernt, reicht aber, weil weniger dick, nicht bis in das subcutane Fettgewebe.

Einteilung in mehrere größere Läppchen durch centralwärts aus der Kapsel eindringende fibröse Scheidewände. Zusammensetzung des Knotens, wie links, aus verflochtenen und verästelten Drüsenröhren mit fibrillärem Bindegewebsstroma.

In der speziellen Anordnung und Beschaffenheit der ersteren bestehen aber hier einige Unterschiede im Vergleich zur andern Seite. Erstens sind die Tubuli, wie dort bei der Auflösung in Einzelläppchen, so hier im Gesamtbilde in gewissen Abschnitten parallel, so daß man häufig in regelmäßigerer Art mehr Längs- oder Querschnitte beieinander sieht. Zweitens ist im allgemeinen die Verästelung und Sprossenbildung eine weniger ergiebige, bis auf einen langen engen Gang an der zur Epidermis gekehrten Knotenoberfläche, in den von der Tumorseite her zahlreiche und dichte, durch Einstülpungen bedingte zartere und plumpe „papilläre Erhebungen“ ragen. Endlich wechselt das Röhrenkaliber hier im allgemeinen Bild in etwas stärkerem Maße als im andersseitigen Knötchen, d. h. es sind nicht wie dort einzelne umschriebene cystische, multiloculäre Partien vorhanden, sondern Epithelräume verschiedener Weite sind untereinandergemischt. Neben kleineren und größeren regelmäßigen und un-

regelmäßigen Cystchen, die event. als terminale Kolben sich an die Tubuli anschließen, neben Röhren von mittlerem und sehr kräftigem Durchmesser gibt es feinste Schläuche, die, parallel gelagert, auf Querschnitten den entsprechenden Bezirken ein feinporiges, siebartiges Aussehen verleihen, um so mehr, als hier das Stroma auf das äußerste reduziert ist. Zwischen den zarten Tubulis finden sich solide, dünne Epithelstränge wie links als Vorstufen der Schläuche.

Das Epithel der mittleren und größeren Röhren sowie der Cysten gleicht ganz dem der andersseitigen. In ersteren besteht die oben beschriebene und abgebildete (Fig. 2) Zweischichtung: in letzteren ist das Epithel oft abgeflacht und die äußere Lage fehlt; ebenso auch in manchen der größeren Röhren. Die zartesten Tubuli führen ein einschichtiges, jugendliches, niederes Epithel. Schläuche und Cysten allermeist leer. Inhalt, wo vorhanden, wie links.

Stroma, abgesehen von den feinporigen Abschnitten, im allgemeinen etwas reichlicher als im andersseitigen Knoten, qualitativ aber nicht verschieden. Mit der Elastinfärbung sind auch hier elastische Basalmembranen an sämtlichen Röhrchen, auch den zartesten, nachweisbar; die feinporigen Partien liefern ein fast regelmäßiges Netzwerk.

Corium über und neben dem Tumor außer einigen kleinen Rundzellherdchen an der Tumorkapsel normal. Epidermis etwas verdünnt. Haare, Talgdrüsen und Schweißdrüsen in der Nachbarschaft des Knotens, ohne Zusammenhang mit ihm. Feine Bündelchen glatter Muskelzellen.

Es gelingt auf dieser Seite nicht, irgendwo einen Zusammenhang der drüsigen Geschwulst mit der Epidermis festzustellen. Der Knoten ist allseitig durch seine bindegewebige Kapsel begrenzt.

5. Unser Fall II.

45jährige Frau (A. S.) sucht am 26. VIII. 1900 die Poliklinik von Dr. Theodor Landau auf. Arthritis deformans an Händen und Füßen. Leichter Prolapsus uteri. Sonst innere Organe, insbesondere auch inneres Genitale frei.

Am untersten Ende des rechten großen Labiums, schon auf der Oberschenkelinnenhaut, ein breitgestielt pilzförmig aufsitzender, auf der Unterlage beweglicher, erbsengroßer, mäßig derber ellipsoider Tumor, von glatter Haut überzogen. Einige zarte, dunkle Härchen auf der Oberfläche. Der Tumor wird mit der Scheere abgetragen. Keine sonstigen Hauttumoren. Über Entstehung und Wachstum des Knötchens keine bestimmten Angaben.

Alkoholhärtung, Celloidin, Hämalaun-Eosin, Färbung nach van Gieson, Elastinfärbung nach Weigert.

Ein Schnitt senkrecht zum Stiel, im größten Durchmesser des ellipsoiden Knotens (Fig. 4), zeigt auch hier, wie in den beiden vorher geschilderten Tumoren, eine Neubildungsmasse von exquisit drüsigem Charakter in das Corium (str) eingelagert. Sie mißt etwas über 3 mm in der Breite, 2 mm in der Höhe. In das subcutane Fettgewebe dringt sie nicht ein. Was aber hier im Gegensatz zu den vorigen Beobachtungen auf den ersten

Blick auffällt, ist die vollkommen fehlende Abkapselung. Drüsenröhren der Neubildung und Epidermiszapfen (ez) nähern, ja, berühren sich stellenweise einander. Ebenso fehlt hier die Zerteilung des Tumors in Läppchen.

Im überwiegenden Teil der Neubildung sind die meist engen Drüsenröhrchen in einem ganz excessiven Grade gewunden, verzweigt und durcheinandergeschlungen. Auch hier paßt am ehesten der Vergleich mit den Drüsenlabyrinthen und regenwurmartigen Knäuelungen gewisser „maligner Adenome". In der Peripherie gegen die Epidermis hin sind die Gänge vielfach etwas größer und weiter, weniger dicht und verzweigt. Einige der größten zeigt der Übersichtsschnitt (Fig. 4) in einer Gruppe cgr auf dem Querschnitt. Cystische Dilatationen fehlen.

Die zellige Auskleidung der engeren Gänge liefert zu einem Teil ein einfaches, einreihiges, hochcylindrisches, niedrig-cylindrisches, cubisches oder noch platteres Epithel, das einer zarten, strukturlosen, elastischen Membran aufsitzt. Nicht selten wechselt die Epithelhöhe auf der Gegenseite des nämlichen Ganges oder auch in verschiedenen Strecken und Windungen ein und desselben. Die cylindrischen Elemente haben die länglichen, bläschenförmigen Kerne in der basalen Zellhälfte. Das homogene Plasma baucht sich an dem scharf markierten Rande jeder Zelle ins Schlauchlumen ein wenig vor.

Häufig aber schiebt sich zwischen die Membrana propria und die Cylinderepithelreihe eine nach van Gieson stark gelbgefärbte zweite Zellschicht, auf dem Querschnitt in Form kleiner, eckiger Gebilde mit dunklen, unregelmäßigen Kernen, auf dem Längsschnitt als meist kontinuierliche Reihe von einreihigen Spindelzellen senkrecht zur Anordnung der Epithelien.

Die zellige Auskleidung der Kanäle dieser Art liefert also genau das nämliche Bild wie Fig. 2 von Fall I, zumal auch hier oft die Kanälchen so eng aneinanderrücken, daß das sonst allerwärts gut ausgesprochene Stroma stark reduziert wird. Letzteres ist im übrigen einfach fibrillär, von mittlerem Gehalt an langen Spindel- und kleinen Rundzellen, mäßig vascularisiert. Es führt eine Menge feiner, elastischer Fasern, die um alle Gänge eine besondere Membrana propria formieren.

Fast ausnahmslos aus zwei Zellschichten setzen sich die größeren in der Peripherie des Tumors zu treffenden Gänge zusammen. Die vorher genannte Gruppe (Fig. 4 cgr) zeigt Fig. 5. Alle Kanäle sind hier quergeschnitten.

Von breiten, konzentrischen, kernarmen Bindegewebsscheiden (fs) umgeben, sitzen auf der elastischen Basalmembran (mp) entweder auch hier längsverlaufende Spindelzellen (az) und innen mächtige hohe Cylinderepithelien (ie), mit meist deutlich basalständigen Kernen und scharfem Saum, oder aber zwei Lagen gleichartiger kubischer Elemente (cz). Die Querschnitte sind entweder rund oder halbmondförmig, oder mehr unregelmäßig, oder auch sternförmig. Den Zusammenhang der großen Röhren mit kleineren Drüsengängen zu zeigen, gelingt ohne Schwierigkeit. Stehen die großen Kanäle näher zusammen, verschmelzen die Scheiden.

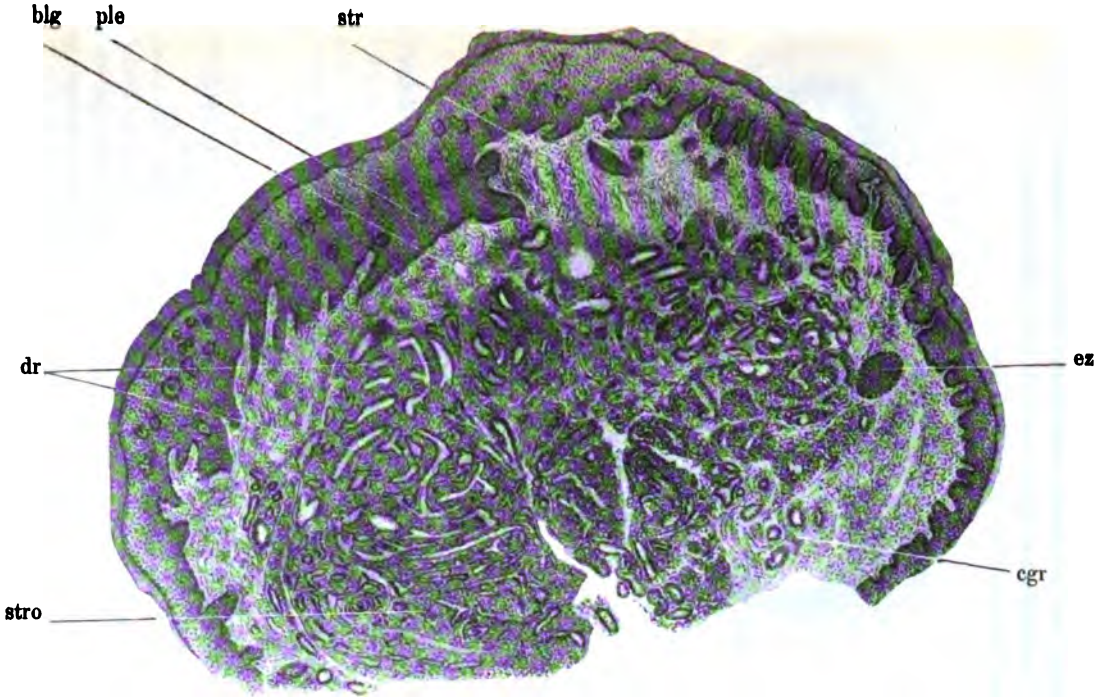

Fig. 4. Durchschnitt durch den Tumorknoten des Falles II in seinem größten Durchmesser. Vergrößerung etwa 25fach.

ple Plattenepithel der Haut; str Corium; blg Blutgefäße desselben; dr drüsige Gänge der Neubildung; keine Abkapselung; stro fibröses Stroma der Neubildung; ez Epithelzapfen der Epidermis, von einem Drüsengang des Adenoms berührt; cgr Gruppe größerer Kanäle aus der Peripherie der Neubildung (vgl. Fig. 5) im Querschnitt.

Die Mehrzahl der feineren und gröberen Kanäle ist leer. Wo Inhalt vorhanden ist, besteht er aus feinkörniger Masse, abgestoßenen Epithelien, freien Kernen und Zelldetritus.

Was die Umgebung der Neubildung betrifft, so zeigt die schmale Zone des (neben dem Knötchen Haare führenden) Coriums zwischen den Drüsenkanälen und der kräftig entwickelten Epidermis ziemlich reichliche, erweiterte Gefäßchen und stellenweis sehr dichte Durchsetzung mit kleinen, einfach- und polymorphkernigen Rundzellen.

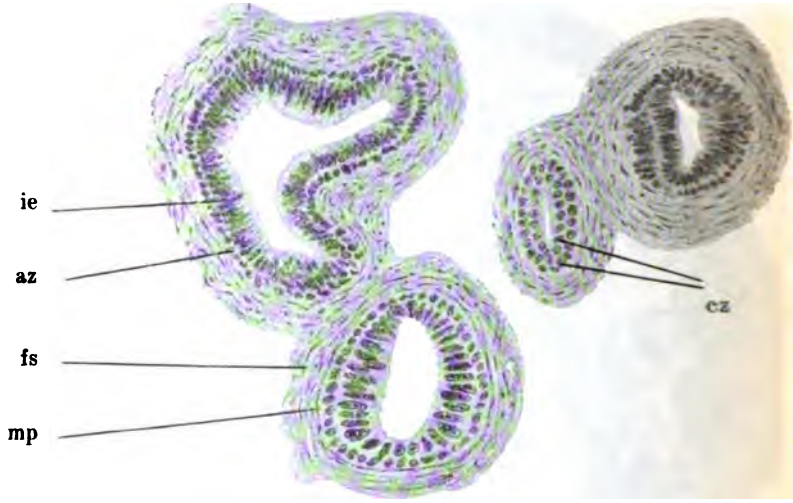

Fig. 5. Gruppe größerer Kanäle (Fig. 4 cgr) aus der Peripherie der drüsigen Neubildung des Falles II. Querschnitte der Kanäle.
Vergrößerung 400fach.

ie inneres Cylinderepithel, scharf besäumt; az äussere Spindelzellen (glatte Muskelzellen), quergeschnitten; fs fibröse Scheide; cz innere und äussere Schicht kubischen Epithels; mp Membrana propria (hier nicht distinct gefärbt).

Daß die Drüsenkanälchen an Epidermiszapfen (ez) bis zu unmittelbarer Berührung herantreten können, ist bereits oben erwähnt.

An einer umschriebenen Stelle ist aber auch in dieser Geschwulst wieder der Zusammenhang der Drüsenröhren mit der Oberhaut zu demonstrieren, und zwar hier der unmittelbare Zusammenhang. Die Epidermis treibt hier in das dichtzellig infiltrierte Coriumbindegewebe scharf begrenzte solide, verschieden geformte Sprossen, deren stärker gefärbte Epithelien stellenweise zu drüsenartigen Lichtungen auseinanderweichen. Indem die Zapfenepithelien um diese Lumina sich als Cylinderzellen radiär mit ihren Längsachsen herum gruppieren, entstehen zunächst ausgehöhlte, drüsenartige, vielschichtige Epithelstränge, die alsdann unter Schwund der

äußeren Epithellagen die beschriebenen drüsigen Cylinderepithelschläuche abgeben und in diese kontinuierlich übergehen.

Die erste und wesentlichste Frage: sind die in den vorstehenden Fällen beschriebenen Adenomknoten und -knötchen der Haut wirklich Schweißdrüsenadenome? ist für den Fall von Petersen und von Bartel bedingungslos zu bejahen. Denn hier wie dort hängen die drüsigen und kleincystischen Wucherungen direkt mit fertigen Schweißdrüsen zusammen.

Auf die papillären Wucherungen in den erweiterten Drüsengängen bei Bartel und die zweite Entstehungsart der Adenomschläuche aus „verunglückten Drüsenanlagen", die bei Petersen neben der Adenombildung vonseiten der „fertigen" Ausführungsgänge besteht, komme ich alsbald zurück.

Anders in dem Falle von Perthes und meinen eigenen drei Tumoren. Zwar besteht auch hier — abgesehen von dem kleinen rechtsseitigen Knoten unseres Falles I — jedesmal eine unzweifelhafte Verbindung mit der Oberhaut, aber bei Perthes und in unserem Fall II vermittelt durch solide Epithelstränge und in unserem ersten Fall durch Epithelkanäle, die, wenn sie auch die Epidermis bis zur Oberfläche durchsetzen, doch gegenüber den gewöhnlichen Schweißdrüsengängen nennenswerte Verschiedenheiten bezeigen.

Hier ist das Beweismittel in rein morphologischer Richtung zu suchen und zu finden: es läßt sich in allen diesen Fällen, wie übrigens auch in den beiden erstgenannten, trotz aller Abweichungen der groben Architektur von derjenigen der Schweißdrüsen, eine ebenso ausgebreitete wie überraschende charakteristische Übereinstimmung des feineren Aufbaues der Drüsenkanäle mit der Schweißdrüsenwand erweisen.

Diese charakteristische Übereinstimmung erstreckt sich vor allem auf die doppelte Zellschicht des Schweißdrüsenkanals, die eigenartigen Formen der Zellen sowohl, wie ihre Anordnung. Die Schweißdrüsenknäuel, die fast stets einen größeren oder geringeren Teil des Ausführungsganges mitenthalten und dementsprechend zweckmäßig in absondernde „Drüsenkanäle" und ausführende „Drüsengänge" abzuteilen sind (v. Koelliker, 21, S. 249, 252), besitzen in ihrem absondernden Teil zuinnerst

ein einschichtiges, meist hohes Cylinderepithel mit scharfem Rand[1]) und basal gestellten Kernen, seltener Pflasterepithel („so hoch als breit") oder, in stark ausgedehnten Kanälen, platte Epithelzellen. Zwischen dem Epithel und der elastischen Membrana propria (vgl. H. Rabl, 30, S. 114) liegt die v. Koellikersche (1849) ektodermale Muskelzelllage, deren einkernige spindlige Elemente in der Längsrichtung des Schlauches, also zu den Längsachsen der Cylinderepithelien senkrecht, angeordnet sind, und daher auf dem Schlauchquerschnitt als kleine rundliche und zuweilen oberhalb oder unterhalb des Kerns durchschnittene Elemente sich zwischen die Basalflächen der Epithelien einschieben.[2]) Ihr Contractionszustand beeinflußt, wie sich experimentell erweisen läßt (M. Joseph, 30, S. 115), vielfach die Cylinderform der Epithelzellen, wenn auch nicht ausschließlich, da auch an kleinen absondernden Kanälen, wo ihre Lage Unterbrechungen erfährt, ausgesprochenes Cylinderepithel nicht fehlt. Im „Schweißgang" und dem ausführenden Abschnitt des Knäuels findet sich eine doppelte Lage kubischer Epithelzellen, die innere mit Cuticula, während die äußere die unmittelbare Fortsetzung der Muskelzelllage darstellt.

Es gibt nun unter den oben geschilderten Fällen keinen, in dem diese Zweischichtigkeit, sei es vom Typus des absondernden Drüsenkanals, oder des Ausführungsganges nicht in vorbildlicher Art zu finden wäre.[3]) Ja, zum Teil beherrscht sie völlig die Erscheinungsform der Schläuche (vgl. Petersen, Taf. XIV, Fig. 1 und 2; Perthes, Fig. 5, 6, 7; meine Fälle Fig. 2 und 5). Auffallenderweise hat außer Perthes keiner der einschlägigen Autoren bisher diesem Punkt gebührende

[1]) In großen Drüsen besteht hier, wie zuerst Heynold angab, eine wirkliche Cuticula; regelmäßig in den Ausführungsgängen s. u.

[2]) Vgl. 21, Figg. 194, 195, 197 links und 30, Fig. 54, 56.

[3]) Betreffs der Schichtung einfach von „Knäuel-" und „Gangtypus" zu sprechen, wäre inkorrekt, wegen des oben genannten physiologischen Eindringens der Ausführungsgänge in die Knäuel. — Benda zählt die Milchdrüse nicht zu den Talg-, sondern zu den Schweißdrüsen und verweist unter anderem auf die auch in der Milchdrüse vorhandene subepitheliale Muskelzellage. In der Tat kann auch im Mammaadenom unserer Erfahrung nach nicht selten eine Reproduktion dieser Struktur beobachtet werden.

Beachtung gewidmet. Petersen beispielsweise tut in der sehr exakten Beschreibung für die Drüsenschläuche seiner Tumoren zwar eines „mehrschichtigen“ kubischen oder „einschichtigen“ hohen Cylinderepithels Erwähnung, während sämtliche Tubuli auf seinen Abbildungen ohne jede Ausnahme eine vollendete Zweischichtung — sei es Cylinderepithel mit äußeren längsgestellten Spindelzellen, sei es doppelreihiges kubisches Epithel mit scharfem Rand und zuweilen mit Cuticula — aufweisen. Es ist daher auch nicht richtig, daß Petersen für alle diese ausschließlich die Struktur der Drüsenausführungsgänge zum Vergleich heranzieht (2a, S. 924).

Bei Bartel besteht die Zweischichtung — oft sehr hohe Cylinderepithelien auf kubischer basaler Zellreihe (Fig. 5c, 6) — in den aufgeweiteten Ausführungsgängen und an ihren papillären Einschlüssen; auch in dem ganzen papillären Geschwulstabschnitt oberhalb des Hautniveaus. Das doppelreihige Cylinderepithel der Tumorkanäle und das geschichtete Plattenepithel der Epidermis berühren hier einander ziemlich unvermittelt. Perthes findet im kleineren Teil der Schläuche und Cysten Doppelschichtung vom Knäuelkanal- (Fig. 5, 6), im größeren vom Gangtypus, und in unseren sämtlichen drei Tumoren spielt in kleineren (Fig. 2) wie größeren Tubulis (Fig. 5) ersterer eine bedeutende Rolle.

Wir finden scharfgesäumtes Cylinderepithel mit basalen Kernen und eine äußere Längslage nach van Gieson ausgesprochen gelber Spindelzellen im Gros der Drüsenröhrchen des ersten (Fig. 2), in den mittleren und meisten größeren Tubulis des zweiten Tumors und in vielen der kleineren gewundenen und verzweigten Gänge des dritten. Vor allem aber dort in den peripherischen großen Kanälen (Fig. 5 ie, az). Andere sind hier wieder von zwei Lagen kubischer Epithelzellen nach dem „Gangtypus“ (vgl. Fig. 5 cz und v. Koelliker 21, Fig. 196, S. 256) ausgekleidet.

Gegenüber dieser durchgängigen specifischen Homologie verschlägt es nichts, daß in den einzelnen Fällen auch Abweichungen bestehen, daß die äußere Muskelzelllage in kleineren (unser Fall 2) oder größeren Gängen und cystischen Räumen (unser Fall 1), nicht selten zugleich unter Abplattung des Cylinderepithels, discontinuierlich wird oder auch fehlen kann

(Fall Bartel), oder daß junge zarte Tubuli nichts als ein einfaches niederes kubisches Epithel führen (Fall I, Tumor b), falls sie sich nicht gar noch im Vorstadium der soliden Stränge aufhalten. Oder es kehrt bei erhaltener Doppelschichtigkeit der Zellcharakter sich um, die innere Zelllage plattet sich ab und die äußere wird kubisch oder cylindrisch, oder endlich es schichten die Epithellager an einzelnen Stellen der Schläuche sich unregelmäßig (Perthes, unser Fall I). Das liegt — man erinnere sich der Bilder beim Adenom der Brustdrüse — innerhalb der Variationsbreite des Adenoms gegenüber dem Muttergewebe.[1])

Unter denselben Gesichtspunkt entfällt, daß die Homologie durchaus nicht etwa dem Kaliber der Röhren in dem Sinne entspricht, daß, wo Doppelschichtigkeit besteht, sie nun auch, gemäß dem physiologisch größeren Kaliber des Knäuels („Ampulle"), in den größeren weiteren Tubulis regelmäßig den Charakter des Kanalepithels, in den engeren den des Gangepithels trüge.

Man vergleiche: bei Perthes und Petersen in gleich kalibrierten Räumen regellos bald diese, bald jene Art der Zweischichtung; bei uns in vielen der größeren und größten Gänge (Fig. 5) die nämliche Auskleidung wie in den feinen Röhren (Fig. 2). Ja, Petersen beschreibt in den sprossentreibenden Ausführungsgängen selbst (26, S. 445) die Umwandlung des kubischen Epithels in Cylinderzellen; die neugebildeten Schläuche behalten diese Form entweder oder bilden wiederum kubisches Epithel. Auch bei Bartel führt die Doppelschicht in den erweiterten Ausführungsgängen innenseits sehr hohes Cylinderepithel,[2]) sodaß diese histologische Variation von mehr allgemeiner Bedeutung zu sein scheint.

Von sonstigen allerdings in zweiter Reihe stehenden

[1]) Betreffs der Mehrschichtung ist übrigens anzumerken, daß ein geschichtetes, drei bis vier Lagen starkes Auskleidungsepithel in den Ausführungsgängen gewisser Schweißdrüsen (Achselhöhle, Kopfhaut) sogar physiologisch ist (H. Rabl, 30, S. 120).

[2]) Vgl. auch analog unten im Fall Elliot, 31, Fig. 2 und 3 und bei Rolleston, 47, mit v. Koelliker 21, Fig. 194, S. 253. Möglicherweise angeborene Anomalie der Gangauskleidung.

morphologischen Gleichheiten der Adenomschläuche und der Schweißdrüsen nenne ich die elastische Membrana propria oder limitans der Röhren, die für die normalen Schweißdrüsenkanäle z. B. in einer Abbildung H. Rabls (30, Fig. 53) sehr gut dargestellt ist.

Hier citiere ich vor allem unsere eigenen Fälle, wo sie, neben elastischen Fasern im Bindegewebsstroma, durchgängig zu finden ist und namentlich in den Tumoren des ersten Falles an den Stellen der dichtstehenden Röhrchen als zusammenhängendes zierliches Netz sich darstellt. Auch bei Perthes verdichten die zahlreichen elastischen Fasern des bindegewebigen Stromas sich oft am Grenzsaum der Gänge und Schläuche zu einer distincten Schicht.

Petersen nennt als Grundlage des Schlauchepithels allerwärts eine feine „Membrana propria", allerdings ohne Nachweis ihrer elastischen Natur.

Anderemale ist aber sicher diese Elastica auch nur mangelhaft entwickelt, wie an manchen Schläuchen bei Perthes oder im Falle von Bartel, der zwar erwähnt, daß die Membrana propria überall intact ist, aber berichtet, daß aus dem lockeren, im ganzen an elastischen Fasern armen Bindegewebe um die Drüsen nur „hier und da feine elastische Fäden der Peripherie der Schläuche sich knapp anlegen". Im übrigen ist ja auch diese variable Entwicklung der Grenzmembran als Allgemeineigenschaft der Adenome bekannt. (Vgl. z. B. 20, S. 540).

Schließlich hat Perthes, wenigstens für seinen Fall, auf den Inhalt der Schläuche und Cysten verwiesen, der hier genau wie in den Schweißdrüsen als ein Sekretions-, und nicht als Degenerationsprodukt sich bilde. Dieser Punkt läßt sich in der Tat für alle vorliegenden Fälle verallgemeinern. Die teils homogenen, teils körnigen und fädigen oder auch tropfigen, zum Teil schleimigen (Bartel) Massen enthalten zellige Bestandteile (Epithelien, Leukocyten) und deren Zerfallsprodukte nur in bescheidenen Grenzen, und stets ohne daß an dem Schlauchepithel ein irgendwie nennenswerter oder gar ausgebreiteter Zerfall bestünde.

Würden danach in den oben geschilderten Fällen die Schläuche des Adenoms mit fertigen Schweißdrüsen oder der

Epidermis selbst nirgends zusammenhängen, so wäre allein die hervorragende charakteristische morphologische Homologie als Beweismittel für die Schweißdrüsennatur hinreichend.

Und so trage ich logischerweise kein Bedenken, diesen fünf Fällen noch einen sechsten, den von Schickele (29) anzugliedern, in welchem das kleine umschriebene Adenom zwar ganz im Corium isoliert ist, aber in seiner Eigenstruktur und vor allem im Bau daneben liegender Kanäle dem Schweißdrüsentypus ganz entspricht.

Im speziellen ist es überdies nach Lage und Zusammensetzung ein Pendant zu unseren eigenen Fällen.

6. Fall Schickele (29).

Bei 35jähriger 3 para, wegen Descensus uteri et vaginae operiert, im oberen Drittel der rechten kleinen Labie, fast bis an den Sulcus interlabialis latralwärts reichend, ein kirschkerngroßes, weiches, auf seiner Basis verschiebliches Knötchen, auf dessen Kuppe die Haut ganz leicht festsaß. Es war seit einigen Wochen beobachtet. Excision nahe bis zur Mitte des Labiums, so daß auf der einen, wahrscheinlich clitoriswärts liegenden Seite noch ein Viertel, auf der anderen zwei Viertel des lockeren subkutanen Gewebes liegen. Folgeschnitte.

Knötchen im ganzen elliptisch, mit fibröser Kapsel (Fig. 6e), ins subcutane Fettgewebe reichend, von der Epidermis nur durch eine dünne Lage lockeren Bindegewebes getrennt. Mikroskopisch: drüsige Zusammensetzung aus verflochtenen, stark gewundenen und dichotomisch sich teilenden Epithelröhrchen; „solide Partie" vom Eindruck eines „Adenokarzinoms" wie z. B. im „Corpus uteri". Ein Teil ist unregelmäßig cystisch (c), viele Kanäle aufnehmend; ein anderer Teil multiloculär (d) vom Aussehen mancher Cystadenome des Ovariums oder des Hodens. Im ganzen fächriger Bau durch mehrere vom Bindegewebsmantel nach innen vorspringende keilförmige Septen, die aber das Centrum nicht erreichen, so daß die verschlungenen Kanäle verschiedener Sectoren hier anastomosieren. Peripherwärts (hautwärts) Einmündung in circulär verlaufende, mit den cystischen Räumen verbundene („Sammel"-) Kanäle oder Confluenz zu etwas größeren „in den allgemeinen Hohlraum" mündenden Röhren. Man gelangt zu der Vorstellung, daß ganz kleine, event. mit nur winzigen Lumina versehene Schläuche sich zu größeren sammeln, die wieder mit anderen Anastomosen eingehen, mehr weniger gerade oder verschlungen verlaufen, sich dann wieder in größere Kanäle ergießen, die endlich in den cystischen Hohlräumen ihr Ende finden. Jedenfalls „ungemein wechselndes Bild" des „Drüsenlabyrinthes."

Epithel zum großen Teil hohes einschichtiges Cylinderepithel (keine Flimmern) mit basalem, stark gefärbtem, ovalem Kern und leicht granuliertem oder homogenem Protoplasma. In den größeren Kanälen cubisches,

fast plattes Epithel. Selten Mehrschichtung polymorphen Epithels in 3—4 Reihen auf kürzeren Strecken. Auch Zweischichtung des Epithels, wenn auch ebenso selten für lange Dauer: auf cubischer, basaler Zelllage eine Reihe hoher Cylinderzellen, ähnlich den sonst die Tubuli auskleidenden. In kleinen Buchten einiger cystischer Partien Haufen strohgelben, amorphen oder scheibenförmigen Pigments. In allen cystischen Hohlräumen neben seröser Flüssigkeit Schleim, zum Teil auch in den

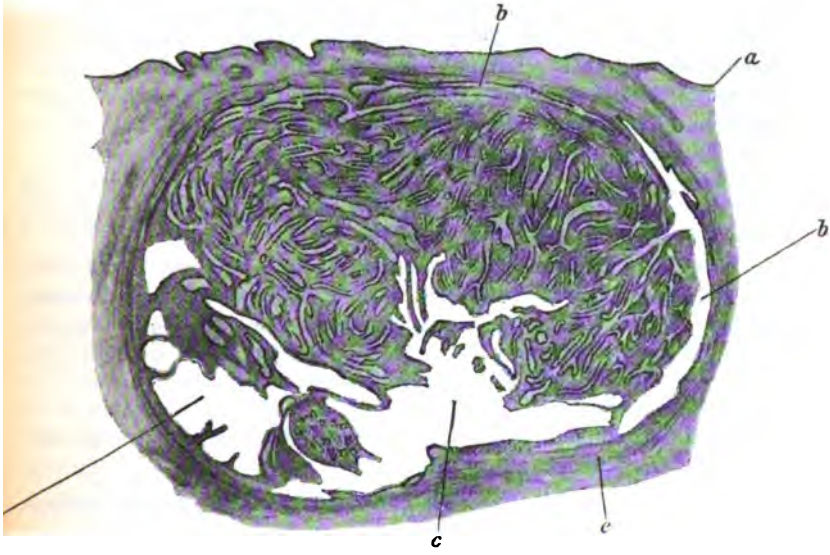

Fig. 6.

Schickeles Fig. 1 auf Taf. XI mit freundlicher Zustimmung des Autors reproduziert.

„Einer der ersten den Tumor noch tangential treffenden Schnitte."
Vergrößerung 20fach.

a Epithel des Labium minus; bb circulär verlaufende „Sammelkanäle"; c größerer, unregelmäßig cystischer Hohlraum; d cystisch multiloculare Partie; e Mantel des Tumors.

Kanälen. Stroma zwischen den kleinsten Tubulis fast fehlend, überhaupt sehr spärlich, aus lockerem Bindegewebe mit spärlichen spindelförmigen Zellen zusammengesetzt; ziemlich viel Kapillaren; keine glatten Muskelfasern.

Innerhalb zweier Septen aus central gelegenen Drüsenschläuchen meist radiär und parallel ziehende tubulöse Abzweigungen, die centrifugal in manchmal fächerartig divergierende solide Zellstränge ausstrahlen. Über das Septum hinaus bis in den eigentlichen Tumormantel dringen die Gänge nirgends. Immerhin „ist ein Weiterwachsen über die Grenzen des Tumors nicht von vornherein abzulehnen."

Im lockeren subcutanen Fettgewebe und zwar wesentlich in der „wahrscheinlich" distalen Hälfte des abgetragenen Hautstückes eigentüm-

liche Kanäle (a. a. O. Taf. XI, obere Figur). Zwei größere von Sternform (scil. auf dem Durchschnitt), hier und da mit kleinen Ausbuchtungen liegen dicht beisammen. Bindegewebige Scheiden ohne glatte Muskelfasern. Keine Beziehung zu einer Einsenkung der Epidermis. Auskleidung durch zweischichtiges Epithel: äußere Lage cubischer Zellen, innen Cylinderzellen mit basalen, stark gefärbten Kernen (Epithelverschiedenheit nach Schickele S. 453 in der Figur (Taf. XI, oben) nicht gut zum Ausdruck kommend). Daneben noch „viele andere", größere (etwa 10) und kleinere Gänge; event. cystische Erweiterung (dann meist halbmondförmiger Durchschnitt). An den meisten kleine, zuweilen adenomatös verzweigte Ausbuchtungen, die auch selbständig auftreten können. An den größeren gewöhnlich fibröse Scheiden, die auch eventuell Ausstülpungen mit einschließen. Keine Anastomosen zwischen zwei Kanalgruppen. Zum Tumor keine Beziehungen. Fast alle Kanäle, auch einige cystische, sind mit zweischichtigem Epithel, wie die beiden größten Gänge, ausgekleidet, hin und wieder auch die Ausstülpungen, die sonst einschichtiges, cubisch-cylindrisches Epithel führen.

Unter der Epidermis kleine Rundzellhaufen. Mehrere Talgdrüsen: ganz vereinzelt einige Haare; spärliche Schweißdrüsen; Gefäße; Nerven: vereinzelte Züge glatter Muskelfasern. Die Schweißdrüsen reichen zuweilen bis in die Nähe der Tumorkapsel; zu den Kanälen haben sie keine Beziehungen. Auskleidung mit einschichtigem Epithel, dessen Kerne sich weniger intensiv färben, als diejenigen der Tumor- oder Kanalepithelien. Schweißdrüsen übrigens nur in der „wahrscheinlich" clitoriswärts gelegenen Partie des Labium.

Schickele erklärt (S. 458, 460) die größeren Kanäle neben dem Tumor für abnorm weit distal erhaltene oder versprengte Reste des Wolffschen Ganges und bringt als „nächstliegend" „die Kanäle mit dem unmittelbar daneben liegenden Tumor in Verbindung". Darum spricht er diesen als Adenom versprengter Teile des distalen Urnierenausführungsganges an.

Ich möchte auf die Beweisführung Schickeles, die er selbst nicht für durchaus zwingend hält, nicht näher eingehen. Denn mir scheint auch ohne Widerlegung seiner Gründe die Schweißdrüsennatur seines Adenoms sicher. Hohe, flimmerlose Cylinderepithelien mit basalem Kern kleiden die zum Teil mit Schleim und seröser Flüssigkeit gefüllten Röhren des Adenoms aus. An manchen Stellen sitzt das Cylinderepithel einer zweiten Lage niedrigerer, cubischer Zellen auf. Vor allem findet sich die nämliche Zweischichtigkeit in den größeren und kleineren Kanälen neben dem Adenom, ja, zieht sich öfters noch in kleinere adenomatöse Anhänge derselben hinein. All

dies — ich brauche nur auf die obigen Ausführungen zu verweisen — entspricht vollkommen dem Schweißdrüsentypus.

Dann aber weiter: Es besteht völlige Identität des kleinen Vulvaknötchens im Fall Schickeles mit unseren beiden Fällen. Es ist ganz auffallend, wie sehr die an sich doch immerhin ungewöhnlichen Gesamtdurchschnitte der Knötchen (Fig. 1, 4, 6) einander ähneln, und unleugbar dürfen auch Schickeles Bilder seiner großen Kanäle mit unserer Figur 5 getrost in Parallele gebracht werden. Mit unserem Fall I zumal geht die Übereinstimmung des Schickeleschen Adenoms ganz ins Einzelne (septierter lobulärer Aufbau, solide und cystische Partien, kleinste Kanälchen, die fortschreitend zu größeren konfluieren, peripherische „Sammelkanäle", sich in cystische Räume ergießend usw.). Man möge die Protokolle vergleichen.

Wäre Schickeles Deutung richtig, so hätten wir in unserem Fall I (Tumor a, Fig. 3) mindestens sechs Gartnersche Gänge, die nach dem freien Rande des großen Labiums in der Höhe des Orificium extrenum auf der Epidermisoberfläche münden! Ganz abgesehen davon, daß in unserem andern Fall die Genese der Schläuche ohne Vermittlung irgendwelcher Gänge direkt aus dem sprossenden Oberflächenepithel der Schamlippen- bezw. Oberschenkelinnenhaut mit aller Bestimmtheit zu beobachten ist.

Die nächste Frage ist die nach einem System der vorliegenden Adenome.

Zweckmäßigerweise legen wir hier die genetischen Beziehungen der Fälle zugrunde. Wir haben zu unterscheiden einmal zwischen solchen Tumoren, die von fertigen Schweißdrüsen entspringen, und zwischen denjenigen, die bei unbestreitbarer Schweißdrüsenstruktur bestimmt nicht von fertigen Schweißdrüsen, sondern vom Oberflächenepithel der Epidermis oder doch höchstens von unvollkommen ausgebildeten Schweißdrüsen ihren Ausgang nehmen. Dementsprechend müssen wir Hidradenome[1]) und hidradenoide Adenome trennen und zu letzteren notwendi-

[1]) In lateinischer Wortbildung Adenoma sudoriparum (Wagner[32], Jupunoff[7], Kaufmann[33]) oder noch genauer Adenoma glandularum sudoripararum (Knauß[5]); in griechischer wäre auch Adenoma hidradenogenes, d. h. von Schweißdrüsen entsprungenes Adenom, correct.

gerweise auch diejenigen Neubildungen zählen, die, wie im Fall Schickele, bei unbestreitbarem Schweißdrüsencharakter diese oder jene Art der Genese nicht mehr bestimmt erkennen lassen. Ein hidradenoides Adenom könnte also unter Umständen auch aus fertigen Schweißdrüsen hervorgegangen sein, hat aber den sichtbaren Zusammenhang mit dieser Matrix eingebüßt.

Danach rechnen zu den Hidradenomen der Fall Bartel, zum Adenoma hidradenoides der Fall Perthes, unsere zwei Fälle und Fall Schickele. Petersens Fall ist ein „gemischter" (vgl. Unna[8], S. 815) — eine Kombination von Hidradenom und Adenoma hidradenoides, da neben dem Hervorsprossen der Drüsenschläuche aus den Ausführungsgängen der Schweißdrüsen auch das Oberflächenepithel der Epidermis sich an der Bildung der Tubuli beteiligt ([2a], Taf. XIV, Fig. 1). Diese hängen zum teil mit lumenhaltigen Zapfen des Oberflächenepithels zusammen und münden durch Vermittlung derselben an der Hautoberfläche.

Dem Vorkommen von makroskopischen epithelialen Spalten und Hohlräumen (Petersen), von Cysten („Retentionscysten" bis Hanfkorngröße bei Bartels), die mit klarer, farbloser, zum Teil schleimiger Flüssigkeit gefüllt sind, von mikroskopischen multiloculären Abschnitten (Schickele, unser Fall I, Tumor a) oder mehr unregelmäßig verteilten Hohlräumen (unser Fall I, Tumor b) wird bequem durch die Bezeichnung als Hidrocystadenom oder Cystadenoma hidradenoides Rechnung getragen; auch mag der ausgesprochen tubulöse Charakter des Adenoms ausdrücklich durch ein Beiwort (tubulare) bezeichnet werden.

Wollte man für die Adenome der fertigen Schweißdrüsen, also die Hidradenome, auf die Einteilungsvorschläge früherer Autoren (Unna, Blaschko) zurückgreifen und zwischen Spiradenomen (Spiromen, von Spira = der Knäuel) und Spirocystadenomen einerseits, Syringocystadenomen (Syringadenomen, Syringomen) andererseits unterscheiden, so würden reine Spiradenome vorläufig ganz fehlen[1]), zu den Syringadenomen der Fall

[1]) Auch die von Unna[8] (S. 809 u. 810) zu den Spiradenomen gezählten secundären Adenome der Schweißdrüsen in Angiomen (und Karzinomen) betreffen — sicher wenigstens beim Angiom — wie schon Eingangs bemerkt, so gut den Ausführungsgang wie den Knäuel (vgl. meine Befunde).

Petersen gehören (vgl. auch Unna[8], S. 815), soweit er eben ein Hidradenom darstellt. Das Syringadenom liefert aber, wohlgemerkt, auch „in der unregelmäßigsten Weise gekrümmte und ausgebuchtete" Kanäle vom Epitheltypus des sekretorischen Knäuelabschnittes.

Andrerseits lehrt der Fall Bartel, daß „die strenge Beschränkung des Ausgangspunktes" ([8], S. 809) in praxi leicht in die Brüche geht. Denn an der Ramifikation und Cystenbildung, die von den „Randschweißdrüsen" sich in die Masse des Cystadenoms hinein verfolgen läßt, sind nach Beschreibung und Abbildung die Schweißdrüsen in toto beteiligt, ebenso wie auch die fibropapillären Innenwucherungen nicht bloß in die erweiterten Ausführungsgänge erfolgen, sondern Bartel selbst ausdrücklich auch in den Cysten meist schmale, bindegewebige Vorsprünge verschiedener Gestalt vermerkt. Hidrocystadenoma tubulare papilliferum ist eindeutig und wird dabei der Summe der Veränderungen gerecht, während Bartels „Cystadenoma papilliferum der Schweißdrüsenausführungsgänge" sowohl wie Blaschkos „Schweißdrüsenganggeschwulst von zum Teil cystischer, zum Teil verrucöser Beschaffenheit" zu wenig besagen würde. Eher könnte man von „Hidrocystadenoma tubulare papilliferum intrasyringeale" sprechen, will man die vorwiegende Lokalisation der Papillen im Ausführungsgang charakterisieren.[1])

Dabei soll nicht geleugnet werden, daß tatsächlich für sich Schweißdrüsenganggeschwülste „verrucöser", d. h. papillärer Natur vorkommen, nur daß, wenn man die hierher gehörigen Fälle von Elliot[31] und Rolleston[47] zugrunde legt, die cystischen Veränderungen auch wieder nicht bloß den Ausführungsgang, sondern auch die Knäuel betreffen.[2]) Ich möchte insbesondere Elliots Fall hier etwas genauer erwähnen, aus dem Grunde,

[1]) Natürlich dürfen nicht die durch Krümmungen verzweigter Gänge bedingten Erhebungen in das Lumen der Gänge als Papillen betrachtet werden. An derartigen „Pseudopapillen" reich sind z. B. die Tumoren unseres Fall I, namentlich die Peripherie der kleineren Geschwulst (Tumor b).

[2]) Bartel stellt für die spezielle Auffassung seines Falles die Veränderungen der Schweißdrüsenausführungsgänge in den Vordergrund und hält alle übrigen Vorgänge in den Schweißdrüsen nur für Begleiterscheinungen, ebenso Rolleston, während Elliot gegenüber den

weil er unter dem Titel „Adenocystoma“ papilliferum intracanaliculare der Schweißdrüsen zu Unrecht geht und Török ihn in seiner Kritik nicht besprochen hat.

Bei einem 26jährigen, sonst gesunden Mann längs des äußeren Randes des Musculus trapezius in der rechten Supraclaviculargegend etwa 12 erbsen- bis bohnengroße, teils aggregiert warzige, teils isolierte Herde in Strichform, seit frühester Kindheit bestehend, durch den Druck des Hosenträgers seit 4 Jahren gereizt und Beschwerden verursachend. Die kleinen blau- bis blaßroten Tumoren sind mit Krusten bedeckt, etwas schmerzhaft.

Die anatomische Untersuchung der excidierten Bildungen ergibt im Corium zahlreiche Hohlräume in allen Größen, die teils multipel bis in das subcutane Fettgewebe reichen, teils — gewöhnlich isoliert — der Epidermis zustreben.

In sämtlichen Höhlen auf der Basalmembran („basement membran“) eine oder mehrere Lagen cubischer Zellen. Die Elemente der inneren Schicht sind häufig zerfallen, in den größeren Hohlräumen zuweilen auch die übrigen Lagen, so daß die Basalmembran den Hohlraum frei begrenzt. Inhalt: granulierte und freie Zellen in allen Stadien regressiver Metamorphose.

Neben diesen Höhlen auch unveränderte und leichter cystische Schweißdrüsen in allen Übergangsstufen, so daß der Prozeß mit Sicherheit auf die Erweiterung der Schweißdrüsen und ihrer Ausführungsgänge bezogen werden konnte. (Nach Elliot, a. a. O. S. 170 u. 172, soll die Erweiterung „durch Zellproliferation“ bedingt sein.)

Eine besonders starke Erweiterung zeigt der Mündungsteil der Ausführungsgänge unterhalb des Rete Malpighi, wobei zumeist sich das umgebende Bindegewebe in Form papillärer, polypoider Körper in die dilatierten Räume einstülpt.

Die Auskleidung der dilatierten Schweißgänge bezw. den Oberflächenbezug der papillären Vegetationen bildet (S. 171), auf der Basalmembran aufsitzend, ein „cubisches“ Epithel (Fig. 2 und 3 zeigt aber exquisite Zweischichtigkeit, dabei auch eine innere Lage von Cylinderepithel auf äußeren kleineren Elementen; vergl. auch o. Epithel der Ausführungsgänge im Fall Bartel und von Koelliker[21]. Fig. 194, S. 253, Epithel der Drüsenkanäle eines Achselschweißdrüsenknäuels). Der oberste Teil des Coriums

cystischen Veränderungen der Schweißdrüsen und ihrer Ausführungsgänge die intracanaliculären Papillenbildungen, die er mit den intracanaliculären Fibromen und Sarcomen der Brustdrüse vergleicht, für secundär ansieht.

Auch sei bei dieser Gelegenheit aus der Veterinärliteratur ein Fall von zottigem Schweißdrüsenadenom aus dem äußeren Gehörgang eines Hundes (Siedamgrotzky[34]) und ein Fall von Kystoma proliferum der Schweißdrüsen, gleichfalls von der Hundehaut (Werner[35]) genannt.

zeigt mehr oder weniger Rundzelleninfiltration und viele Mastzellen. Im übrigen: „the usual appearences incident to a warty growth".

Rolleston[47] sah eine etwa erbsengroße, warzige, harte, leicht blutende und mit der Haut leicht verschiebbare Geschwulst bei einem 22jährigen Mädchen in der linken Gesichtsseite in Ohrläppchenhöhe, vor demselben.

Mikroskopisch: erbsengroßer Hohlraum, nach der Oberfläche sich öffnend, im oberen Teil der Cutis gelegen und von wohlgeformtem Bindegewebe umgeben.

Epitheliale Auskleidung durch eine Lage von Pallisadenzellen, die sich über einer Schicht abgeflachter Zellen befindet.

In den Hohlraum hinein ragen, von seiner Wandung ausgehend, eine Anzahl papillomatöser Fortsätze, von denen einige die Öffnung der Höhle in der Hautoberfläche erreichen. Sie erscheinen in der Cyste zumeist quer durchschnitten und haben dieselbe Epithelbedeckung wie die Wand des Hohlraumes.

Unterhalb der Cyste einige erweiterte Schweißdrüsen.

Da nach Elliots eigenen Worten (S. 142) in seinem Fall keine Neubildung von Drüsengewebe vorliegt, sondern nur eine cystische Aufweitung der präexistierenden Tubuli (durch „Epithelzellproliferation und Degeneration" bedingt), so kann von einem „Adenom" natürlich keine Rede sein. Ebensowenig bei Rolleston. Der Zustand ist hier wie dort korrekt als „Fibroma papillare intrasyringeale mit Cystenbildung an den Schweißdrüsen" (an Ausführgängen und Knäueln bei E., anscheinend nur an den Knäueln bei R.) zu bezeichnen.

Lassen sich nun auch die hidradenoiden Tumoren noch weiter einteilen, etwa nach dem histologischen Charakter ihrer Schläuche, je nachdem diese mehr dem des Knäuelkanals oder dem der Ausführungsgänge entsprechen?

Man braucht nur nochmals die Details der Fälle von Perthes und Schickele, die histologischen Einzelheiten unserer Beobachtungen, namentlich der zweiten, und des vom Oberflächenepithel gelieferten Adenoms bei Petersen zu prüfen, um diese Frage unbedingt zu verneinen. Was hier produziert wird, sind jedesmal Bildungen sowohl vom Epitheltypus der Drüsenkanäle der Knäuel wie demjenigen der Ausführungsgänge, in regelloser Art durcheinandergewürfelt.

Eine gewisse morphologische Verschiedenheit bietet nur die fast jedesmal etwas wechselnde Art des Zusammenhanges mit der Epidermis.

Diejenigen Schläuche des Petersenschen Adenoms, die nicht mit den fertigen Schweißdrüsengängen zusammenhängen, also der hidradenoide Anteil des Tumors, gehen aus sich aushöhlenden einfachen oder verzweigten Epithelzapfen hervor, die das Oberflächenepithel in die Tiefe treibt und deren Lichtungen in die Schläuche des Adenoms, zum Teil auch außerdem bis zur Epidermisoberfläche sich fortsetzen. Etwa ähnlich ist es in unserem zweiten Fall, wo das Oberflächenepithel verschieden geformte, unregelmäßige Sprossen in das Corium sendet und in diesen durch Cylinderzellen besäumte Lumina entstehen, die allmählich ihren äußeren Zellmantel verlieren und so zu Adenomschläuchen werden. Bei Perthes sind es auffallend lange, schlanke, solide Zellzapfen, die, nur 4—6 Epithellagen stark, in der Mitte des Tumors an vielen Stellen von den interpapillären Zapfen des Malpighischen Stratums aus senkrecht in die Tiefe ziehen ([17], Fig. 7) und die Verbindung mit den Röhren des Adenoms vermitteln. Sie erhalten ein Lumen erst im Niveau der Geschwulst.

Noch anders endlich ist es in unserem ersten Tumor (Fig. 3): Verlängerte, interpapilläre Zapfen werden von einem Tubulus oder mehreren gestreckten Schläuchen durchsetzt, die einerseits an die Oberfläche münden, andererseits nach unten hin in die einzelnen Lobuli des Adenoms hineinziehen.

Ich halte diesen Befund für besonders bedeutungsvoll. Denn er scheint mir hervorragend geeignet, die Auffassung der eben genannten Fälle hidradenoider Geschwülste als Produkte einer Mißbildung der Schweißdrüsenanlagen zu begründen.

Ich habe es bisher absichtlich vermieden, jene Kanäle (Fig. 3) als Schweißdrüsenausführungsgänge zu bezeichnen, weil ich dieses Momentes nicht bedurfte, um die Schweißdrüsennatur der Adenomknötchen des Falles zu beweisen. Umgekehrt ist aber auch sicher, daß auch ohne die Strukturhomologie des Adenoms mit Schweißdrüsen die Kanäle sich gar nicht anders wie als Schweißdrüsengänge auffassen ließen.

Sie treten unter parallelem Zuge in die interpapillären Zapfen ein, behalten eine von den übrigen Zellen der Epidermis gesonderte Auskleidung bis zu ihrer leicht trichterförmigen Aus-

mündung an der Oberfläche und zeigen die charakteristischen, physiologischen Fortsätze (gr. Fig. 3; vgl. bei v. Kölliker[21], Fig. 198, S. 257 und H. Rabl[30], Fig. 52) der Körnerschicht in das Stratum Malpighi, die durch das Auftreten des Eleïdins (Keratohyalin, Waldeyer) im Wandepithel des Ausführganges noch vor seinem Eintritt in die Körnerschicht bedingt sind. Diese eindeutig typischen Eigenschaften sichern die Schweißgangnatur auch Angesichts der verschiedenen Anomalien.

Anomal ist die außerordentliche Verlängerung der interpapillären Zapfen auf das Doppelte und Dreifache, der gestreckte Verlauf der Kanäle durch die Epidermis gegenüber der bekannten physiologischen Korkzieherform, das allzu zarte Kaliber und die dünne Bindegewebsscheide, das einschichtige, cubische Epithel unterhalb und das platte, längsgestellte Epithel innerhalb der Oberhaut, endlich die starke Häufung der Gänge an einem Punkt gegenüber der doch immerhin nicht allzu hohen Schweißdrüsenzahl der Umgebung.[1])

Diesen Zustand für einen postfötal erworbenen auch nur mit einiger Wahrscheinlichkeit zu deuten, halte ich nicht für angängig. Die einzig mögliche Annahme ist vielmehr die einer umschriebenen numerischen Hyperplasie der Anlage, wobei mit dem numerischen Exzeß Störungen auch in anderer Richtung — in der Ausbildung der Gänge an sich wie des Knäuels — sich verbanden. Aus dieser „kongenitalen Mißbildung" entstand das spätere Adenom.

Erwägt man, daß auch Perthes für seinen Fall, in welchem im gesamten relativ großen Bereich des Tumors (12 : 22 mm) neben Haarbälgen und Talgdrüsen auch normale Schweißdrüsen fehlten, bei der absoluten Übereinstimmung der Adenomschläuche mit Schweißdrüsen einerseits und ihrem Zusammenhang mit der Epidermis durch solide ausführgangähnliche Sprossen anderseits, die Entstehung der Geschwulst aus einer abnormalen Schweißdrüsenanlage sehr wahrscheinlich macht, so wird man kein Bedenken zu tragen brauchen, diese Anschauung auch auf unseren zweiten Fall zu übertragen.

Weiter hat Petersen den hidradenoiden, d. h. vom Ober-

[1]) vgl. auch v. Kölleker[21], Fig. 189, S. 248, betr. die normalen Verhältnisse.

flächenepithel gelieferten Anteil seines Adenoms von vornherein als Folge „einer starken Störung“ der Knäueldrüsenentwicklung. als Produkt „verunglückter Drüsenanlage“ von numerischer und morphologischer Anomalie aufgefaßt.

„Es sind“, so meint ([2a], S. 924) Petersen, „zunächst bedeutend mehr Zapfen als normal in die Tiefe gewachsen; an einzelnen Stellen machen dieselben ihre volle Entwicklung durch und führen zur Bildung meist hypertrophischer Drüsen; andere Zapfen dagegen dringen nur bis zu einer gewissen Tiefe und endigen ihre Entwicklung mit der Knopfbildung; oder aber sie gabeln sich bereits frühzeitig, wuchern in die Umgebung, werden vielfach vom Bindegewebe umwachsen und abgeschnürt; bilden teils eine Lichtung, teils bleiben sie massiv; andere secernieren stärker und es kommt bei dem Mangel eines Ausführungsganges zur Cystenbildung.“

Da es sich bei Petersen im ganzen um einen halbseitigen rechtsseitigen Nävus, also um eine angeborene Mißbildung handelt — die Patientin wurde übrigens auch zweimal wegen gleichfalls rechtsseitiger Nasenrachenfibrome operiert —, so liegt es gewiß sehr nahe, auch an den „fertigen“ Schweißdrüsen seines Falles gewisse angeborene Anomalien, die sie zur Produktion des Adenoms befähigten, vorauszusetzen.

Ja, man wird mit Rücksicht auf die angeborene Geschwulst auch in dem allein noch übrigen Fall Bartel, in dem überdies mit Annäherung an den Tumor „das Oberflächenepithel breitere und schmälere, längere Zapfen in die Tiefe sendet“ (vgl. Fall Petersen), ganz allgemein zur Annahme der kongenitalen Anlage sämtlicher bisher bekannten Fälle von Hidradenoma und Adenoma hidradenoides in Form von Entwicklungsstörungen an den Schweißdrüsenanlagen gelangen müssen[1]); auch für die beiden im Corium isolierten Geschwülste im Fall Schickeles und in unserem Fall I (Tumor b).

Wie man sich deren beider Entstehung im Einzelnen denken will, ist dabei ohne besonderen Belang. In unserem Fall I ist naturgemäß die für den einen mit der Epidermis noch verbundenen Knoten sichere Genese aus mißbildeten Schweißdrüsenröhren auch für den anderen isolierten wahr-

[1]) Vgl. auch Perthes[17], S. 300, Anm. 1.

scheinlich. Bestand in Schickeles Fall wirklich an keiner Stelle eine Verbindung mit der Epidermis — ganz sicher ist das nicht, da noch mindestens einer der größeren Kanäle über die Grenze der excidierten Stücke hinauslief, also sein Endverhalten nicht exakt festzustellen war —, so kann hier das Ganze, Adenom und Kanäle, aus embryonal in die Cutis verlagerten Schweißdrüsenanlagen hervorgegangen sein. Oder aber es entstanden als Folge der kongenitalen Mißbildung, — etwa wie in unserem zweiten Fall oder wie bei Perthes —, zunächst in Verbindung mit der Epidermis die größeren Gänge, zum Teil mit kleinen appendikulären Adenomen, deren eines eine besondere Ausbildung erhielt und sich schließlich vom Gang emancipierte, während die Kanäle selbst von der Epidermis sich abschnürten.

Für primäre Mißbildung spricht in diesem Falle auch der Befund von Haaren im kleinen Labium, die hier normalerweise nicht hingehören. Das Vorkommen der Schweißdrüsen an sich im Labium minus ist dagegen durch Webster[86] gerade für den vorderen Teil desselben sichergestellt, entgegen v. Kölliker ([21], S. 247) und Rabl ([80], S. 210), nach denen am weiblichen Genitale die Schweißdrüsen nur bis zum Rand der großen Labien gefunden werden.

Sicher zu erkennen ist jedenfalls die besondere Art des Vitium primae formationis unter allen Fällen allein in unserem ersten: numerischer Exzeß der Drüsenanlage mit rudimentärer Ausbildung. In allen anderen Beobachtungen ist, wie wir gesehen haben, der morphologische Ausdruck des Zusammenhanges mit der Epidermis, soweit ein solcher überhaupt vorhanden ist, von dem in jenem Falle verschieden.

Ob die Störung der Drüsenanlage bei Perthes oder in unserem zweiten Falle oder an den Zapfen und Kanälen bei Petersen sich gemäß der Vorstellung des letztgenannten Autors (s. o.) entwickelte oder, wie es vielleicht für die „fertigen" Schweißdrüsen als Basis der Wucherung bei Petersen und Bartel anzunehmen ist, zunächst als Folge der embryonalen Entwicklungsstörung ein nur „virtueller" (Unna[8], S. 1135) oder potentieller Überschuß an Gewebe und Produktionskraft vorhanden war, der erst postfötal sich in die soliden oder ausgehöhlten Epithelsprossen umsetzte, steht dahin.

Angreifbar ist auf alle Fälle Perthes' Vergleich ([17], S. 301) der gestörten Schweißdrüsenanlage und der daraus entstehenden Adenome mit den „Débris epithéliaux paradentaires" (Malassez) und ihren Wucherungsprodukten. Die „Débris epithéliaux paradentaires" sind physiologische Reste einer physiologischen Anlage, während den anatomischen Grund der Hidradenome und des Adenoma hidradenoides, ja gerade pathologisch veränderte, sei es überschüssig gebildete oder an sich normalzählige, Anlagen abgeben. Ein Schmelzkeim, der infolge gestörter Entwicklung seiner Anlage später abnorm wuchernde, aber als solche deutlich erkennbare Zahnsubstanz hervorbringt (vgl. z. B. Fälle von Hildebrand[37], Lohoff[38]), wäre etwa das passende Analagon.

Auch sind diese „gestörten Anlagen" unserer Fälle wohl zu scheiden von den „verunglückten", embryonal in die Cutis versprengten Knäueldrüsenanlagen, wie sie nach Unna und Török die Grundlage des „Syringoms" (s. Einleitung) abgeben sollen. Diese sind bisher durchaus hypothetisch, während sich die congenitale Mißbildung als Ausgang des Adenoms wenigstens in unserem Fall I positiv demonstrieren läßt. Gesetzt selbst den Fall, auch beim Adenoma hidradenoides bestünde eventuell (z. B. bei Schickele) die congenitale Mißbildung in embryonal, etwa nach Art der Nävuszellen in die Lederhaut, verlagerten Schweißdrüsenkeimen oder -anlagen, so würden diese doch von anderen Eigenschaften als die „versprengten Knäueldrüsenkeime" bei Unna und Török zu denken sein. Denn dort, beim Syringom im Sinne jener Autoren, würden sie membranlose, solide, colloide Stränge und Zellhaufen bilden; hier entstehen wohlorganisierte, mit Membrana propria versehene Drüsentubuli vom Epitheltypus des Secretions- und des Ausführkanals der Schweißdrüse.[1])

Soviel über die Genese der Tumoren. Wieweit im Einzelnen ihr anatomisches Verhalten übereinstimmt, ergibt sich

[1]) Unna selbst hat übrigens für den Fall, daß die Tumoren Petersens als congenital angelegte aufgefaßt würden, auf die Verschiedenheit der eventuellen Anlagestörung gegenüber den „Syringomen" hingewiesen ([8], S. 815). „Es wäre alsdann anzunehmen, daß je nach dem Zeitpunkt der Entstehung des embryonalen Gewebsüberschusses wesentlich verschiedene Neubildungen resultieren."

zum großen Teil aus den vorstehenden Ausführungen. Es lassen sich sehr wohl auch die verschiedenen Abbildungen der Tumordurchschnitte, soweit der einfach tubulös-cystische Teil des Adenoms dargestellt ist, unbeschadet der erörterten kleinen morphologischen Differenzen der Genese, miteinander vergleichen (s. unsere Figg. 1, 4, 6; Petersen, Fig. 1 (und unsere Fig. 3), Bartel (Figuren auf Taf. VIII), wennschon die wesentlichste Übereinstimmung, wie oben beschrieben, vor allem in den feineren Strukturverhältnissen gegeben ist. Immerhin finden sich die Zweige und reichen Teilungen der Drüsenschläuche in unseren und Schickeles Fällen, ebenso in den anderen. Durch ein im ganzen reichlicheres Stroma wird natürlich der „Wirrwarr" der Tubuli ein geringerer (Petersen, Bartel), oder es entsteht ein förmliches, sehr zierliches Netzwerk, wie bei Perthes.

Als wiederkehrend in den einzelnen Beschreibungen mag ferner hier noch genannt sein die entzündliche Reizung des Stromas, die namentlich in der subepithelialen Zone, auch in der näheren und weiteren Umgebung des Tumors sich gelegentlich stark ausspricht (Wanderzellen im Oberflächenepithel bei Bartel, im größeren Tumor unseres Falles I), in unserem Fall I übrigens (vgl. r, Fig. 3) mit dem Rand des Verbindungsstieles zur Epidermis scharf abschneidend. Sicherlich ist diese Veränderung zum Teil die Folge äußerer Irritation (resp. therapeutischer Maßnahmen). zum Teil begleitet sie aber wohl auch — wie z. B. in unserem zweiten Fall — die noch im Fortgang begriffene Proliferation des Oberflächenepithels.

An sich ist das Stroma allerwärts einfach fibrillär, von mittlerem Zellgehalt und Gefäßreichtum, an den Stellen starker drüsiger Proliferation bei uns (z. B. Fig. 2) oder Schickele erheblich reduziert.

Über die besondere Anordnung der elastischen Fasern (intertubuläre Netze!) habe ich bereits gesprochen. Bartel notiert im Geschwulststroma auch spärliche Bündelchen glatter Muskelfasern, meist in Nachbarschaft der Blutgefäße. Petersen und Bartel bemerken auffallend viel Mastzellen im Stroma bezw. der Umgebung des Tumors oder im subcutanen Bindegewebe.

Das Bindegewebe kann als distinkte Kapsel das Adenom, das sich früher oder später von seiner epithelialen Matrix auch

ganz abschnüren kann, rings begrenzen (unser Fall I, Tumor b; Schickele), das Adenom selbst über das verbreiterte Corium hinaus bis in die Subcutis (Fettgewebe) hineinreichen (Bartel, Perthes; unser Fall I, größerer Tumor; Schickele).[1])

Ist das Adenom mit der Epidermis ganz außer Verbindung, kann es diese durch Gegendruck von unten her verdünnen, wie über dem kleineren Adenom (Tumor b) unseres ersten Falles oder auch stellenweise im Falle Perthes.

Im übrigen ist die Oberfläche teils glatt, teils warzig-papillär (Bartel, Petersen), und zwar kann die warzige Beschaffenheit (Bartel) durch „papillomatös" gewucherte Cutis wie durch die intrakanalikulären Papillen, die aus den Mündungen der erweiterten Drüsengänge ragen, bedingt sein. In kleineren Knoten bei Petersen, in unseren Fällen und bei Schickele trägt die Oberfläche Haare, während bei Perthes im ganzen Bereiche der Neubildung wie die Schweißdrüsen so auch die Talgdrüsen und Haare gänzlich fehlen. Immerhin stammen letztere auch in den erstgenannten Fällen nur aus der Haut, die die Neubildung umgibt (vgl. auch Bartel) und nicht aus dieser selbst.

Schweißdrüsen neben dem Adenom, außerhalb der Kapsel desselben, sah ich, wie Schickele, in den beiden Tumoren unseres Falles I. Einige waren neben dem größeren Knoten hypertrophisch, cystisch, und zeigten ausgesprochene Doppelschichtung wie die Röhren des Adenoms selbst. Irgendwelche Beziehungen zu letzteren aber konnte ich so bestimmt ausschließen, wie Schickele solche zu den größeren Kanälen seines Falles.

Klinisch präsentieren sich die kleinen Geschwülste in den einzelnen Fällen als bis kirschgroße (Petersen), breitbasig oder pilzförmig aufsitzende oder dünngestielte, ziemlich derbe Knoten (bei Schickele „weich") von normaler Hautfarbe oder gelbbrauner oder hellgraubrauner, rötlicher Farbe. Sie können ulcerieren (Petersen). Auf der Unterlage sind sie stets ver-

[1]) Auch normalerweise liegt übrigens nur der kleinere Teil der Schweißdrüsen im subcutanen Fettgewebe, der größere in der Pars reticularis der Lederhaut, bald höher, bald tiefer (v. Kölliker[21], S. 249).

schieblich, während sie mit der bedeckenden Haut fest verbunden sind.

Lokalisation und Zahl sind zum Teil ganz verschieden.

Im Falle Bartel solitäre Geschwulst in der rechten Unterbauchgegend bei 53jährigem Mann. Bei Petersen halbseitiger Nävus, aus multiplen Knäueldrüsengeschwülsten zusammengesetzt bei 20jährigem Mädchen, und bei Perthes solitäre Geschwulst auf der Oberlippenmitte bei einem 39jährigen Mann.

Demgegenüber scheinen aber die drei noch übrigen Fälle — unsere beiden und der Schickeles — zu einer besonderen Gruppe zusammenzugehören, da sie sämtlich im Bereich der Vulva bei 30-, 40- und 45jährigen Frauen gefunden werden und klinisch und anatomisch sich in sehr ähnlicher Form präsentieren. Klinisch insofern, als die multiplen (Fall I) oder einfachen Tumoren als höchstens erbsen- oder kirschkerngroße Knötchen jedesmal an den großen oder kleinen Labien zu finden sind, und anatomisch, weil in der Gesamtstruktur des Adenoms hier eine besonders große Übereinstimmung herrscht.

An und für sich wäre auch eine etwaige Prädilektion des Adenoma hidradenoides für eine bestimmte Körperregion nicht einmal wunderbar. Besteht sie doch auch für das Epithelioma adenoides cysticum (Brooke „mitten im Gesicht") und das „Syringom" (s. Einleitung), trotzdem die Muttergewebe dieser Bildungen — Haarbälge, Talgdrüsen, Schweißdrüsen, Epidermisepithel — sich an den meisten Stellen der Körperoberfläche genau in der nämlichen Art vorfinden.

Ich habe schon oben Gelegenheit gehabt, die besondere Übereinstimmung unseres ersten Tumors mit dem Schickeles zu betonen. Der lobuläre Aufbau mit den „keilförmigen" Septen, die soliden adenomatösen und die multilokulären und unregelmäßig cystischen Abschnitte, die peripherischen „Sammelkanäle", die dichotomisch oder komplizierter geteilten, gestreckten oder gewundenen Tubuli, parallel wie „Harfensaiten", die feinen, allmählich zu größeren konfluierenden Kanäle, die in Hohlräume münden, und endlich der „Wirrwarr" der verschlungenen Drüsenschläuche: das alles stimmt Punkt für Punkt zusammen.

In unserem zweiten Falle fehlen zwar die kleinen Cysten und die Lobuli — vielleicht weil hier die Geschwulst noch im

vollen Werden ist —, aber das nämliche Drüsenlabyrinth besteht auch hier, womöglich in noch stärkerer Ausbildung.

Ich pflichte durchaus Schickele bei, wenn er das Bild als analog dem gewisser Adenokarzinome (maligner Adenome) des Corpus uteri bezeichnet und die Metastase eines Cylinderzellkarcinoms differentialdiagnostisch erwähnt. Genau unter dem nämlichen Eindruck stand ich selbst, als ich das Bild das erste Mal zu Gesicht bekam.

Gerade in dieser Richtung sind die spezifischen strukturellen Übereinstimmungen mit den normalen Schweißdrüsenschläuchen, die ich in diesen Adenomen in so gesetzmäßiger Weise feststellen konnte, bedeutsam. Denn es gibt kein bösartiges Adenom, das in seinen Schläuchen — auf elastischer Membrana propria — etwa eine regelmäßige Zweischichtung, zum Teil in der auffallenden Art eines inneren Cylinderepithels und einer äußeren longitudinalen Spindelzellschicht, in so konstanter Form und Verbreitung zeigte, wie das Hidradenom und das Adenoma hidradenoides.

Falls also bei einem derartigen, als Metastase verdächtigen Hautknötchen — sei es an der Vulva oder sonstwo — nicht schon eine nachweisbare Verbindung mit der Epidermis die Frage erledigt, entscheidet leicht und sicher die Eigenstruktur des Adenoms.

Schickele erwähnt „mit aller Vorsicht" eine „möglicherweise eben beginnende Malignität" für seinen Fall mit Rücksicht auf die kleinen soliden Epithelkolben, die er in einigen fibrösen Septen des Tumors aus zentralen Schläuchen entspringen, peripheriewärts ziehen und sich zum Teil in Zellreihen auflösen sah. Ich möchte diese lediglich als Vorstadien wachsender Tubuli betrachten, als junge Schlauchsprossen, wie ich sie auch in beiden Tumoren meines ersten Falles verschiedentlich feststellen konnte, im größeren der beiden Tumoren sogar gleichfalls in manchen Septen.

Auch die unmittelbare Annäherung der Drüsenröhren des Adenoms an die Epidermis im zweiten Fall (Fig. 4, ez), die im Verein mit den hier besonders starken labyrinthischen Windungen der Schläuche zunächst den malignen Eindruck noch verstärkt, stellt nicht ein Vorstadium der Destruktion, sondern im Gegenteil ein Vorstadium der Abkapselung dar.

Schließlich läßt sich natürlich auch aus dem Vorrücken von einzelnen Miniaturläppchen bis in die Kapsel in unserem Fall I (gr_1 und gr_2 Fig. 1) keinerlei Schluß auf „beginnende Bösartigkeit" ziehen. Das liegt durchaus im Rahmen der gewöhnlichen Wachstumsvorgänge des Adenoms.

Übrigens ist bei unserer ersten Patientin seit der letzten Abtragung der kleinen Tumoren (13. X. 1901) kein „Recidiv" gefolgt. Auch die zweite war ein Jahr später gesund.

Ich möchte kaum zweifeln, daß weitere Fälle[1]) der bisher unbeachtet gebliebenen kleinen Valvatumoren das „Adenoma hidradenoides tubulare vulvae" als eine besondere Species des nach dem Schweißdrüsentypus gebauten Adenoms bekräftigen werden.

Schwerer ist es vor der Hand zu sagen, ob auch die übrigen Fälle — bei Petersen,[2]) Barthel, Perthes — an sich vorbildliche Zustände, d. h. bestimmte Species darstellen und früher oder später ihre Rolle als „Literaturunica" ausspielen.

Wie dem auch sei, jedenfalls glaube ich gezeigt zu haben, daß sie diesen Namen schon jetzt höchstens in rein casuistischem Sinne verdienen, im übrigen aber zu der gut genug um-

[1]) Den von Schickele besprochenen Vulvatumor Werths[39] (gut kirschkerngroßes Adenokystoma papilliferuum im l. Sulcus interlabialis), der, falls nicht hierhergehörig, nach Schickele aus einer „Schleimdrüse" (S. 460 o.) hervorgehen soll, hierherzurechnen, besteht umso weniger Veranlassung, als sich seine Genese auf andere Art (entodermale Epithelverlagerung aus dem Sinus urogenitalis; vgl. Verf. „Über Adenokystoma papilliferum vulvae polyposum", Festschr. f. E. Neumann, 1904) einleuchtend begründen läßt. Er hat sowohl in seinem makroskopischen, wie namentlich in seinem mikroskopischen Bau keinen Anklang weder an diese, wie es scheint, sehr charakteristische Gruppe von Vulvaadenomen, noch an die Schweißdrüsenadenome resp. das Adenoma hidradenoides überhaupt.

[2]) Anm. bei der Korrektur. Den Tumoren Petersens ähnliche Geschwülstchen hat inzwischen auch Wolters viermal beobachtet und zwar an Gesicht und Rumpf. Ursprung vom Epidermisepithel oder von den Schweißdrüsenausführungsgängen. Congenitale Anlage. Überall zweifache Epithelschicht mit inneren hohen Cylinderzellen. Vergl. die Discussion zu meinem Vortrage in der Berlin. Dermatol. Gesellsch. vom 3. November 1903: Anatomische Beiträge zur Kenntnis der Schweißdrüsenadenome. Referat: Monatshefte f. prakt. Dermatologie Bd. 37 No. 3.

schriebenen Gruppe der Hidradenome und hidradenoiden Adenome gehören.

Zum Schluß noch einige Worte über die epithelialen, neoplastischen Veränderungen der Schweißdrüsen im allgemeinen.

Ich habe sie neben den Adenomen in den vorstehenden Ausführungen zum Teil schon kurz gestreift. So die rein hypertrophisch-hyperplastischen Zustände der Schweißdrüsen, die, was noch zu untersuchen bleibt, vielleicht ein besonderes anatomisches und klinisches Bild abgeben[1]); so ferner das auf die Befunde von I. Neumann und namentlich von Blaschko und

[1]) Bei dieser Gelegenheit sei der kurz nach Abschluß des Manuskripts erschienene Fall Th. Brauns von „ausgebreitetem Schweißdrüsenadenom mit Cystenbildung" genannt. Hanfkorn- bis haselnußgroße kugelige Hauttumoren bei 45jährigem Mann am ganzen Rumpf, besonders Brust, Abdomen- und Inguinalgegend. Dazu ist palpatorisch eine große Zahl kleinerer unter der über ihnen verschieblichen Haut nachzuweisen. Sämtliche Knoten und Knötchen sind aus Schlingen der Schweißdrüsenknäuel hervorgegangene, einkammerige, etwa kugelige Cysten. Die Knäuel sind so reichlich, daß sie in der unteren Cutis (an einem zur Untersuchung gelangten Stück der Rückenhaut) an den meisten Schnitten in horizontaler Ausdehnung eine geschlossene Lage formieren. Außer dieser Überzahl ist auch der Typus der Schweißdrüsen für die untersuchte Stelle abnorm. Neben den gewöhnlichen kleinen Schweißdrüsen der Rückenhaut sind mächtige Bildungen nach Art der Axillar- oder Circumanaldrüsen vorhanden. Die reichlichen Ausführungsgänge sind allerwärts intakt.

Brauns faßt den Vorgang (S. 353, 355) als eine „jedenfalls angeborene" Abnormität der Schweißdrüsen — Exzeß der Zahl und der Einzelausbildung — mit späterer Cystenbildung aus den Knäueln auf, und man kann ihm darin wohl zustimmen. Es ist auch gewiß richtig, wenn Brauns betont, daß „man diese Erscheinung nicht als Hypertrophie bezeichnen kann und sie sich auch nicht genau mit dem Begriff Adenom decke". Warum aber nur, „weil eine präcisere Bezeichnung dieser Anlageanomalie fehlt", bei diesen Spirocysten (Knäuelcysten) abnorm reichlicher und zum Teil auch abnorm großer Schweißdrüsen von „Adenom" sprechen? Von einer wirklichen Drüsenvermehrung durch Wucherung ist doch nach Brauns selbst keine Rede, vielmehr der ganze Status lediglich ein fertiges Produkt abnormer Anlage!

Daß es auch Spirocysten, die analog in klinische Erscheinung treten, ohne gleichzeitige sonstige Anomalien der Schweißdrüsen gibt, beweist ein Fall von Dubreilh und Auché.

M. Winkler gestützte Epithelioma cysticum hidradenogenes oder syringeale (s. o. S. 315), das einen mehr oder minder großen Teil der klinisch gleichartigen und anatomisch zum mindesten sehr ähnlichen „Haemangioendothelioma tuberosum multiplex" ablöst — vielleicht in Verbindung mit anderen sonst analogen, aber direkt vom Deckepithel der Epidermis (A. Gaßmann) gelieferten Neubildungen.

Balzer und Ménétrier (vgl.[8], S. 1143) haben nach ihren Untersuchungen neben den Talgdrüsen, den Haarbälgen und der Epidermis selbst auch dem Schweißdrüsenausführungsgang einen Anteil an der Epithelwucherung beim Epithelioma adenoides cysticum Brookes zuerkannt.

Es folgen die gutartigen Epitheliome des Schweißdrüsenknäuels (Unna[8], S, 813/14) und des Schweißdrüsenausführungsganges (Unna[8], S. 816 und Petersen[26], S. 457—460), die aus meist feinen soliden Epithelsträngen ohne Lichtung, teils mit (Petersen), teils ohne (Unna Fall 1, in Fall 2 keine Angabe) Membrana propria bestehen. Die „Epithelwalzen" können sich netz- und gitterartig verbinden und durch Degeneration entstandene Colloidcysten (Unnas zweiter Fall) einschließen.

Petersen nennt seinen Fall eine „Abart des Schweißdrüsenepithelioms". Unna rangiert die seinigen kurzweg unter die Spir- bezw. Syringadenome. Adenome sind diese Geschwülste — wie ich schon eingangs auszuführen Veranlassung nahm — keineswegs, aber auch keine Karzinome. Denn es fehlt das für den Krebscharakter der atypischen Epithelwucherung ausschlaggebende: die zerstörende fressende Tendenz der Epithelneubildung. Sie sind eben gutartige Epitheliome, nicht anders als die vorhergenannten Formen und ebensowenig bösartig wie diese oder die echten Adenome.

Endlich der Schweißdrüsenkrebs.

Außer der Beteiligung der Schweißdrüsen bei der Genese des Hautkrebses im allgemeinen und außer gewissen Hautkrebsen, die zwar ausschließlich von den Schweißdrüsen ausgehen, aber klinisch und anatomisch als besondere Art von anderen Hautkarzinomen sich nicht unterscheiden lassen (vgl. Török[8], S. 484), gibt es doch auch anscheinend einen Schweißdrüsenkrebs mehr specifischen Charakters (Darier[40]; vielleicht

auch Malherbes[41]). Török citiert ([3], S. 485) eingehend den Fall Dariers, der bei einem 71jährigen Mann neben einer handtellergroßen flachen Induration in der Submentalgegend multiple Knötchen in der Tiefe der Rumpfhaut durch krebsige Umwandlung je eines Schweißdrüsenknäuels entstehen sah.

Vielleicht existieren noch Übergänge oder Mischungen (vgl. auch Herxheimer[19]. S. 504, Gaßmann[42], S. 199) all dieser verschiedenen Wucherungsarten, sodaß sich der unstreitig ohnehin recht reichhaltige Formenkreis der epithelialen Neubildungen der Schweißdrüsen noch mehr erweitert.

Gerade darum aber sollte auf diesem Gebiet in Zukunft mehr berücksichtigt werden, was sehr zum Schaden der Sache hier bisher recht oft stark vernachlässigt wurde: die Anwendung der präcisen und allgemeingültigen pathologisch-anatomischen Definitionen, die, sogut wie anderwärts, auch bei den epithelialen Neubildungen der Schweißdrüsen Adenom, Karzinom und gutartiges Epitheliom — wenigstens in vielen Fällen — mühelos zu trennen gestatten.

Zusammenfassung der Hauptergebnisse.

1. Adenome der Schweißdrüsen lassen sich außer durch den unmittelbaren Zusammenhang mit letzteren auch durch ihren eigenen morphologischen Charakter als solche feststellen.

2. Diese morphologischen Zeichen bestehen vor allem in einer frappanten ausgebreiteten und specifischen histologischen Übereinstimmung mit der zelligen Auskleidung der Schweißdrüsen (Doppelschichtigkeit vom Typus des Sekretionskanals und der ausführenden Drüsengänge). die sich in sämtlichen einschlägigen Fällen feststellen läßt. In zweiter Linie zu nennen ist die häufig zu findende Produktion elastischer Grenzmembranen um die Schläuche des Adenoms und die Entstehung des Inhalts der Tubuli durch echte Sekretion.

3. Die Adenome der Schweißdrüsen sind tubuläre oder tubulär-cystische Adenome. Sie werden zweckmäßig genetisch geschieden 1. in das Hidradenoma tubulare, dessen Ursprung aus fertigen Schweißdrüsen nachweisbar ist; 2. das Adenoma hidradenoides tubulare, dessen Schweißdrüsencharakter an sich feststeht. das aber direkt aus der Epidermis

oder rudimentär gebliebenen Schweißdrüsen hervorgeht, oder, weil völlig im Corium isoliert, die besondere Art seiner Abstammung nicht mehr erkennen läßt; 3. kombinierte Formen.

Als Untergruppe des Hidradenoms ist bisher das Syringadenoma tubulare (Hervorgehen des Adenoms aus den Schweißdrüsenausführungsgängen) und das Hidrocystadenoma tubulare papilliferum intrasyringeale (Cystadenom der Schweißdrüsen mit Papillenbildungen in den Ausführungsgängen) bekannt.

Ein sicherer Fall von Spiradenom (Unna; isoliertes Adenom der Knäuel) steht noch aus.

4. Für das Hidradenoma und Adenoma hidradenoides ist der congenitale Ursprung aus mißbildeten Schweißdrüsenanlagen wahrscheinlich. In bestimmten Fällen läßt sich die Art der congenitalen Mißbildung der Schweißdrüsenanlagen genau demonstriereren: embryonal mißbildete Schweißdrüsenausführungsgänge mit numerischem Exzeß in unserem Fall I (Fig. 3).

Für die anderen Fälle (Zusammenhang der Adenomschläuche mit soliden Sprossen der Epidermis oder „fertigen Drüsen" oder völlige Isolierung des Tumors im Corium) ist die spezielle Art der congenitalen Mißbildung vorläufig nicht näher zu bestimmen.

5. Unter den bisher vorliegenden Fällen scheint das Adenoma hidradenoides tubulare vulvae eine besondere Species darzustellen.

Seine histologische Erscheinungsform ähnelt der des Adenoma malignum (Adenokarcinoms). Doch läßt sich in praxi dieser Verdacht stets durch den Nachweis des charakteristischen Baues der Kanäle (Zweischichtigkeit vom Schweißdrüsentypus, elastische Membrana limitans) leicht beseitigen.

6. Die epithelialen Wucherungsformen der Schweißdrüsen umfassen neben den hypertrophisch-hyperplastischen Zuständen und echten Adenomen auch gutartige Epitheliome des Knäuels und Ausführungsganges. Ferner Karzinome, die zum Teil im allgemeinen Bild des Hautkrebses aufgehen, aber auch specifischen Charakter besitzen können (Fall Darier). Zwischen allen diesen Zuständen ist — unbeschadet etwa vorkommender Übergangs- und Mischformen — strenger, als vielfach bisher geschehen, zu scheiden.

Literatur.

1. R. Virchow, Die krankhaften Geschwülste. Berlin 1863. Bd. 3, S. 411.
2. W. Petersen, a) Ein Fall von multiplen Knäueldrüsengeschwülsten unter dem Bilde eines Naevus verrucosus unius lateris. Arch. f. Dermatol. u. Syphil. Bd. 24, 1892, S. 919. — b) Beiträge zur Kenntnis der Schweißdrüsenerkrankungen. Eod. loc. Bd. 25, 1893, S. 442.
3. L. Török, Krankheiten der Schweißdrüsen im Handbuch der Hautkrankheiten von Fr. Mračeк. Wien 1901, Bd. 1, S. 464 ff.
4. Thierfelder, Ein Fall von Schweißdrüsenadenom. Arch. f. Heilkunde, Bd. 11, 1870, S. 401.
5. K. Knauß, Eine Geschwulst der Schweißdrüsen (Cylinderepitheliom). Dieses Archiv Bd. 120, 1890, S. 561 (fehlt in den Törökschen Literaturzusammenstellungen[3], S. 462 und 474).
6. J. Bartel, Ein Fall von Cystadenoma papilliferum der Schweißdrüsenausführungsgänge mit Hypertrophie und Cystenbildung der Schweißdrüsen selbst. Zeitschr. f. Heilkunde Bd. 21 (N. F. Bd. 1), 1900. Abteilung f. pathol. Anatom. S. 200.
7. J. Jupunoff, Cystadenoma sudoriparum. Inaug.-Diss. Würzburg 1896 (fehlt in der Törökschen Literaturzusammenstellung[3], S. 462).
8. P. G. Unna, Die Histopathologie der Hautkrankheiten. Lieferung 8. Ergänzungsband zu Teil II d. Lehrb. d. spez. pathol. Anatom. von J. Orth. Berlin 1894.
9. I. Neumann, Das Syringocystom. Arch. f. Dermatol. und Syphilis. Bd. 54, 1900, S. 3.
10. Jarisch, Die Hautkrankheiten in Nothnagels speziell. Pathol. und Therapie. Wien 1900.
11. E. Besnier, Brocqu und L. Jacquet. La pratique dermatologique. Paris 1900.
12. M. Wolters, Haemangioendothelioma tuberosum multiplex und Haemangiosarcoma cutis. Arch. f. Dermatol. u. Syphil. Bd. 53, 1900, S. 269.
13. Kromayer, Berichte über die Fortschritte der Dermatologie usw. pro 1901. Centralbl. f. patholog. Anatom. u. allgem. Patholog. 1902.
13 a. idem, Neue biologische Beziehungen zwischen Epithel und Bindegewebe: Dermoplasie. Arch. f. Dermatol. und Syphilis. Bd. 62. S. 299. 1902.
14. A. Blaschko, Monatsh. f. prakt. Dermatolog. Bd. 27, 1898, S. 175. Referat über die Sitzung d. Berlin. dermatol. Gesellsch. vom 5. Juli 1898.
15. M. Wolters, Epithelioma adenoides cysticum. Arch. f. Dermatol. und Syphil. Bd. 56, 1901, S. 89.
16. M. Christian, Über das gutartige Epitheliom der Haut. Inaug.-Diss. Berlin 1903.
17. G. Perthes, Über gutartige Epitheliome, wahrscheinlich kongenitalen Ursprungs. Deutsche Zeitschr. f. Chirurgie, 1903, S. 283.

18. Lotzbeck, Ein Fall von Schweißdrüsengeschwulst der Wange. Dieses Arch. Bd. 16, 1859.
19. K. Herxheimer, Neoplasmen der Haut in Lubarsch-Ostertags Ergebnissen der allgemeinen Pathologie usw. Jahrg. I. Abt. 4, 1896, S. 502.
20. M. Borst, Die Lehre von den Geschwülsten. Wiesbaden 1902.
21. A. v. Koelliker, Handb. d. Gewebelehre d. Menschen. 6. Auflage. Leipzig 1889, Bd. 1.
22. Fuehrer: Deutsche Klinik, 1850, No. 20 (cit. bei Jupunoff[7]).
23. Klebs, Handb. d. patholog. Anatomie, 1869, Bd. 1, S. 36 und S. 105.
24. Luecke in v. Pitha und Billroths Handb. d. allgem. u. spez. Chirurgie, Bd. II, Abt. I. Die Lehre von den Geschwülsten in anatomischer und klinischer Beziehung. Erlangen 1869, mit Abbild. Fig. 64, S. 278.
25. v. Rindfleisch, Lehrb. d. pathol. Gewebelehre, 4. Aufl., S. 282, 1875.
26. Perry, Adenomata of the sweat glands. Atlas seltener Hautkrankheiten, III (1890, I), cit. bei G. Perthes[17], S. 298 und M. Wolters[12], S. 297.
27. W. Waldeyer, Die Entwicklung der Karcinome. Dieses Archiv Bd. 41, S. 498.
28. E. Beier, Ein Fall von Naevus subcutaneus usw. Arch. f. Dermatol. und Syphil., Bd. 31, 1895.
29. G. Schickele, Weitere Beiträge zur Lehre der mesonephrischen Tumoren. Hegars Beitr. zur Geburtshilfe und Gynäkologie, Bd. 6, H. 3, 1902.
30. H. Rabl, Histologie der normalen Haut des Menschen, im Handbuch der Hautkrankheiten von Fr. Mraček, Wien 1901, Bd. 1, S. 109ff.
31. George T. Elliot, Adenocystoma intracanaliculare occurring in a naevus unius lateris. Journ. of cutan. and genito-urin. diseas. Vol. XI, 1893, May.
32. Wagner, Handbuch der allgemeinen Pathologie, 1874.
33. Kaufmann, Lehrbuch der speziellen patholog. Anatomie. Berlin 1901.
34. Siedamgrotzky, Zottiges Schweißdrüsenadenom. Sächs. Berichte, S. 82, 1871.
35. Werner, Kystoma proliferum von der Haut eines Hundes. Arch. f. Tierheilk. Bd. 1, S. 121.
36. Webster, The nerve-endings in the labia minora and clitoris. Edinburgh medic. journ. 1891.
37. O. Hildebrand, Beitr. zur Lehre von den durch abnorme Zahnentwicklung bedingten Kiefertumoren. Deutsche Zeitschr. f. Chirurg. Bd. 31, 1890 u. Bd. 35, 1893.
38. C. Lohoff, Odontogenes Neoplasma in den Kieferhöhlen eines Pferdes. Inaug.-Diss. Bern, 1903.
39. Werth, Zur Anatomie der Cysten der Vulva. Centralbl. f. Gynäkol. Bd. 2, 1878, S. 513.

40. Darier, Contribution à l'étude de l'épithéliome des glandules sudoripares. Arch. de médec. expériment. et de l'anatom. pathol., Bd. 1, 1889, S. 115 und 267.
41. Malherbes, Arch. génér. de médec. Bd. 2, 1885, S. 522.
42. A. Gaßmann, Fünf Fälle von Navi cystendotheliomatosi disseminati (Hidradénomes Jacquet et Darier etc.). Arch. f. Dermatol. u. Syphil., Bd. 58, 1901, S. 177.
43. H. Guth, Über Haemangioendothelioma tuberosum multiplex. Festschrift für M. Kaposi. Ergänzungsband z. Arch. f. Dermatol. u. Syphil., 1900, S. 599.
44. F. v. Waldheim, Haemangioepithelioma cutis papulosum. Arch. f. Dermatol. u. Syphil. Bd. 60, 1902, S. 225 und Nachtrag S. 246.
45. A. Gaßmann, Erwiderung zu dem Nachtrag der Arbeit F. v. Waldheims: „Haemangio endothelioma cutis papulosum". Arch. f. Dermatol. u. Syphil., Bd. 63, 1902, S. 107.
46. Delore, Naevusartige Tumoren der Schweißdrüsen. Lyon médic. No. 18, 1900., refer. Monatsh. i. prakt. Dermatolog., Bd. 32, 1901, S. 45.
47. H. D. Rolleston, A dilated sweat-duct with intracystic papillomata. The brit. journ. of dermatolog. March 1902, Bd. 14, S. 83.
48. Th. Brauns, Ein Fall von ausgebreitetem Schweißdrüsenadenom mit Cystenbildung. Arch. f. Dermatol. u. Syphil., Bd. 64, H. 3, 1903, S. 347.

XII.

Pachymeningitis carcinomatosa haemorrhagica interna productiva mit Colibacillosis agonalis.

(Aus dem Pathologischen Institut in Berlin).

Von

Stabsarzt Dr. M. Westenhoeffer,

komm. zum Institut.

(Hierzu 1 Textfigur.)

Abgesehen von der Seltenheit der carcinomatösen Erkrankung der Hirnhäute bietet der nachfolgend beschriebene Fall soviel klinisches nnd pathologisch-anatomisches Interesse, daß seine Veröffentlichung gerechtfertigt erscheint.

Für Überlassung der Krankengeschichte sage ich Herrn Geh. Rat Prof. Kraus meinen verbindlichsten Dank.

Frau L., 29 J. alt, aufgen. auf die II. med. Klinik der Charité am 20. 6. 03.

Anamnese: Pat. ist nicht vernehmungsfähig. Der Mann der Pat. ist nicht imstande, nähere und ganz bestimmte Angaben über seine Frau und deren Verwandte in sanitärer Beziehung zu machen. Solange er mit seiner Frau verheiratet ist (4 Jahre), ist dieselbe nie krank gewesen. In der letzten Zeit merkte sie nur eine allmähliche Abmagerung und eine wenig beachtete Schwäche. Vor 5 Wochen steigerte sich das Schwächegefühl. Sie war zeitweise ohnmächtig. Abends fieberte sie und klagte in der ganzen Zeit über Appetitlosigkeit. Der Zustand war ein derartiger, daß der behandelnde Arzt die Krankheit für einen Typhus hielt und mit diesem Verdacht sie auch dem Krankenhaus überwies. 3 Tage nach der Aufnahme trat eine wesentliche Verschlimmerung im Allgemeinbefinden ein. Starkes und häufiges Erbrechen, beständige Kopfschmerzen, Ohnmachtsgefühl, Durchfälle setzten das Bild zusammen.

Status praesens: Frau von mittlerer Größe mit völlig geschwundenem Fettpolster und schlaffer Muskulatur. Gesichtsfarbe sehr blaß. Das obere rechte Augenlid stark ödematös geschwollen und cyanotisch verfärbt. Es besteht Strabismus convergens. Keine Oedeme, keine Drüsenschwellung, Tibiakanten sind glatt.

Die Blutuntersuchung ergibt eine erhebliche Verminderung von roten ($2\frac{1}{2}$ Millionen) und geringe Vermehrung der weißen Blutkörperchen (12000).

Respiration und Circulation zeigen keine Besonderheiten.

Abdomen: In der Medianlinie, etwas oberhalb des Nabels befindet sich ein Tumor, der nach unten zu scharfe Grenzen und am Rande einige Einschnitte hat. Über dem Tumor ist Darmteil fühlbar, den man über dem Tumor deutlich verschieben kann. Die Untersuchung des Mageninhalts nach einem Ewaldschen Probefrühstück ergibt:

Salzsäure: schwach positiv (Günzburgs Reagens).

Milchsäure +

Biuret — keine Sarcine.

Stuhl: dunkelrotbraun gefärbt, er erweckt den Verdacht auf Blutbeimischung; Proben mit NaCl + Eisessig negativ.

Die bakteriologische Untersuchung des Stuhles ergibt auf v. Drygalskischen Platten keine Typhusbazillen. Kolibazillen reichlich.

Nervensystem: Sensorium benommen. Abducenslähmung rechts. Untersuchung der Cerebrospinalflüssigkeit (Lumbalpunktion) ergibt: Eiweißmenge reichlich. Centrifugiert: Im Sediment sind zahlreiche bewegliche Stäbchen nachweisbar, die morphologisch, färberisch und kulturell sich als Colibazillen darstellen.

Urin: Alb +, Indican +.

22. 6. 03. Tod ohne daß das Bewußtsein wiedergekehrt war.

Diagnose: Retroperitonealer Tumor. Abducensparese rechts, Meningitis cerebrospinalis serosa.

Die am 24. 6., 36 Stunden nach dem Tode von mir vorgenommene Sektion ergab im wesentlichen: Diffuse karcinomatöse Infiltration der Hälfte der ganzen Magenwand nach dem Pylorus zu. Etwas unterhalb

der Mitte der kleinen Curvatur an der hinteren Magenwand in der Schleimhaut eine ½—¼ cm tiefe, zehnpfennigstückgroße Narbe mit geschwulstartig gewulsteten, auf dem Durchshhnitt markigen, grauweißen Rändern. Metastasen in den peritonealen und retroperitonealen Lymphdrüsen und in den Bronchialdrüsen. Metastasen der Leber mit cyanotischen Infarkten. Das Pankreas ist vollständig umgeben von markigen, z. T. auffallend hämorrhagisch aussehenden Lymphdrüsen, und in seinem hinteren und mittleren Abschnitt ist es selbst von ähnlicher markiger Beschaffenheit, während der Kopf weich ist und normale Struktur zeigt. Braune Arophie des Herzens. Milz atrophisch. Nieren geschwollen, trübe. Lunge, Blase, Genitalien ohne pathologische Veränderung, abgesehen von der allgemein vorhandenen Anaemie.

Schädelhöhle nnd Wirbelkanal:

Schädeldach symmetrisch gebaut, Nähte gut erhalten. Tabula int. etwas verdickt. Dura mater prall gespannt, glatt, glänzend. Im Sinus longitudinalis ein frisches Blutgerinnsel. Die Mehrzahl der in ihm einmündenden Piavenen durch graugelbrötliche Thromben verschlossen. Auf dem Durchschnitt ist die Dura erheblich verdickt, durchschnittlich 1—2 mm dick, stellenweise mit der Pia mater an beiden Hemisphären leicht verklebt, besonders in der Gegend des linken Stirnhirns. Die Innenfläche der Dura ist dunkelrot blutig mit graugelben Beschlägen und z. T. bis 2 mm dicken, ziemlich lose, besonders in der Gegend des Stirnhirns aufsitzenden Blutgerinnseln versehen. Die Sinus am Schädelgrund enthalten teils flüssiges, teils geronnenes Blut. Die Veränderung der Dura mater erstreckt sich auch weiterhin auf den Schädelgrund und das Tentorium, besonders befindet sich in der Gegend des rechten Abducens bei seinem Durchtritt durch die Dura mater in den Sinus cavernosus eine stärkere Blutung, die links fehlt. Pia mater im allgemeinem zart, zeigt jedoch im Bereich des linken Stirnhirns auffallende graugelbliche Trübung. Ebenda aber auch an anderen Stellen der Pia finden sich Gasblasen, und die Gehirnsubstanz zeigt daselbst eine auffallend trübe, schmutzig graue Farbe. Im übrigen ist die Gehirnsubstanz ohne Veränderung. In der Paukenhöhle des linken Ohres befindet sich blutig eitriges Sekret. Die Wand derselben und besonders die Gehörknöchelchen sind rauh. Im übrigen das Felsenbein ohne Veränderung. — In der Gegend der Lumbalpunktion, sowohl im Durasack als auch intrameningeal im Bereich des Filum terminale leichte hämorrhagische Suffusion des Gewebes. In dem lockeren Fettgewebe im Wirbelkanal an der Außenseite der Dura mater spinalis in der Höhe des 5. Lendenwirbels befindet sich ein etwa bohnengroßer schmutzig graugelblicher, mäßig harter Knoten. Das Rückenmark und seine Häute ohne pathologische Veränderungen. Die durchschnittenen Wirbelkörper fast der ganzen Wirbelsäule lassen zwischen roten Abschnitten sich von diesen scharf abhebende, teils isolierte, teils zusammenhängende graugelbe Färbungen erkennen, sodaß ein sehr unregelmäßiges, landkartenähnliches Bild zu sehen ist. Im Brustteil der Wirbelsäule ist das Bindegewebe

zwischen Pleura parietalis und Periost, d. h. das Periost der Wirbelsäule selbst, an einigen Stellen diffus verdickt, von harter und etwas elastischer Beschaffenheit. Die Pleura über diesen knotenähnlichen Anschwellungen ist feucht, glatt und glänzend.

Makroskopische Diagnose: Cicatrix et Carcinoma planum ventriculi et metastaticum glandul. peritoneal, retroperitoneal. bronchial. hepatis, pankreatis. Pachymeningitis fibrino purulenta, haemorrhagica int. Leptomeningitis fibrino-purulenta lobi frontal sin. Otitis media sin. Caries ossicul. auditor. aur. sin. Nephritis parenchymatosa. Atrophia fusca cordis. Emphysema cadaveros. universale.

Der makroskopische Befund bei der Sektion vermochte nur einen Teil der klinischen Erscheinungen zu erklären und war auch nicht geeignet, den Zusammenhang der bei der Sektion gefundenen Veränderungen zu geben. — Dasjenige, was seitens der Klinik als retroperitonaealer Tumor diagnostiziert worden war, war zweifellos das Drüsenkonvolut hinter dem Magen und das stark karzinomatös infiltrierte Pankreas. Eine Kommunikation zwischen dem Abdominaltumor und der Wirbelsäule, bezw. dem Wirbelkanal, die eventuell seitens der Klinik angenommen war, bestand ebenfalls nicht, sodaß die Erklärung der Druckempfindlichkeit der Wirbelsäule und des Befundes von Colibazillen im Wirbelkanal, bezw. Rückenmarkskanal keine Erklärung fand. Ebenso fehlte für die Entstehung der Pachymeningitis int. jeder Anhaltspunkt. Die teilweise vorhandene Thrombose der Piavenen bei ihrer Einmündung in den Sinus longitudinalis konnte als eine marantische aufgefaßt werden, und die Leptomeningitis im Bereich des linken Stirnhirns konnte mit einigem guten Willen auf die linksseitige Mittelohrentzündung bezogen werden, obwohl die Caries des Felsenbeins nur um die Paukenhöhle herum bestand und der Sinus tranversus, ebenso wie sämtliche anderen Blutleiter, teils flüssiges, teils frisch geronnenes Blut enthielt. Die freie Beweglichkeit des Magens über dem Tumor, sowie der Salzsäuregehalt des Inhalts, schlossen klinisch die Diagnose Magenkarzinom aus. Erschwerend naturgemäß für die klinische Diagnose war der nur zweitägige Aufenthalt auf der Klinik.

Der mikroskopischen Untersuchung war es vorbehalten, nahezu alle Fragen in befriedigender und zum Teil überraschender

Weise zu beantworten. Es wurden gleich nach der Sektion Stücke in Formol-Müller gehärtet von der harten Hirnhaut, vom linken Stirnhirn mit Pia mater, vom Magen, Pankreas, von einigen peritonaealen Drüsen, von der Wirbelsäule, dem Knoten im unteren Ende des Wirbelkanals, vom verdickten Periost der Brustwirbelsäule. Dabei waren die Indikationen zu den einzelnen Untersuchungen so verschieden wie möglich, und doch führten diese Einzeluntersuchungen zu einem gemeinsamen Resultat.

So wurde der Magen und das Pankreas auf besonderen Wunsch der Klinik untersucht, weil in Anbetracht der fehlenden klinischen Symptome eines Magenkarzinoms, die Klinik die makroskopische Diagnose bestätigt wünschte durch die mikroskopische. Die Pachymeningitis wurde auf Anordnung meines Chefs, des Herrn Geheimrat Orth untersucht, welcher in seinem demonstrativen Kurs ein Präparat von Pachymeningitis haemorrhagica zeigen wollte, ebenso geschah auf seine Anordnung die Untersuchung der Wirbelsäule, deren landkartenähnliches Aussehen den Verdacht irgend einer Erkrankung, vielleicht einer beginnenden Osteomyelitis, nahelegte. Ich für meine Person interessierte mich für den Knoten im Wirbelkanal und ganz besonders für jene Stellen der Pia mater im Bereich des linken Stirnhirns, in denen ich mehr kadaveröse Veränderungen als pathologische Zustände vermutete.

Die mikroskopische Untersuchung des Magens ergab den bekannten Befund des planen Karzinoms der Magenwand, die Schleimhaut in den angefertigten Präparaten unverändert, nur an einigen Stellen in ihrer Tiefe an Grenze von Mucosa und Muscularis mucosae erhebliche kleinzellige Infiltration; die Lymphgefäße des Magens zum großen Teil vollgestopft mit Krebszellen. In den untersuchten Lymphdrüsen teils solide Zellhaufen, meistens aber deutlich ausgesprochene Adenombildung. In einer kleinen, an einer karzinomatösen Drüse vorbeiziehenden Magenvene reichlich Krebszellen, vermischt mit roten Blutkörperchen. Im Pankreas zahlreiche, von einer zarten Bindegewebs- und Elastika-Schicht umgebene Hohlräume von der Größe einer Langerhansschen Insel bis fast zu der eines kleineren Läppchens, in denen teils homogene,

wie geronnen aussehende Masse, teils reichlich Krebszellen liegen. Diese Hohlräume liegen sämtlich im interstitiellen Gewebe in der Nähe von Arterien und Venen und stellen mit größter Wahrscheinlichkeit (Endothelien sind nirgends sichtbar) die stark erweiterten Lymphbahnen dar. Übrigens sind die Langerhansschen Inseln sehr zahlreich und ausgezeichnet erhalten, ebenso wie das übrige Drüsengewebe des Pankreas.

Die Untersuchung der Dura mater ergibt, daß sich die hämorrhagische Verdickung nach Art einer Pseudomembran mit der Pinzette abziehen läßt, wobei zahlreiche feine Fäserchen durchreißen. Unter der Haut erscheint die Dura makroskopisch nicht verändert, nur diffus gerötet. Die mikroskopische Untersuchung einer derartigen Pseudomembran, die an den verschiedenen Stellen verschieden dick, bis zu 2 mm ist, ergibt ein Gewebe, das der Hauptmasse nach aus stark erweiterten Kapillaren besteht, die mit Blut und großen kubischen Zellen vollgestopft sind, deren Kerne ebenfalls groß und ziemlich chromatinreich sind. Dazwischen sieht man ein teils feineres, teils festeres, zum Teil kernreiches Bindegewebe, in welchem an einigen Stellen, besonders um die Kapillaren herum, freie Blutkörperchen liegen.

In Schnitten ergibt sich das Verhältnis der Dura mater zur Pseudomembran in klarer Weise; an Gefrierschnitten, die mein Chef anfertigen ließ, wurde auch die Diagnose der Veränderung zuerst gestellt. Das Verhältnis tritt am schärfsten hervor bei der Färbung mit Haemalaun-Eosin oder -Orange.

Die Dura mater zeigt bei dieser Färbung eine mattrote oder orange Färbung mit spärlichen langen Bindegewebskernen. Da, wo die neue Membran beginnt, ändert sich diese Farbe insofern, als dieselbe einen bläulichen Ton annimmt, der zum Teil dadurch bedingt ist, daß hier die Kerne zahlreicher werden. Aber auch in der Faserrichtung tritt eine Änderung auf, ebenso in der Richtung der Längsachse der Bindegewebskerne, Die Fasern ziehen in mehr oder weniger scharfem Bogen von der Dura ab in die neue Membran hinein und in gleicher Weise stehen die Längsachsen der Bindegewebszellkerne fast durchweg senkrecht zur Verlaufsrichtung der alten Dura und ihrer Kerne. Die Bindegewebsneubildung ist aber nicht die Hauptsache. Gleich mit dem Beginn der Veränderung der Farben

und der Verlaufsrichtung der Fasern treten massenhaft erweiterte Kapillaren auf, von denen einige sich bis in die alte Dura hinein verfolgen lassen, um die herum sich das neugebildete zarte, mehr oder weniger zellreiche (jedenfalls erheblich zellreicher als die Dura) Bindegewebe gewissermaßen als Gerüst zieht. In diesem Gerüstwerk liegen stellenweise massenhaft freie rote Blutkörperchen, die an anderen Stellen wieder sehr spärlich sind, und vereinzelte Zellen von großer kubischer Form, wie oben beschrieben. Die Kapillaren selbst sind ausgefüllt mit Blut und diesen kubischen Zellen, die ihrem ganzen Verhalten nach nur Geschwulstzellen sein können und ihrer Form und Größe und ihrem färberischen Verhalten nach mit den in den Lymphbahnen des Magens und Pankreas und in der kleinen Magenvene gefundenen völlig übereinstimmen. Diese Kapillaren bieten auf dem Durchschnitt durch die Dura mater ein Bild dar, das man am besten als wabenförmig bezeichnen kann. Die Lumina liegen stellenweise ganz regelmäßig dicht nebeneinander und manchmal in 2—3 Reihen übereinander, was so zu erklären ist, daß ein und dieselbe Kapillare in ihrem gewundenen Verlauf mehrmals getroffen ist, was auch aus der Betrachtung einiger Präparate deutlich hervorgeht. Die Endothelien der Kapillaren sind durchweg ausgezeichnet sichtbar, nur bei einigen, in deren nächster Umgebung massenhaft freies Blut und Krebszellen liegen, kann man die Wand nicht mehr erkennen, sondern der Kapillarinhalt tritt an dieser Stelle (es ist dies immer nur an einem Teil des Kapillarlumens sichtbar) in direkte Verbindung mit den Massen außerhalb derselben, d. h. an diesen Stellen ist eine Ruptur der Kapillare erfolgt und ihr Inhalt, Blut und Krebszellen, hat sich in die Nachbarschaft ergossen. Auf der Kapillarschicht liegt noch eine feine schmale Schicht Fibrin mit einigen wenigen einkernigen Leukocyten; nirgends habe ich im Fibrin der innersten Schicht gelapptkernige Leukocyten gefunden. Diese habe ich in einigen wenigen Exemplaren mit zahlreichen einkernigen Leukocyten um ein Gefäß liegen sehen in einer Zone der harten Hirnhaut, wo von karcinomatöser Infiltration nichts zu sehen war. Da liegt auf der Dura nur eine feine Schicht Fibrin auf, in welche soeben einige Kapillaren feine Fühler hineinsenden, jedenfalls

also eine von der Haupterkrankung fortgeleitete, ganz frische Entzündung.

Was die Gefäße der harten Hirnhaut selbst anlangt, so sind die Arterien in den untersuchten Schnitten, etwa 50, frei von Geschwulstmassen gefunden worden. Dagegen ist an vielen, nicht an allen Stellen, der periarterielle Lymphraum ganz erheblich durch Geschwulstzellen ausgedehnt, sodaß sogar die Arterie teilweise davon zugedeckt ist. An anderen Stellen ist von einem Vorhandensein eines periarteriellen Lymphraumes nichts zu sehen. Auch sonst zeigt die Dura mater in Kapillaren und anscheinend in Lymphspalten zum Teil ganz erhebliche Anhäufung von Geschwulstzellen; die zum Teil nur noch geringe, zum Teil gar keine Kernfärbung erkennen lassen.

Die Thrombose der in den Sinus longitudinal. einmündenden Piavenen ist eine gewöhnliche. Die Thromben haben den typischen Bau; bei einigen zeigen sich vom Rande her bereits die ersten Anfänge der Organisation. Die karzinomatöse Infiltration der Dura reicht stellenweise bis an die Wand der Piavenen heran, die auf diese Weise eine Strecke weit durch dieses erkrankte Gebiet verlaufen. Hierin mag wohl die Ursache der Thrombose zu suchen sein, die nur eine geringe Ausdehnung angenommen hatte, und zwar hauptsächlich im Bereich der Erkrankung der Dura mater.

Die makroskopische Diagnose war also nach dem mikroskopischen Befunde falsch. Es handelte sich um eine Pachymeningitis haemorrhagica productiva interna karcinomatosa. Auch nachdem wir diese Diagnose kannten, fand niemand an der Dura mater ein makroskopisches Kennzeichen, aus dem man diese Diagnose hätte stellen können, so ähnlich, ja völlig gleich war das Bild demjenigen der gewöhnlichen bekannten Pachymeningitis haemorrhagica int.

Es kam nun noch darauf an festzustellen, ob nicht die Pachymeningitis productiva vorhanden war, ehe die karzinomatöse Überschwemmung erfolgte. Wenn man die beigefügte Abbildung (nach einem Präparat bei Zeiß, Ocul. 2, Obj. A. gez.) vergleicht mit derjenigen, die Rindfleisch auf Seite 652 der VI. Auflage seiner „Pathologischen Gewebelehre“ gibt, so fällt ohne weiteres auf, daß die Schichten a und b Rind-

fleischs, d. h. die älteren neugebildeten Schichten in unserem Bilde fehlen, daß vielmehr unsere Zeichnung lediglich die Dura mater und die Schicht c Rindfleischs, die jüngste, zuletzt gebildete enthält; außerdem fällt sofort auf, daß in unserem Bilde nirgends eine Spur von Pigment zu finden ist, wie es Rindfleisch in den Schichten a und b zeichnet.

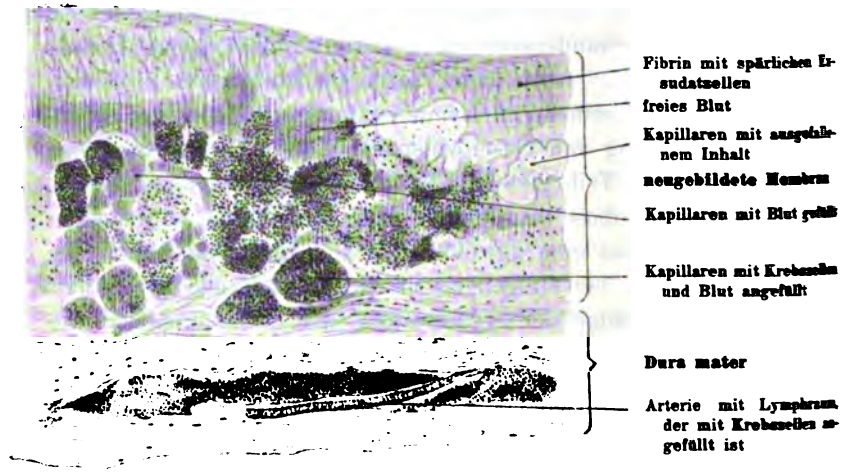

Ich habe absichtlich die Zeichnung Rindfleischs herangezogen, weil sie sehr klar die einschlägigen Verhältnisse veranschaulicht und weil sie und der dazu gehörige Text mir noch ausführlichere Beschreibungen und Abbildungen ersparen soll. Aus dem Vergleich mit dieser Abbildung wird jedermann sofort einsehen, daß es sich in unserem Falle unmöglich um eine chronische hämorrhagische Pachymeningitis handeln kann, sondern um eine frische, im ersten Stadium befindliche. Das deckt sich auch ausgezeichnet mit den klinischen Erscheinungen, bezw. mit der Anamnese. Die Ursache dieser produktiven Meningitis aber liegt in der massenhaften Invasion und Vermehrung von Geschwulstzellen im Lymph-, Kapillar- und Venengebiet der Dura mater.

Die Untersuchung des extradural im Wirbelkanal gelegenen Knotens ergibt ein zartes Fettgewebe, durchwachsen von Krebs, der auch hier fast durchweg in mit Endothel ausge-

kleideten Spalten und gewundenen Kanälen liegt, die zum Teil nur Krebszellen, zum Teil diese und rote Blutkörperchen enthalten. Ein fast ganz gleiches Bild ergibt die Untersuchung der subpleuralen Verdickung des Periosts der Brustwirbelsäule und der Knochen der Wirbelsäule selbst. Überall finden wir, meistens in Lymph- oder Blutgefäßen (Kapillaren), die Anhäufung der Krebszellen. Die Bälkchen der Wirbelkörper zeigen dabei nirgends eine Veränderung, der ganze Befund stellt anscheinend einen ganz frischen pathologischen Zustand dar in den ersten Stadien seiner Entwicklung.

Vom Gehirn wurde ein Stückchen des linken Stirnhirns mit Pia mater konserviert, in Celloidin eingebettet, nach Härtung in Müller-Formol und Alkohol der Hauptsache nach auf Bakterien gefärbt. Angewandt wurde Methylenblaulösung, Gramsche Methode, ferner Hämalaun- und Lithiumcarminfärbung, letztere als Kontrastfärbung bei der Gramschen Methode, auch Weiggerts Fibrinfärbung wurde angewandt.

Nach dieser letzteren Methode gelang die Darstellung des Fibrins nicht, wie nach der vorausgegangenen Härtung in Müller-Formol zu erwarten war. Dagegen stellte diese Methode in einigen Präparaten sehr schön die Neuroglia dar, auch ließen sich die vorhandenen Bakterien nach dieser Methode zum Teil gut färben. Die Gramsche Methode ergab hinsichtlich der Bakterienfärbung ein negatives Resultat. Gut gefärbt wurden die Bakterien mit Methylenblau und Hämalaun.

Der objektive Befund ist folgender: Pia mater überall zart, in ihren Maschen und auf ihrer freien Oberfläche geringe Fibrinmengen, in ihren Gefäßen, sowohl den oberflächlichen, wie denen, welche in das Gehirn eindringen, sowie weiterhin in den Gefäßen der Hirnsubstanz, entfernt von der Oberfläche und in nicht nachweisbarem Zusammenhang mit den Gefäßen dieser, zahlreiche Bazillen, die die Größe von Colibazillen haben und sich färberisch verhalten wie diese, die nach diesem Verhalten auch übereinstimmen mit denjenigen, welche auf der Klinik durch die Lumbalpunktion gefunden wurden. In den Fibrinauflagerungen sieht man nur ganz vereinzelte derartige Bakterien. Sie befinden sich fast ausnahmslos in den Gefäßen. Nirgends, weder an Oberfläche, noch im Gehirn um die Ge-

fäße herum, Spuren von kleinzelliger Infiltration. Die Gehirnsubstanz zeigt auch sonst keinerlei krankhafte Veränderung. Die gleichen Bakterien wurden gefunden in den Arterien der Dura mater. Die Vermehrung der Bakterien nach dem Tode in der Gegend ihrer ersten Ansiedlung, geht daraus hervor. daß die Gehirnsubstanz, welche sofort nach der Sektion gehärtet wurde und die Gefrierschnitte der Dura, die ebenfalls nach sofortiger Härtung gleich nach der Sektion angefertigt wurden, die Bakterien hauptsächlich nur in den Gefäßen zeigen. während die Untersuchung des später, am folgenden Tage. gehärteten Teils eine enorme Vermehrung der Bakterien fast überall in der neugebildeten Membran der Dura mater erkennen ließ. Auch in der Dura mater nirgends eine kleinzellige Infiltration, und da, wo, wie oben beschrieben, frisches Fibrin auf der Dura aufliegt und die Neubildung der Membran soeben beginnt, findet sich nirgends ein einziger Pilz.

Es hat also eine ausgedehnte Verbreitung eines Bacillus in den Gefäßen des Gehirns und seiner Häute stattgefunden. eines Bacillus, der seinem mikroskopischen Verhalten nach im Verein mit den Züchtungsergebnissen der Klinik, auf der er durch Lumbalpunktion 8 Stunden vor dem Tode gefunden wurde, als Colibacillus anzusehen ist. Nirgends im Bereich des Vorhandenseins dieses Bacillus, der sich im wesentlichen auf die Gefäße beschränkt, ist eine Spur reaktiver Entzündung zu konstatieren. Das einzige, was man ihm zuschreiben könnte, wäre die Fibrinexsudation an der Pia mater, die dann als eine toxische aufgefaßt werden müßte. Aber auch dies ist vielleicht nicht einmal angängig und notwendig, denn das Protokoll besagt. daß die Dura mater in dieser Gegend leicht mit der Pia verklebt war. Es kann also der entzündliche Prozeß der Dura, deren innerste Schicht, wie oben beschrieben, aus Fibrin bestand, sich auf die Pia fortgesetzt haben, ohne daß die Colibazillen dabei mit im Spiel waren.

Wir wissen nun, daß allerdings durch Coli-Infektion nicht nur Meningitis erzeugt werden kann, sondern auch Gehirnabscesse, Peritonitis, Nephritis, Cystitis, Hepatitis, Cholecystitis. Pankreatitis usw., kurz eine große Gruppe von eitrigen Organerkrankungen und Erkrankung von Schleimhäuten und serösen

Häuten[1]), aber in allen diesen Fällen finden wir in ungemein kurzer Zeit nach der eingetretenen Infektion auch die Reaktion des Organismus, in der Mehrzahl der Fälle die Eiterung. Man denke nur an das rasche Eintreten einer Peritonitis colibacillosa nach Unterbindung des Mastdarms.

Andererseits wissen wir aus zahlreichen Beobachtungen,[2]) daß das Bakt. col. comm. sowohl post mortem, als auch in agone aus dem Darm auswandert, in die Gefäße gerät, in den Gefäßen weiterwuchert oder in agone durch die Blutbahn überall hin verschleppt wird, ohne irgendwo eine andere Reaktion hervorzurufen, als unter Umständen nach erloschenem Leben Gas zu bilden, durch welches die Gewebe auseinandergerissen werden. Wir wissen, daß je länger die Agone dauert, um so eher etwas derartiges geschieht. Wir wissen, daß es gelingt, unter solchen Verhältnissen die betreffenden Bakterien im Blute nicht nur in der Leiche, sondern noch am Lebenden nachzuweisen —, und so hat es für uns nichts Wunderbares, wenn es auf der Klinik gelang, die Bakterien in der Punktionsflüssigkeit des Rückenmarks nachzuweisen, denn, bei der ungemein reichlichen Vermehrung von Kapillaren in der Dura mater, bei den durch die Affektion der Dura mater bedingten Zirkulationsstörungen, mußte es den Bakterien ein leichtes sein, aus den Gefäßen in die Cerebrospinalflüssigkeit zu gelangen, in der sie gefunden wurden.

Treffend unterscheidet v. Kahlden in seinen Referat über Septikämie und Pyämie[3]) die agonale von der pathologischen Bakteriämie: „Noch viel weniger aber ist es gerechtfertigt, alle Fälle, in denen eine geringe Menge von Bakterien im Blute gefunden wird, als Septikämie bezw. Allgemeininfektion aufzufassen. Auszuschließen ist zunächst sicher der größte Teil der Fälle, in denen die Untersuchung, wenn auch kurz nach dem Tode, an Leichenblut vorgenommen ist, und ein Teil der

[1]) Handbuch der pathogenen Mikroorganismen. Herausgegeben von Wassermann u. Kolle. Bact. coli comm., bearbeitet von Emmerich, 1903.

[2]) a. a. o. und meine Arbeit über Schaumorgone und Gangrène foudroyante dieses Archiv. Bd. 168.

[3]) Verhandlungen der deutschen Patholog. Ges. V. Tagung. Karlsbad 1902. IX. S. 69.

Fälle, in denen Bakterien nur im Stadium der Agone nachgewiesen werden konnten. Unter diesen Verhältnissen sind offenbar schwere Allgemeinwirkungen, wenn sie bestanden haben, auf eine Toxinämie, die der agonalen Bakteriämie vorausging, zu beziehen. — — Wir werden demnach eine Bakteriämie als Beweis für eine Allgemeininfektion nur dann annehmen, wenn:

1. eine Vermehrung der Bakterien im Blute stattfindet, oder
2. ihre Gegenwart im Blute nicht zu kurz dauert, oder
3. ihre Anwesenheit die Schwere der Krankheitserscheinungen und die pathologisch-anatomischen Veränderungen wesentlich beeinflußt."

Was in unserem Falle 1 und 2 angeht, so ist darüber nichts bekannt. No. 3 habe ich bereits besprochen.

Daß eben das Bakt. col. comm. nicht nur im Gehirn seine Verbreitung gefunden hatte, sondern auch in den übrigen Organen, geht aus dem allgemeinen kadaverösen Emphysem, speziell der Darmwand, hervor, wir können also seine allgemeine agonale Verbreitung im Körper annehmen. Ich befinde mich mit meinem Chef, Herrn Geh. Rat Orth, und dem Direktor der II. med. Klinik, Herrn Geh. Rat Kraus, in Übereinstimmung, wenn ich annehme, daß die Verbreitung des Colibacillus in unserem Falle eine agonale ist, und bin auch der Meinung, die Herr Geh. Rat Kraus mir gegenüber äußerte,[1]) daß wenn man schon annimmt, daß die Anwesenheit des Pilzes eine agonale sei, daß man ihm dann auch nicht einmal die Fibrinexsudation in der Pia mater zuschieben sollte, sondern daß man sie am besten ableite von der Entzündung der darüber liegenden Dura mater.

Es könnte noch ein Zweifel darüber entstehen, ob nicht vielleicht das Fieber und die Störung des Bewußtseins auf die Colibacillose zurückzuführen sei. Ich kann hierbei gleich die Frage beantworten, die Albrecht gelegentlich eines Vortrags von Saxer über Karzinose der Meningen an diesen gerichtet hat.[2]) Albrecht meint, daß durch das Fehlen von Fieber bei

[1]) s. auch Verhandlungen des Vereins f. innere Medizin, 19. Okt. und 2. Nov. 1903, deutsche med. Wochenschr.

[2]) Verhandlungen der deutschen patholog. Ges. V. Tagung. Karlsbad 1902. XVII. S. 161.

karzinomatöser Erkrankung der Hirnhäute eventuell ein Moment für die Differentialdiagnose gegen Meningitis gegeben sei.

Nun, in unserem Falle hat Fieber bestanden. Wir haben eine karzinomatöse Erkrankung der Dura mater. Aber zum Unterschiede aller in der Literatur veröffentlichten Fälle, soweit ich sie habe finden können, nicht in der Form diffuser oder umschriebener Geschwulstbildung, wie z. B. auch in dem Falle Saxers, sondern in der Form einer echten Pachymeningitis haemorrhagica productiva, mit dem einzigen Unterschiede von dieser, daß in den Kapillaren außer Blut auch massenhaft Krebszellen liegen. Wir haben also eine echte Entzündung, und zwar hervorgerufen durch Krebs, der primär im Magen sitzt, eine Entzündung, die doch zweifellos entstanden ist durch die vom Krebs gebildeten toxischen Substanzen unter Mitwirkung der durch das Wachstum der Krebszellen in den Kapillaren entstandenen Zirkulationsstörung. Erklärt die ausgedehnte schwere Erkrankung der Pachymeninx an sich schon die Störungen des Allgemeinbefindens, so erklärt sich auch das Fieber. Ja, die Erkrankung der Hirnhaut brauchte noch nicht einmal vorhanden zu sein, um das Fieber zu erklären. Ich erinnere nur an den Fall von Sarcomatosis universalis bei einer 40jährigen Frau, den ich mit Herrn Geh. Rat von Leyden im Verein für Innere Medizin[1]) vorgestellt habe; es verlief die ganze Krankheit von Beginn der Generalisation bis zum Tode innerhalb vier Wochen unter Fieber. Hier fand sich keine andere Erklärung für das Fieber als die ungemein rasche Generalisation der Geschwulst. Es schließt also das Vorhandensein von Fieber eine karzinomatöse Erkrankung der Meningen nicht aus. Aber ebenso wenig brauchen wir nach dem Gesagten den Colibacillus zur Erklärung des Fiebers.

Auf die Literatur der Karzinomatose der Hirnhäute, sowie auf die verschiedenen differentialdiagnostischen Betrachtungen dem Endotheliom der Dura mater gegenüber kann ich nicht eingehen; ich verweise dieserhalb auf die schon mehrfach

[1]) Sitzung am 24. März 1902. Deutsche med. Wochenschrift 1902, No. 18. Ein ähnlicher Fall mit Fieberbewegungen ist mitgeteilt von R. Simon aus dem allgem. Krankenhause in Hamburg. Berl. klin. Wochenschrift. 1870. No. 23.

zitierte Diskussion zu Saxers Vortrag und auf die Arbeit von Lindner über Endotheliom der Dura mater mit Blasenmetastasen.[1])

Einen ganz ähnlichen Fall wie den beschriebenen hat Herr Geh. Rat Orth in Göttingen 1899 beobachtet. Das mikroskopische Präparat dieses Falles, das Herr Geh. Rat Orth die Güte hatte, mir zu zeigen, deckt sich nahezu völlig mit der beigegebenen Figur. Es besteht nur der Unterschied, daß in der Dura mater selbst keine Geschwulstinfiltration zu sehen ist, was natürlich nicht ausschließt, daß sie an einer anderen Stelle derselben vorhanden gewesen ist, ja auch wohl gewesen sein muß. Auch in diesem Falle handelte es sich also um eine durch Krebsmetastasen hervorgerufene Pachymeningitis haemorrhagica productiva.

Scheinbar ähnlich, aber doch bei der mikroskopischen Untersuchung gänzlich verschieden ist ein Fall, der ebenfalls auf der II. med. Klinik in Beobachtung war, dessen mikroskopische Präparate mir von Herrn Dr. Bleichröder, früherem Vol.-Assistenten unseres pathologischen Instituts und der II. med. Klinik, zur Verfügung gestellt wurden. Es handelte sich um eine 34jährige Frau, die am 23. Dezbr. 1902 aufgenommen worden war und am 18. Januar 1903 starb. Klinisch war diagnostiziert: Magenkarzinom, rechtsseitige Facialislähmung, Herabsetzung der elektrischen Erregbarkeit für beide Arten, keine Entartungsreaktion. Zwischen ramus temp. inf. der a. u. v. retinae, vier Papillenbreiten von der Papille entfernt, ein weißer, nicht glänzender Fleck. Etwas mehr nach unten zwei hellglänzende weiße Pünktchen. An einzelnen Stellen der Peripherie Sklerose der Aderhautgefäße. Die temporale Hälfte der Papillen auffallend blaß (Karzinommetastasen der Chorioiden). Drei Tage vor dem Tode geringes Fieber.

Die von Herrn Professor Israel ausgeführte Sektion bestätigte die Diagnose und ergab außerdem: Karzinomatöse Infiltration der Dura mater, und zwar bemerkte man an der Innenfläche des Schädels fast symmetrisch auf beiden Seitenwandbeinen leicht gerötete, mit punktförmigen Blutungen durchsetzte, talergroße Flächen, auf denen eine weiche, grauweiße Substanz aufliegt, unter der der Knochen geringe Rauhigkeit zeigt. Die Dura mater der Konvexität zeigt stellenweise unregelmäßige, haemorrhagische Überzüge. An anderen Stellen finden sich neben kleinsten, submiliaren opaken, weißlichen Knötchen sich scharf abhebende Blutungen. An vielen Stellen finden sich flächenhaft zusammenhängende weißrötliche Herde, die namentlich am hinteren Teile der Sichel und über dem Os petrosum zusammenhängende Infiltrationen der Dura bilden. Die kleineren Herde finden sich ebenso an der Basis wie an den Konvexität.

Das mikroskopische Präparat zeigte einen erheblichen Unterschied gegen meinen Fall, indem es sich nirgends um eine Andeutung einer Neubildung, um eine produktive Entzündung der Dura mater handelt. Die Blutungen

[1]) Zeitschrift f. Heilkunde 1902.

lagen in ihrem Gewebe selbst, nicht an der Oberfläche, ebenso fehlt das Fibrin an der Oberfläche. Auch sah man ziemlich reichlich Pigment in der erheblich gleichmäßig verdickten Dura. Ihre Lymphspalten waren stark ausgefüllt mit Krebszellen, sodaß eine diffuse Infiltration mit Krebs entstanden war. Nur in einigen Kapillaren befanden sich einige wenige Zellen vom Typus der Krebszellen. Es war leicht die Diagnose makroskopisch zu stellen, es handelte sich demnach um einen der bekannten Fälle von karzinomatöser Infiltration und miliaren Karzinommetastasen der Dura mater. Die im Protokoll angegebenen hämorrhagischen Überzüge, sowie das geringe Fieber der letzten drei Tage lassen jedoch den Verdacht aufsteigen, daß es sich auch hier vielleicht um den Beginn einer Pachymeningitis gehandelt hat.

Der frühe Tod unserer Patientin hat es vielleicht verhindert, daß es zur Entwicklung richtiger Geschwulstknötchen gekommen ist, aber er hat uns so eines der seltensten und eigenartigsten klinischen und noch mehr pathologisch-anatomischen Krankheitsbilder geliefert.

Druckfehlerberichtigung.

In der Arbeit „Über vitale und supravitale Granulafärbung bei Ätzkeratitis", Seite 46, Zeile 7 von unten, lies statt „im Protoplasma wie im Zellkern" „im Protoplasma, nie im Zellkern".

Virchows Archiv
für
pathologische Anatomie und Physiologie
und für
klinische Medizin.
Band 175. (Siebzehnte Folge Bd. V.) Heft 3.

XIII.

Experimentell-anatomische Untersuchungen über die Beziehungen der hinteren Rückenmarkswurzeln zu den Spinalganglien.[1]

Von
Dr. med. Karl Kleist,
Assistenzarzt an der kgl. Psychiatrischen und Nervenklinik der Universität Halle a. S.

(Hierzu Taf. IX und 4 Textfiguren.)

Vordere und hintere Rückenmarkswurzel treten in der vorderen bezw. hinteren Seitenfurche aus dem Rückenmarke heraus und verlaufen konvergierend gegen das Foramen intervertebrale, wo sie sich vereinigen, durchflechten und den Spinalnerven aus sich hervorgehen lassen. Während die vordere Wurzel dabei keine besonderen Eigentümlichkeiten bietet, ist in die hintere Wurzel eine aus Ganglienzellen, Nervenfasern und gefäßführendem Stützgewebe bestehende Anschwellung eingeschaltet — das Spinalganglion.

Dieses auffällige Verhalten der hinteren Wurzel ist der Gegenstand zahlreicher Untersuchungen geworden; dennoch sind die Beziehungen der hinteren Rückenmarkswurzeln zu den Spinalganglien noch nicht vollkommen geklärt:

[1]) Preisgekrönte Bearbeitung der von der medizinischen Fakultät der kgl. Ludwigs-Maximilians-Universität zu München gestellten Preisaufgabe.

Im Folgenden sollen neue experimentell-anatomische Untersuchungen mitgeteilt werden.

Der gegenwärtige Stand unserer Kenntnisse ergibt sich aus einem Überblicke über die bisher unternommenen Forschungen:

1. Histologische Arbeiten:

Robin, Wagner und Bidder entdeckten 1847 die bipolaren Spinalganglienzellen der Fische. Die Spinalganglienzellen der höheren Wirbeltiere dagegen erwiesen sich nach den zwar lebhaft bekämpften, aber zuletzt siegreichen Forschungen Ranviers, Schwalbes, Retzius u. a. als unipolar.

Ranvier[1] fand weiter, daß der Fortsatz der unipolaren Zellen der höheren Wirbeltiere sich in je eine Faser der das Ganglion durchziehenden hinteren Wurzel einsenke. Retzius[2] berichtigte diese Mitteilung dahin, daß es sich nicht um eine Einsenkung, sondern um eine meist T-förmige Teilung des Zellenfortsatzes in eine zentral- und eine peripherwärts ziehende hintere Wurzelfaser handle. v. Lenhossék[3] bestätigte diese Anschauung durch eine sehr eingehende Untersuchung der Spinalganglien des Frosches im Jahre 1886.

Demnach sind die Spinalganglienzellen der höheren Wirbeltiere nur „pseudounipolar" — um v. Leuhosséks Ausdruck zu gebrauchen — und im funktionellen Sinne den bipolaren Zellen der Fische gleichwertig. Durch eine Reihe vergleichend-anatomischer und entwicklungsgeschichtlicher Untersuchungen wurde schließlich nachgewiesen, daß auch der rein anatomische Unterschied nicht durchgreifend sei; in gewissen Entwicklungsstadien sind auch die Zellen der höheren Wirbeltiere bipolar und bilden sich erst nach und nach in die Formen mit T-artiger Faserteilung um. (His, Freud, Retzius, v. Gehuchten, Ramón y Cajal, v. Lenhossék).

So schien die Frage nach den Beziehungen der hinteren Rückenmarkswurzeln zu den Spinalganglien auf eine sehr einfache Weise gelöst:

Jede Zelle des Spinalganglions besitzt einen sich dichotomisch teilenden Fortsatz, dessen Teilungsarme zentralwärts zum Rückenmarke und peripherwärts zum Nerven verlaufen.

Im Jahre 1886 entdeckte Ehrlich[4] mit seiner Methode der vitalen Methylenblauinjektion pericelluläre Faserkörbe in den Spinalganglien des Frosches. Cajal[5] stellte 1890 die gleichen Gebilde mit Golgis Methode dar und zeigte ihren Zusammenhang mit feinen, marklosen Fasern sympathischen Charakters, die sehr wahrscheinlich durch den Ramus communicans dem Ganglion zugeführt werden. Damit war eine zweite Verbindungsart zwischen Faser und Zelle, neben der Verknüpfung des T-Fortsatzes, erwiesen. Auch Babes und Kremnitzer[21] beschrieben perizelluläre Faserkörbe, die aber nach diesen Autoren die Endigungen von Hinterwurzelfasern darstellen, deren Ursprungszellen im Rückenmarke liegen.

Andere Forschungen rollten die scheinbar endgiltig entschiedene Frage nach der Zahl der Fortsätze der Spinalganglienzellen von neuem auf.

Disse, v. Lenhossék[6] und Cajal fanden bei verschiedenen Tieren neben dem sich T-förmig teilenden Hauptfortsatze feine dendritenartige Ausläufer; Spirlas[7] sah außerdem Kollateralen von Stamm und Ästen des T-Fortsatzes abgehen. Dogiel[8] endlich entdeckte mit der von ihm modifizierten Ehrlichschen Methylenblau-Methode mehrere Zelltypen, die sich durch Zahl und Art ihrer Fortsätze unterscheiden.

1. Typus A: Zellen mit feinen Dendriten und einem sich T-förmig teilenden Hauptfortsatz, der oft Kollateralen abgibt. Der peripherische Ast der T-Faser zieht entweder zum Nerven oder endigt im Ganglion selbst (Typus C); der zentrale Ast läuft durch die hintere Wurzel zum Rückenmarke.

2. Typus B; Unipolare Zellen, deren Fortsatz sich nach Art der Golgischen Zellen vom Typus II in zahlreiche Äste auflöst um schließlich in pericellulären und perikapsulären Netzen an den Zellen Typus A zu endigen,

3. Multipolare sympathische Zellen.

Auch die Zellen Typus B sind ihrerseits von Endnetzen umsponnen; diese bringt nun Dogiel in Zusammenhang mit den oben erwähnten sympathischen Faserkörben und konstruiert mit deren Hilfe das Schema eines komplizierten Leitungsapparates: danach geht die Reizleitung einmal — wie früher als allgemein angenommen — durch den peripherischen Ast der T-Faser zur Zelle Typus A und von dort durch den zentralen Ast zum Rückenmarke, andererseits aber auch durch sympathische Fasern (R. comm.) zur Zelle Typus B, durch deren reichverzweigten Ausläufer zu einer größeren Anzahl von Zellen Typus A und von dort wieder durch zentrale T-Äste zum Rückenmarke.

Mag nun diese Hypothese richtig sein oder nicht, soviel ist sicher, daß die Spinalganglienzellen nicht alle gleichartig sind; ferner daß sie nicht alle unabhängig von einander sind, sondern sich teils direkt, teils durch Zwischenschaltung anders gearteter Zellen in mannigfacher Weise miteinander verknüpfen.

Schließlich erfuhr das früher so einfache Bauschema des Ganglions noch eine dritte Modifikation: Schon im Jahre 1878 hatte Freud beim Petromyzon Fasern beschrieben, die, aus dem Rückenmarke stammend, das Spinalganglion durchliefen, ohne mit dessen Zellen in Beziehung zu treten. Nun fand 1890 von Lenhossék[6] beim 5tägigen Hühnchen Hinterwurzelfasern, die aus Vorderhornzellen entsprangen und das Ganglion glatt durchsetzten: Angaben. die von Cajal, Gehuchten u. a. bestätigt wurden.[1])

[1]) Dieser Nachweis rief eine Reihe von physiologischen Experimentaluntersuchungen über die motorischen Funktionen der hinteren Wurzeln hervor: Steinach und Wiener wollen beim Frosch viscerale motorische Funktionen nachgewiesen haben, Horton Smith sah im

2. Experimentell-anatomische Untersuchungen.

Im Jahre 1851 führte Waller[9] die experimentell-anatomische Methode in die Neurologie ein; das Objekt seiner Untersuchungen war das zweite Halsganglion der Katze, dessen vorteilhafte extravertebrale Lage er entdeckt hatte. Seine allbekannten Resultate sind die folgenden:

a) Nach der Durchschneidung der hinteren Wurzel degeneriert der zentrale Stumpf derselben auf die gleiche Art und mit der gleichen Geschwindigkeit wie der peripherische Stumpf eines gleichzeitig durchschnittenen Nerven.

b) Der peripherische Stumpf der hinteren Wurzel, ebenso wie das Ganglion selbst und die aus ihm zur Peripherie ziehenden Hinterwurzelfasern bleiben intakt.

An der vorderen Wurzel degenerierte nach Durchschneidung derselben der peripherische Stumpf, während der zentrale erhalten blieb.

Die Versuchsdauer Wallers betrug gewöhnlich 10—12 Tage, doch wurden einige Tiere auch erst nach 1—2 Monaten getötet. Waller schloß aus seinen Experimenten auf das Vorhandensein von trophischen Zentren der Nervenfasern und verlegte das Zentrum der Hinterwurzelfasern in die Spinalganglienzellen. Es liegt auf der Hand, daß diese Deutung sehr gut mit der von Ranvier, Retzius und v. Lenhossék begründeten Vorstellung harmoniert, nach der die Hinterwurzelfasern mittels des T-Fortsatzes in Beziehung zu den Spinalganglienzellen treten.

1883 wiederholte Vejas[10] die Wallerschen Versuche am zweiten Halsnerven des Kaninchens, bei dem er bald die Wurzeln (beide zusammen oder die hintere allein), bald den aus dem Ganglion austretenden Nervenstamm durchriß. Zwei Monate nach der Wurzeldurchreißung waren die zentralen sowohl wie die peripherischen Wurzelstümpfe verschwunden, das Ganglion mit allen seinen Zellen intakt, zwei Monate nach der Nervdurchreißung war das Ganglion zugrunde gegangen. Ferner wandte Vejas als erster die v. Guddensche Methode auf diesem Felde an: Neu geborenen Kaninchen wurden die Wurzeln im Gebiet des 10.—12. Brustwirbels durch Herausnahme des unteren Brustmarks durchrissen: nach ca. einem Monat waren die peripherischen Wurzelstümpfe verschwunden, die Zellen des Ganglions vollkommen erhalten, der austretende Nerv verdünnt, aus dünnen, ganz normalen Fasern bestehend.

Auf Grund dieser Ergebnisse erklärte Vejas die Annahme des trophischen Einflusses der Spinalganglienzellen auf die durchziehenden Hinterwurzelfasern für irrig und hielt den Beweis für erbracht, daß die Spinalganglienzellen sich in keiner Weise mit den aus dem Rückenmarke stammenden Hinterwurzelfasern verbänden, unipolar seien und selbständige Fasern zur Peripherie entsendeten.

Der Vejassche Angriff auf Wallers Lehren veranlaßte Joseph[11]

Gegensatze dazu nach Reizung der hinteren Wurzeln Bewegungen innerhalb der Skelettmuskulatur; nach Stricker u. a. verlaufen vasomotorische, nach Morat trophische Fasern in den Hinterwurzeln.

zu einer erneuten Prüfung der Frage; seine Versuchstiere (Katzen, 2. Halsganglion) blieben ca. 6 Wochen am Leben. Er gelangte im allgemeinen zu einer Bestätigung der Wallerschen Befunde; nur in zwei Punkten wich er von Waller ab. Nach Durchschneidung des peripherischen Nerven sah er stets einige degenerierte Fasern im centralen Nervenstumpfe und der hinteren Wurzel, und nach Wurzeldurchschneidung fanden sich stets einige degenerierte Fasern im peripherischen und einige erhaltene im centralen Stumpfe. Er schloß daraus, daß diese letzteren Hinterwurzelfasern ihr trophisches Centrum nicht im Spinalganglion, sondern im Rückenmarke hätten.

Die partielle Degeneration der hinteren Wurzel nach Durchschneidung des Nerven wurde in der Folgezeit von zahlreichen Forschern bestätigt (näheres s. Redlich[22]); einzelne derselben (Friedländer und Krause) nahmen an, daß die degenerierenden Fasern nicht aus dem Spinalganglion, sondern aus Sinneszellen der Körperperipherie entsprängen.

Im Gegensaize dazu halten Sherrington[13] und Langley[13] die ursprünglichen Wallerschen Resultate in ihrem ganzen Umfange aufrecht.

Die bisher citierten Arbeiten hatten dem Verhalten der Zellen nach den verschiedenen experimentellen Eingriffen weniger Beachtung geschenkt.

Die Nisslsche Nervenzellenfärbung führte hier einen großen Umschwung herbei, indem nun das Studium der Zellen in den Vordergrund trat.

Lugaro[14] konstatierte nach der Durchschneidung des N. ischiadicus einen beträchtlichen, von starker Bindegewebswucherung begleiteten Zellausfall in den betreffenden Spinalganglien.

v. Gehuchten experimentierte an dem den Spinalganglien funktionell gleichwertigen Ganglion nodosum des N. vagus und fand, daß bei Kaninchen 83—92 Tage nach der Nervdurchschneidung der größte Teil der Ganglienzellen verschwunden war.

Marinesco[16] und Nelis[15] dagegen, welche v. Gehuchtens Versuche wiederholten, bemerkten keine deutliche Verminderung der Zahl der Ganglienzellen.

Bezüglich des Verhaltens der Zellen nach Wurzeldurchschneidung geben Lugaro, v. Gehuchten und Nélis übereinstimmend mit den alten Wallerschen Resultaten an, daß die Zellen vollkommen oder annähernd intakt bleiben.

Endlich hat Bumm[17] die experimentelle Durchtrennung der vorderen und hinteren Wurzel des zweiten Halsnerven bei der Katze und ihre Atrophiewirkung auf das zweite spinale Halsganglion studiert. Bei einer im Alter von 14 Tagen operierten und vier Monate nach der Operation getöteten Katze fand sich ein diffuser und ein circumscripter Zellenausfall; die dem letzteren entsprechende scharf umschriebene Gewebsstelle lag am dorsalen Rande des Ganglions gegen dessen centrales Ende hin. Die Bündel der hinteren Wurzel waren ca. um je die Hälfte reduziert und bestanden größtenteils aus mittelbreiten, mit Osmium schwach gefärbten Nervenfasern, denen nur eine beschränkte Anzahl solcher mit

grobem Kaliber und intensiver Schwarzfärbung beigemischt war; demnach handelte es sich wohl um eine partielle Atrophie der Markscheiden. In ähnlicher Weise waren die Bündel des zweiten Halsnerven merklich reduziert und bestanden aus mittelstarken und einer spärlichen Anzahl starker Markfasern. Wahrscheinlich liegt auch hier eine partielle Markscheidenatrophie vor. In die sonst total degenerierte vordere Wurzel strahlten aus dem Ganglion zwei Faserbündel ein, deren Elemente nur partielle Markscheidenatrophie zeigten.

Bumm schloß daraus: 1. Außer den Zellen mit T-förmiger Faserteilung, deren centrale und peripherische Äste partielle Markscheidenatrophie zeigen, sind noch andere Zellen vorhanden, die zum Teil durch das Ganglion zerstreut liegen, zum Teil am centrodorsalen Rand vereinigt sind, und deren ungeteilte Fortsätze durch die hintere Wurzel zum Rückenmarke ziehen; es sind das die Neurone, die nach dem experimentellen Eingriff ausfielen; sie stehen wahrscheinlich in Konnex mit den durch die Rr. comm. eintretenden sympathischen Fasern und stellen mit diesen eine centripetale sympathische Bahn dar. 2. Die vordere Wurzel des zweiten Halsnerven besteht aus einer centrifugalen (motorischen) Komponente und zwei centripetalen (sensiblen) Komponenten, deren Ursprungszellen im Spinalganglion liegen.

Zum Schlusse sind noch die Untersuchungen zu erwähnen, die mit Nissls[18] Methode der „primären Reizung" angestellt wurden. Die Methode gründet sich auf ein von Nissl angegebenes Gesetz, nach dem die Aufhebung der Verbindung einer Nervenzelle mit ihrem Endorgan bezw. mit dem zunächst von ihr abhängigen Centrum in derselben eine rückläufige Veränderung hervorruft, die in den allerersten Wochen sicher nicht über das durch sie repräsentierte erste Centrum hinausgreift. Nissl fand nun, daß nach der Durchschneidung eines Nerven alle Spinalganglienzellen sich veränderten (tigrolytisch wurden), und daß außerdem gewisse Rückenmarkszellen, insbesondere solche der Substantia gelatinosa Rolandi, in ähnlicher Weise erkrankten. Nach der Durchschneidung der hinteren Wurzel traten die Veränderungen der erwähnten Rückenmarkszellen ebenfalls ein, während die Spinalganglienzellen unbehelligt blieben. Die Richtigkeit seines Gesetzes vorausgesetzt, mußte Nissl schließen, daß die sensiblen Hinterwurzelfasern unabhängig von den Spinalganglien seien, aus Zellen der Substantia gelatinosa Rolandi entsprängen, und daß die Spinalganglienzellen eigene unabhängige Fortsätze in den Nerven sendeten — es sind genau die Vejasschen Behauptungen.

Cox[19] hat die Spinalganglienzellen in verschiedenen Zeiträumen nach der Nervdurchschneidung untersucht und sah nach 1—4 Tagen Veränderungen der kleinen und eines Teiles der großen Zellen (Cox' Typus I mit diffuser Tigroid-Anordnung), denen nach 9 Tagen Veränderungen der übrigen großen Zellen (Cox' Typus II mit konzentrischer Tigroid-Anordnung) folgten. Er ist der Ansicht, daß die zuerst erkrankten Zellen ein erstes Neuron, die späteren ein zweites, dem ersten übergeordnetes repräs-

sentieren, und sieht deshalb in seinen Ergebnissen eine experimentelle Bestätigung der Dogielschen Anschauungen: Cox' zuerst erkrankende Zellen sollen mit Dogiels Typus A-Zellen (T-Neuronen[1])) identisch sein; die später ergriffenen mit den Zellen Typus B, deren Fortsätze mit Endnetzen an jenen ersten endigen.

Um nun die Summe aller Ergebnisse überblicken zu können, habe ich in einer Skizze die bisher beschriebenen Beziehungen der hinteren Rückenmarkwurzeln zu den Spinalganglien veranschaulicht (Textfigur 1). Es ist von Interesse, dieses Schema mit einem zweiten (Textfigur 2) zu vergleichen, in dem alle überhaupt denkbaren Beziehungen zwischen Hinterwurzelfasern und Zellen dargestellt sind.

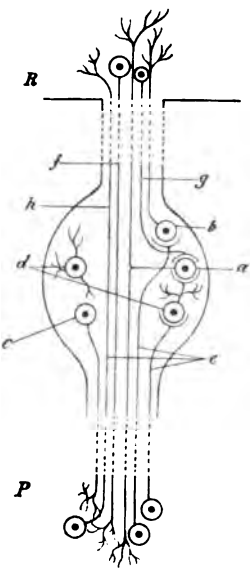

Fig. 1.

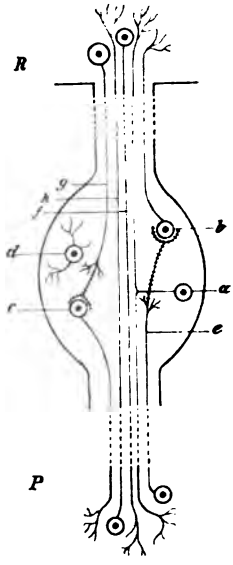

Fig. 2.

Erklärung zu Textfigur 1.

R = Rückenmark.
P = peripherische Organe bezw. Sympathicus.
a = T-Neurone.
b = Bumms Zellen.
c = Vejas' und Nissls Zellen.
d = Dogiels Typus B — und sympathische Zellen.
e = Cajals sympathische Neurone.
f = Neurone von v. Lenhossék, Joseph, Vejas, Nissl.
g = Neurone von Babes und Kremnitzer.
h = Neurone von Friedländer und Krause.

[1]) Ich wende den Begriff „Neuron" nur der Kürze halber für einen Faserzellkomplex an, dessen Teile in einem gegenseitigen Abhängigkeitsverhältnis stehen.

Man sieht, daß die Existenz aller dieser Faserzellkomplexe teils nachgewiesen, teils mit mehr oder weniger Berechtigung behauptet worden ist.

Eigene Untersuchungen.

Als Versuchstiere dienten halb ausgewachsene Kaninchen und Katzen. Experimentiert wurde bei Kaninchen am 1., 2. und 3. Halsnerven, sowie am 10., 11. und 12. Brustnerven. bei Katzen ausschließlich am 2. Halsnerven. Die Operation ist am einfachsten bei der Katze: Die Nackenhaut wird in der Medianlinie gespalten und die Nackenmuskeln werden zur Seite gezogen; man gelangt so auf die seitlichen Fortsätze des Atlas und Epistropheus, zwischen denen das distale Ende der Wurzeln, Ganglion und Stamm des 2. Halsnerven liegen. Wurzeln oder Nerv wurden nun entweder durchschnitten oder es wurde bei dem einen Versuch eine Ligatur um die Wurzeln gelegt und proximal von derselben durchschnitten, im anderen Falle der Nerv ligiert und distal von der Ligatur ein Stück von etwa 1 cm Länge aus demselben excidiert. Ich tat dies. um für eine eventuelle Regeneration möglichst ungünstige Verhältnisse zu schaffen. Bei der Durchtrennung des Nerven ist sehr darauf zu achten, daß die Ligatur alle Äste des dicht am Ganglion sich spaltenden Stammes mitfaßt. Bei der Wurzeloperation muß man die Wunde möglichst klein machen und sehr schonend, am besten immer stumpf vorgehen, damit man nicht zu viele peripherische Ästchen verletzt und dadurch die Reinheit des Experiments beeinträchtigt. Solche Nebenverletzungen ganz zu vermeiden, ist natürlich ein Ding der Unmöglichkeit.

Bei Kaninchen ist die Operation am 2. Halsganglion, das ebenfalls extravertebrale Lage besitzt, die gleiche; jedoch ist die Wurzeldurchtrennung etwas schwieriger, weil nur ein ganz kleines Stück der Wurzeln freiliegt. Die Operationen an den anderen, sämtlich intravertebral gelegene Ganglien haben verschiedene Nachteile: bei der Durchschneidung des Nerven, den man immer erst einige Millimeter vom Ganglion entfernt zu Gesichte bekommt, hat man keine absolute Gewähr dafür, ob man sämtliche Äste desselben durchtrennt hat, insbesondere entgeht einem der R. comm. sehr gern. Will man die Wurzel

durchtrennen, so muß man ein Stück aus dem Wirbelbogen beseitigen, was nicht ohne Verletzung peripherischer Äste des betreffenden Nerven, vorzüglich solcher des R. post., zu bewerkstelligen ist. Sogar der entsprechende Nerv der andern Seite kann dabei in Mitleidenschaft gezogen werden, was sich später bei der vergleichenden Untersuchung der zwei korrespondierenden Ganglien störend bemerkbar macht. Auch ist eine Ligatur der Wurzelbündel in diesem Falle nicht angängig; ich durchschnitt dieselben einfach mit einem feinen, sichelförmigen Messerchen.

Die Versuchsdauer betrug 3—6 Monate. Die Tiere wurden durch Chloroforminhalation getötet und Nerv, Ganglion und Wurzel, zum Teil auch Rückenmark, mit 1prozentiger Osmiumsäure behandelt oder in Carnoys Gemisch fixiert und nach Nissl, v. Lenhossék u. a. gefärbt. Beim Schneiden wurden die Präparate so orientiert, daß die Schnittebene in dorsoventraler Richtung, parallel der Längsachse des Ganglions verlief.

Nur solche Experimente, bei denen der Wundverlauf reaktionslos war, legte ich meinen Untersuchungen zugrunde.

Es erleichtert die Darstellung der pathologischen Veränderungen, wenn ich zuerst kurz den Bau der normalen Ganglien beschreibe (vgl. Figg. 1, 2, 4 und 5 der Tafel IX).

Ein normales Ganglion vom Kaninchen ist im allgemeinen länglich-eiförmig gestaltet, mit einem proximalen und einem distalen Pole, einer dorsalen und einer ventralen (der vorderen Wurzel zugekehrten) Seite.

Die hintere Wurzel tritt meist in drei Bündeln am proximalen Pole ein; dort wachsen ihre Fasern zu einem breiten, achsialen Zuge auseinander, schließen sich gegen den distalen Pol wieder enger zusammen und verlassen das Organ, von neuem zu Bündeln vereinigt.

Die Bündel der austretenden Fasern sind aber nicht identisch mit denen der eintretenden, sondern entstehen aus einer teilweisen Umlagerung und Neugruppierung derselben.

Die überwiegende Mehrzahl der Fasern ist markhaltig. Die austretenden Fasern sind anscheinend viel zahlreicher, als die eintretenden: Bühlers Zählungen ergaben beim Frosche:

hintere Wurzel	680	Fasern,
vordere „	425	„
zusammen	1105	Fasern.

Nervenstamm 1488: also eine Differenz von 383 Fasern, die zum größten Teil jedenfalls auf Rechnung der hinteren Wurzel kommt. Aus dem Verhalten der Hinterwurzelfasern resultiert eine Gliederung des Ganglions in eine Achsen- und Rindenzone; letztere ist auf der ventralen Seite schwächer als auf der dorsalen. Während die Achsenzone wesentlich aus Faserzügen besteht, zwischen denen Zellen einzeln und in Gruppen eingesprengt liegen, schichtet sich die Rindenzone fast nur aus Zellen auf; die Zahl der Zellen soll, wie ich Stöhrs Histologie entnehme, 6mal größer sein, als die der eintretenden markhaltigen Fasern. Das Perineurium der hinteren Wurzel bezw. des Nervenstammes setzt sich in eine bindegewebige Kapsel des Ganglions fort, das Endoneurium begleitet die Fasern ins Innere des Organs; die Achsenzone ist etwas reicher an Bindegewebe, als die Randgebiete. Der Bau des zweiten Halsganglions der Katze stimmt im allgemeinen mit dem Gesagten überein; nur ist dasselbe umfangreicher und oft etwas anders gestaltet: am distalen Ende sitzt der dorsalen Seite des sonst länglich-eiförmigen Körpers ein rundlicher Höcker auf. Im Ganglion hält sich der Faserzug der hinteren Wurzel sehr nahe am ventralen Rande, so daß die Mehrzahl der Zellen in einem hohen, dorsalen Randlager vereinigt ist. Der Faseraustritt findet nicht nur am distalen Pol, sondern oft schon von der Mitte der ventralen Seite bis zum distalen Pol hinunter statt: auf dieser ganzen Strecke mischen sich sogleich vordere und hintere Wurzelfasern.

Versuchsergebnisse.

A. Nervdurchtrennung.

1. Bei einem Kaninchen, das vier Monate nach der Durchschneidung des N. cervicalis III getötet wurde, war der Sektionsbefund folgender: Der zentrale Nervstumpf ist im Vergleich zu dem aus dem korrespondierenden Ganglion austretenden Stamme etwas verdünnt und endet in einer leichten Anschwellung, die mit der Umgebung fest verwachsen ist. Das Ganglion ist im ganzen etwas kleiner als das der anderen Seite, die Wurzeln zeigen dem bloßen Auge keine Veränderung.

Mikroskopische Untersuchung: Figur 1 stellt einen Schnitt durch die Mitte des linken, nicht operierten Halsganglions dar; Figur 2 einen ebensolchen vom rechten operierten Ganglion. Man sieht, daß die Verkleinerung des rechten Ganglions hauptsächlich den queren Durchmesser betrifft.

Das linke Ganglion ist rundoval mit einer Vorwölbung am ventralen Rande; das rechte Ganglion ist schmaloval, die erwähnte Wölbung ist verstrichen. Die Achsenzone und das ventrale, der vorderen Wurzel benachbarte Randgebiet scheinen hauptsächlich verschmälert zu sein, während das dorsale Zellenlager zwar auch, aber weniger stark eingefallen ist. Bei der näheren Untersuchung gehen wir von der Stelle der Durchflechtung der vorderen und hinteren Wurzel aus (Fig. 2 N). Die vordere Wurzel des operierten Ganglions unterscheidet sich wenig von der des normalen; ihre Fasern sind beinahe alle markhaltig, die Konturen derselben schlank und glatt. Die aus dem Ganglion austretenden Hinterwurzelbündel dagegen sind im ganzen etwas verschmälert, haben welligen Verlauf und enthalten nur wenige grobkalibrige Markfasern, deren Markscheiden zumeist geschrumpft, gekerbt oder in perlschnurartige Ketten einzelner Marktrümmer zerklüftet sind (Textfig. 3 a). Die große Mehrzahl aller Hinterwurzelfasern besitzt einen feinen, grauen Marksaum, der auch oft unregelmäßig konturiert ist (Textfig. 3 b), Diese Fasern sind zahlreicher als die gleichartigen des normalen Ganglions; sie können daher nur zum Teil mit diesen identisch sein und gehen wahrscheinlich durch teilweisen Markschwund aus den grobscheidigen Elementen hervor. In gleicher Weise entsprechen die ganz marklosen Fasern nur zum Teil den Fasern des normalen Ganglions und sind im übrigen als tiefere Degenerationsstufen der Markfasern zu betrachten. — Einen Schritt weiter proximal in der distalen Ganglionpforte bei d. P. sind die markarmen Elemente zugunsten der markreichen vermindert.

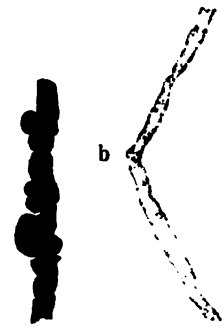

Fig. 3.

Innerhalb des Ganglions kommen immer mehr dicke Fasern mit gestrecktem Verlauf und glatten Umrissen zur Beobachtung. In den ins Ganglion eintretenden Wurzelbündeln endlich sind markarme, zerfallende und normale Fasern etwa zu gleichen Teilen enthalten. — Im ganzen Verlaufe der hinteren Wurzel, besonders in den austretenden Zügen, zeigt das Bindegewebe eine Vermehrung seiner spindeligen Kerne, was auf einen Ausfall spezifischer Gewebeteile schließen läßt.

Es spielt also in der hinteren Wurzel ein von der Schnittstelle gegen das Rückenmark hin an Intensität und Ausdehnung abnehmender Degenerationsprozeß.

Die Zellen des Ganglions sind um etwa ein Drittel vermindert, und zwar ist der Ausfall in der Achsenzone und dem ventralen Teile der Rindenschicht stärker als in den übrigen Teilen des Randzellenlagers; in den letztgenannten Gebieten sind die noch vorhandenen Zellen fast sämtlich gut erhalten, während man in der Achse und am ventralen Rande des Ganglions öfters schrumpfende, hie und da auch vakuolär entartende Ele-

mente sieht. Es ist zu bemerken, daß der Zellausfall im übrigen gleichmäßig ist und nicht, wie die Faserdegeneration, vom Wurzelaustritt zum Wurzeleintritt abnimmt. Die Verminderung betrifft nach meinen Zählungen in erster Linie die großen Zellen, in viel geringerem Maße die kleinen Zellen, während die Zahl der mittelgroßen nahezu die gleiche geblieben ist. Unter den kleinen Zellen sind nun die kleinsten Formen vermehrt, und diese Tatsache beweist, daß die Verminderung der größeren Zellen nicht allein auf einem Ausfall, sondern auch zum Teil auf einer Volumsabnahme, einer einfachen Atrophie beruht, durch welche eine Anzahl größerer Zellen in die Reihen der kleineren übergeführt wird. Diese Atrophie verläuft ohne Veränderung der Zellstruktur, ist von der Schrumpfungsatrophie verschieden und steht offenbar in Parallele zu der partiellen Markscheidenatrophie vieler Fasern.

Die ganze Achsenzone ist von einem kernreichen Granulationsgewebe durchwuchert, das sich in der Ganglienmitte gegen den ventralen Rand hin ausbreitet und alle Zwischenräume der rarefizierten Faserzüge und Zellen dicht ausfüllt. In der Rindenschicht, — mit Ausnahme des erwähnten ventralen Gebietes —, ist scheinbar das Gefüge des Organs nur gelockert; dennoch findet sich auch hier in den Lücken zwischen den verstreut liegenden Zellen ein vermehrtes, weniger kernhaltiges als faseriges Stützgewebe. Dieses Verhalten des Bindegewebes führt zu einer auf den ersten Blick sichtbaren, höchst charakteristischen Sonderung des Ganglions in zwei Gebiete, die zum Teil mit den im normalen Ganglion durch den Verlauf der Wurzelfasern abgegrenzten Zonen zusammenfallen. Die Ursachen dieser Unterschiede liegen einmal in den Besonderheiten der Degenerationsprozesse: im Granulationsgebiet fallen noch andauernd nervöse Elemente in beträchtlicher Menge aus; in den nur gelockerten Randzonen geht nur hie und da eine Zelle unter. Dazu kommt aber, daß in der Achsensone die Markauflösung schon als chemischer Reiz die Zellproliferation anregt, und daß in diesem Teile des Ganglions das Bindegewebe an und für sich stärker entwickelt ist.

2. Ein Kaninchen, welches am rechten N. cervic. II operiert und erst nach sechs Monaten getötet wurde, lieferte nachstehendes Ergebnis:

Die Wurzeln sind nicht sichtlich verändert, Ganglion und zentraler Nervstumpf sind in ein einheitliches, länglich-eiförmiges, von einer derben Membran umschlossenes Gebilde umgewandelt. Am distalen Pole dieses Gebildes liegt die Ligatur, und von dort zieht ein weißer Narbenstrang zu dem verdünnten, grau-weißen peripherischen Nervstumpfe.

Die Orientierung des Präparates war bei der geschilderten Verunstaltung erschwert, und so trafen die Schnitte das Ganglion nicht parallel der Längsachse in dorsoventraler Ebene, sondern mehr schräg, wodurch die vordere Wurzel in die ersten Schnitte, die Hauptmasse des Ganglions in die tieferen Schnitte zu liegen kam. Figur 3 stellt einen der letzteren Schnitte dar. Die nicht mitgetroffene vordere Wurzel ist zwar stark mit degenerierenden Fasern durchsetzt, jedoch nicht soweit vom normalen Zu-

stande entfernt, wie die hintere. Der ovale Schnitt enthält bei G das schräg getroffene, und infolgedessen scheinbar querverbreiterte und längs verkürzte Ganglion, bei N den zentralen Nervstumpf, bei l die Ligatur; H ist die das ganze Gebilde umscheidende straffe Hülle, die bei k aus der Ganglienkapsel hervorgeht. In der Ligatur liegt ein gelbbraunes, kernreiches, längs gestreiftes Bündel, das von Nervenfasern nichts mehr erkennen läßt; zentralwärts gehen seine auseinander weichenden Züge in ein lockeres Gewebe über, das aus Bindegewebsfasern, marklosen Nervenfasern, und dünnscheidigen, feinen, zum Teil geschrumpften und verzerrten Elementen besteht. Aus diesem Fasergewirr sammeln sich an der distalen Ganglienpforte Nervenbündel, deren dünne, oft unregelmäßig gezeichnete Fasern zarte, graue Marksäume tragen; es sind die gleichen Elemente, wie wir sie in den austretenden Bündeln beim viermonatlichen Versuch kennen lernten. Im Ganglion gesellen sich ihnen mehr und mehr dunkler gefärbte, gröbere Fasern zu, die gewöhnlich den schon früher beschriebenen Markzerfall zeigen. An der Zusammensetzung der eintretenden Wurzel endlich beteiligen sich die beiden Fasergattungen etwa in dem Mengenverhältnis von zwei zu eins. Der Zellausfall ist stärker wie beim viermonatlichen Versuch und zwar, wie dort, am beträchtlichsten in der Achsenzone und in der Mitte des ventralen Randgebietes (letzteres läßt sich infolge der erwähnten schrägen Schnittführung nicht in dem einen abgebildeten Präparate überblicken, sondern geht aus dem Vergleiche aller Schnitte hervor).

Die Bindegewebswucherung ist hier umfangreicher, aber kernärmer als im erstbeschriebenen Falle, und deshalb kommt es nicht zu einer deutlichen Abgrenzung zweier verschiedener Zonen wie in Figur 2. Es klingt eben der Zerstörungsprozeß in der Achsenzone, der bei Versuch 1 noch lebhaft war, hier allmählich ab, und indem so die Vorgänge an den nervösen Elementen beider Zonen einander ähnlich werden, gleichen sich auch die durch ihre Differenzen hervorgerufenen Unterschiede im Verhalten des Bindegewebes aus.

Bei r F hat der Schnitt eine Anzahl zarter Fasern getroffen, die sich von den dünnen Elementen des zentralen Nervenstumpfes durch ihre regelmäßigen Konturen, ihren graublauen Farbenton (gegenüber dem Gelbgrau jener), ihren Verlauf in schwachen, vielfach gewundenen und verknäuelten Bündelchen, vor allem aber dadurch unterscheiden, daß sie sich außerhalb des Gebietes der Nervenstümpfe finden; sie umgeben die Ligatur, erstrecken sich von dort in den Narbenzug S und durch ihn in den verödeten peripherischen Nerven, und umwuchern nach der entgegengesetzten Richtung den zentralen Stumpf, wo sie sich in anderen Schnitten bis zur Gegend der Durchflechtung der vorderen und hinteren Wurzel verfolgen lassen: es sind junge regenerierte Nervenfasern. Woher stammen dieselben? Die aus dem Ganglion austretende Hinterwurzel, die sich in dem Faserwirrsal N auflöst, ist so deutlich entartet, daß man von ihr regenerierende Elemente kaum ableiten kann. Die Regeneration scheint ganz vorzugsweise von der vorderen Wurzel auszugehen.

Ich fasse das Ergebnis der Durchtrennungsversuche am Nerven dahin zusammen:

Die hintere Wurzel ist der Schauplatz eines Degenerationsprozesses, der von der Schnittstelle zum Rückenmarke hin an Intensität und Ausdehnung abnimmt: die Fasern erleiden einen teilweisen — seltener einen totalen — Verlust ihrer Markscheiden; eine Minderheit schwindet ganz, vorwiegend in den austretenden Zügen. Normale Fasern und solche mit erst beginnender Markentartung sieht man nur in den eintretenden Bündeln.

Das Spinalganglion verliert mehr als ein Drittel seiner Zellen, besonders in der Achsenzone und im ventralen Rindengebiete. Die erhalten bleibenden Zellen zeigen zum Teil eine einfache Atrophie.

Das Bindegewebe ist nach Maßgabe der Zerstörung nervöser Elemente vermehrt; innerhalb der Faserbahnen am stärksten in den austretenden Bündeln, innerhalb des Ganglions hauptsächlich in der Achse und dem ventralen Randlager.

Die vordere Wurzel steht im auffälligen Gegensatz zur hinteren: ihre Fasern unterliegen einer weniger tiefgreifenden Degeneration und behalten die Fähigkeit der Regeneration.

Die Resultate der eingangs zitierten Arbeiten stimmen mit diesen Ergebnissen nur zum Teil überein: die Degenerationen der Fasern und Zellen mögen nach 10—12 Tagen noch sehr undeutlich sein, sodaß Waller, Sherrington u. a., die nach diesen kurzen Zeiträumen untersuchten, sie übersehen haben können. Nach drei und mehr Monaten sind sie dagegen — in meinen Versuchen wenigstens — so auffallend, daß mir die gegenteiligen Befunde Nélis' und Marinescos unverständlich sind. Joseph nähert sich meinen Resultaten, indem er nach sechs Wochen eine teilweise Entartung im zentralen Nervstumpf beschreibt. Lugaro und v. Gehuchten haben nach 35 bezw. 83 Tagen, ebenso wie ich, einen partiellen Zelluntergang konstatiert. Vejas sah schon nach zwei Monaten das ganze System der hinteren Wurzel samt dem Ganglion zugrunde gehen. Ich habe meine Experimente so oft wiederholt, und bin immer zu dem gleichen Resultate einer nur teilweisen Entartung gelangt, daß ich mir die Vejasschen Angaben nur durch

einen Fehler der experimentellen Technik erklären kann. Tatsächlich hat auch Vejas den austretenden Stamm nicht durchschnitten, sondern durchrissen, und die Durchreißung ist keine einfache Leitungsunterbrechung, sondern eine sehr viel schwerere Verletzung des betreffenden Neurons, sie wirkt außerdem durch Zerrung auch auf entferntere Teile ein und führt möglicherweise zu Zirkulationsstörungen, die ihrerseits wieder sekundäre Degenerationen verursachen können, sie ist also ein ganz unberechenbarer Eingriff. Wahrscheinlich sind die schweren Veränderungen, die Vejas gesehen hat, seiner Operationsmethode auf Rechnung zu setzen.

B. Wurzeldurchtrennung.

1. Vier Monate nach der Durchschneidung der hinteren Wurzel des 10. Brustnerven eines Kaninchens waren die Wurzelstümpfe durch Narbengewebe verbunden, Ganglion und Nerv nicht merklich verändert.

Figur 5 ist ein Schnitt dnrch die Mitte des Ganglions; Figur 4 ein ebensolcher vom korrespondierenden Ganglion. Der Schnitt durch das pathologische Ganglion erscheint etwas verschmälert und proximal verjüngt gegenüber dem in Figur 4 abgebildeten Schnitt des normalen Ganglions. Die nicht durchtrennte vordere Wurzel ist intakt.

In den Maschen des Narbengewebes der Schnittstelle S liegen eine große Anzahl teils markloser, teils dünnscheidiger, oft geschrumpfter Fäserchen; sie laufen gegen den zentralen Pol des Ganglions zu zwei Bündeln zusammen, die bedeutend schmäler sind als die entsprechenden der Figur 4. Innerhalb des Ganglions verlieren sich die entarteten Elemente, und an ihrer Stelle setzen normale Fasern, vermischt mit wenigen Formen von beginnender Markdegeneration den Verlauf der Faserbahnen fort, um am distalen Pole in einem breiten, nicht verschmälerten Zuge das Ganglion zu verlassen. Die nur zum geringsten Teil geschrumpften Zellen liegen in der Achsenzone und dem ventralen Randgebiet beinahe ebenso dicht aneinander, wie in den entsprechenden Teilen des Vergleichsganglions. Am distalen Pol (bei d. P.) sowie im dorsalen Randzellenlager, besonders an einer umschriebenen Stelle kurz oberhalb der Mitte desselben (bei f. Z. g.) ist das Gefüge der Zellen außerordentlich gelockert. Die Stützsubstanz dieser Gebiete erfüllt die breiten Zwischenräume der rarefizierten Zellen mit einem kernarmen, faserigen Gewebe, während sich in den übrigen Partien des Ganglions eine gegen den distalen Pol abnehmende, spärliche, kernreiche Wucherung vorfindet. Der Zellausfall beträgt etwa ein Sechstel, und zwar sind am stärksten die großen, weniger die mittleren Zellen vermindert, während die Zahl der kleinen Zellen etwas angestiegen ist: ein Befund, aus dem wieder auf eine einfache Atrophie einer Anzahl von Zellen geschlossen werden

muß. Die deutliche Abnahme des ganzen Zerstörungsprozesses in zentrifugaler Richtung, sowie der Mangel einer irgendwie auffallenden Degeneration im peripherischen Nerven beweisen uns, daß die Operation unter beinahe vollkommener Schonung der peripherischen Äste des 10. Brustnerven gelungen ist, und berechtigt uns, die Degenerationen so gut wie ausschließlich auf die Wurzeldurchschneidung zurückzuführen.

Über die wichtige Frage der Regeneration klärt der in Figur 6 abgebildete Schnitt auf, der dem zweiten Halsganglion einer drei Monate nach der Operation untersuchten Katze entstammt.

Ganglion und peripherischer Wurzelstumpf verhalten sich im ganzen wie bei dem oben beschriebenen Kaninchenexperimente. Die Fasern verlieren sich in dem Narbengewebe der Schnittstelle und zeigen dort die oft genannten Kennzeichen einer unheilbaren Degeneration. Ihnen gegenüber tritt der zentrale Hinterwurzelstumpf in die Narbe ein: auch er löst sich in ein Gewirr feiner, markloser und dünnscheidiger, geschrumpfter Fäserchen auf; in seinem Verlaufe besteht er im wesentlichen aus schmalen, leicht wellig dahinziehenden, graugelben Markfasern.

Die größte Ähnlichkeit mit dem zentralen Hinterwurzelstumpf besitzt der peripherische Vorderwurzelstumpf. Ganz anders der zentrale Vorderwurzelstumpf: er setzt sich aus grobkalibrigen Fasern mit oder ohne Markzerklüftung sowie aus einer nicht geringen Zahl atrophierender Elemente zusammen und entsendet bei r F ein dichtes Büschel feiner, graublau geränderter — offenbar junger — Fasern, die in vielfach sich windende Bündelchen geordnet in die Narbe hineinwuchern und zum Teil schon den Weg zum peripherischen Vorderwurzelstumpfe gefunden haben.

Das Ergebnis der Wurzeldurchtrennungen ist somit in kurzen Worten dies:

Die Durchtrennung der hinteren Wurzel ruft in derselben einen Zerstörungsprozeß hervor, der in zentrifugaler Richtung an Intensität und Ausdehnung nachläßt und schon innerhalb des Ganglions erlischt; ob eine spärliche Degeneration bis in die austretenden Bündel fortschreitet, läßt sich nicht mit Sicherheit entscheiden, da die Entartung vereinzelter Fasern auch einer Nebenverletzung peripherischer Äste zugeschrieben werden kann.

Etwa der sechste Teil der Spinalganglienzellen geht zugrunde: der Ausfall beschränkt sich — sehr im Gegensatze zu den Ergebnissen der Nervdurchschneidung — auf das dorsale Randzellenlager und den proximalen Pol, und läßt Achsenzone und ventrales Randgebiet fast unberührt. Die erhalten bleibenden Zellen erleiden zum Teil eine einfache Atrophie.

Vermehrtes Bindegewebe deckt auch hier den Verlust

nervöser Gewebsteile: eine ganz unbedeutende Kernwucherung findet sich in der Achsenzone und der ventralen Rindenpartie, während die rarefizierten Zellen des dorsalen Randlagers in ein faserig-narbiges Zwischengewebe eingebettet sind.

Der peripherische Stumpf der vorderen Wurzel stirbt ab, der zentrale Stumpf degeneriert nur zum Teil und entwickelt junge Nervenfasern.

Zwischen diesen Ergebnissen und den Resultaten früherer Untersuchungen herrscht ebenfalls nur teilweise Übereinstimmung:

Alle Autoren fanden, daß die Wurzeldurchschneidung im Vergleich zur Durchtrennung des austretenden Nerven ein relativ unschädlicher Eingriff für die Faserzellkomplexe der hinteren Wurzel ist; daß aber trotzdem Zellen infolge der Durchtrennung der eintretenden Wurzel zugrunde gehen, wird nur von einem Forscher erwähnt. Nur Bumm beschreibt eine am centro-dorsalen Rande gelegene und eine durch das Ganglion zerstreute Zellgruppe, welche zweifellos mit meinen ausfallenden dorsalen Randzellen und den vereinzelten, zerstreuten Zellen identisch ist. In Bumms Präparaten waren außerdem die aus dem Ganglion austretenden Hinterwurzelfasern partiell atrophisch, wo hingegen sie bei meinen Experimenten annähernd intakt blieben; der Gegensatz hebt sich jedoch dadurch auf, daß Bumm seine Versuche mit v. Guddens Methode an sehr jungen Tieren anstellte, die bekanntlich auf jede Verletzung mit tieferen Veränderungen reagieren, als die erwachsenen Tiere, an denen ich experimentierte. Über die sensiblen, dem Ganglion entstammenden Komponenten der vorderen Wurzel, welche Bumm beschreibt, gaben mir meine Präparate keinen Aufschluß. Eine partielle Atrophie des austretenden Stammes nach v. Guddenscher Operation sah auch Vejas, der von einer Verdünnung des Nerven und einer Zusammensetzung desselben aus dünnen, ganz normalen Fasern spricht. Der weiteren Behauptung Vejas, daß die zentralen Stümpfe beider Wurzeln nach der Operation am erwachsenen Tiere schon nach zwei Monaten total verschwänden, kann ich nicht zustimmen: am zentralen Stumpfe der hinteren Wurzel, der nach vier Monaten schwere degenerative Entartung zeigte, würde man diesen Befund vielleicht nach sechs oder acht Monaten erheben

können; dagegen scheint mir der zentrale Vorderwurzelstumpf sehr widerstandsfähig zu sein; erst müßte seine regenerative Kraft erlöschen, ehe an einen völligen Schwund zu denken wäre. Ich argwöhne, daß auch diese Vejasschen Angaben durch die unzweckmäßige Technik der Wurzeldurchreißung bedingt sind. Die Ergebnisse der kurz dauernden Versuche Wallers, Sherringtons und Langleys — an der vorderen Wurzel: Degeneration des peripherischen, Erhaltenbleiben des zentralen Stumpfes; an der hinteren Wurzel: Degeneration des zentralen und Erhaltenbleiben des peripherischen Stumpfes und des Ganglions — sowie die Befunde Josephs, der einige erhaltene Fasern auch im zentralen Hinterwurzelstumpfe und einige degenerierte auch im peripherischen Hinterwurzelstumpfe beschreibt, lassen sich unter Berücksichtigung der verschieden langen Versuchsdauer mit meinen Resultaten vereinigen.

Bei der Beurteilung meiner Ergebnisse gehe ich von der Tatsache aus, daß die Degeneration der hinteren Wurzel nach der Durchtrennung zwischen Rückenmark und Ganglion im Ganglion ihr Ende findet, nach der Durchtrennung distal vom Ganglion sich bis in die eintretenden Bündel fortpflanzt, jedoch innerhalb des Ganglions eine auffallende Abschwächung erfährt.

Diese Tatsache beweist einmal, daß die Mehrzahl der Hinterwurzelfasern vom Rückenmark bis in den peripherischen Nerven eine ununterbrochene Faserbahn darstellt; denn nur unter dieser Annahme läßt sich das Fortschreiten der Degeneration von den austretenden auf die eintretenden Bündel nach der Durchtrennung der ersteren erklären; setzte sich die hintere Wurzel aus zwei hintereinandergeschalteten Neuronen, deren Zellen im Rückenmark und Ganglion oder in peripherischen Organen und dem Ganglion lägen (S. 387, Textfig. 1 g und c oder e und b) zusammen, so müßte die Entartung von einem Neuron auf ein anderes übergehen, ein Verhalten, das beim erwachsenen Tiere und einer Versuchsdauer von 4—6 Monaten ganz unwahrscheinlich ist. Die Tatsache beweist weiter, daß innerhalb dieser einfachen Bahn der hinteren Wurzel Struktureigentümlichkeiten gegeben sein müssen, welche der in centri-

fugaler Richtung fortschreitenden Degeneration einen unüberwindlichen, der in centripetaler Richtung verlaufenden einen nur teilweise zu besiegenden Widerstand entgegensetzen. Nur die Zellen der Spinalganglien können die Organe sein, die diesen Widerstand ausüben; bleiben sie doch auch nach beiden experimentellen Eingriffen der Majorität nach erhalten. Die Experimente zwingen also, eine physiologische Abhängigkeit der Hinterwurzelfasern von den Spinalganglienzellen anzunehmen, eine Abhängigkeit, die wir uns anatomisch nur so vorzustellen vermögen, daß je eine Spinalganglienzelle je eine eintretende und je eine austretende Hinterwurzelfaser als ihre Fortsätze entsendet. Die demnach zu fordernden bipolaren Spinalganglienzellen sind von den Histologen längst in den „pseudo-unipolaren" Zellen mit T-förmiger Fortsatzteilung nachgewiesen worden.

Das bisher Gesagte bezieht sich nur auf die Mehrzahl der Elemente der hinteren Wurzel und des Ganglions; es ist nicht nur möglich, sondern höchst wahrscheinlich, daß Minderheiten von Fasern und Zellen andere Zusammenhänge besitzen:

Nach der Durchtrennung der eintretenden Wurzel fielen einzelne durch das Ganglion zerstreute Zellen und eine im dorsalen Randlager näher dem proximalen Pole gelegene Zellgruppe aus. Die besondere Lage dieser Zellen in einem Gebiete des Ganglions, das nach der Durchschneidung des Nerven gerade den geringsten Zellausfall aufweist, ihr von den übrigen Zellen so verschiedenes Verhalten gegenüber dem operativen Eingriffe, ferner der Mangel eines degenerierten Faserbündels in der austretenden Wurzel, das vorhanden sein müßte, wenn die betreffenden Zellen, wie die Masse der anderen, T-Fortsatzzellen wären, machen es wahrscheinlich, daß die Zellen nicht wie die übrigen mit je einer eintretenden und je einer austretenden Faser verknüpft sind, sondern nur mit je einer eintretenden Faser sich verbinden; von diesem einzigen Hauptfortsatze sind sie dann in viel höherem Maße abhängig, als die T-Zellen von dem einen Teilaste ihres Fortsatzes, und die Degeneration desselben führt ihren Untergang herbei.

Es liegt nahe, die nach der Nervdurchschneidung ausfallenden Zellen in ähnlicher Weise zu deuten, d. h. sie als

Zellen mit einem einzigen in der austretenden Wurzel verlaufenden Hauptfortsatze aufzufassen. Dafür spricht, daß auch hier der Zellausfall in gewissen Teilen des Ganglions besonders stark ist, nämlich in einem Teile des ventralen Randgebietes und in der Achse. Indessen ist der Ausfall doch nicht so scharf umschrieben und in geringerem Grade über das ganze Ganglion ausgebreitet; dazu kommt, daß zweifellos auch T-Fortsatzzellen zugrunde gehen; wenn auch die Mehrzahl der T-Neurone infolge der Nervdurchschneidung nur eine partielle Degeneration erleidet (Überführung in schmalscheidige Elemente), so findet sich doch neben diesen eine ganze Reihe tiefer entarteter Fasern, welche die Brücke zu vollkommen atrophischen, schwindenden Elementen bildet. Es dürfte sehr schwer sein, von diesen ebenfalls zugrunde gehenden T-Zellen unsere hypothetischen Neurone zu sondern. — Angenommen, dieselben existierten wirklich, so müßte man fragen, ob sie sich auch in ihrem peripherischen Verlaufe von den T-Neuronen unterscheiden, ob sie vielleicht ausschließlich mit dem sympathischen System in Verbindung stehen. Sie müßten dann nach der Durchtrennung des R. comm. zugrunde gehen, nach der Durchtrennung des Nerven unter Schonung des R. comm. erhalten bleiben. Ich habe die entsprechenden Experimente — Exstirpation des Ganglion cervicale supremum des Sympathicus, Durchschneidung des Nerven nnter Erhaltung des R. comm. angestellt — und fand nach vier Monaten im ersten Falle nur ganz vereinzelte, zerstreute, degenerierte Fasern und Zellen, im zweiten Falle Veränderungen der Fasern und Zellen des Ganglions, die den nach Durchschneidung des ganzen Nerven beobachteten in allen Punkten glichen und weder nach Ausdehnung und Intensität merklich von jenen verschieden waren. Danach würden die fraglichen Neurone nicht ausschließlich dem R. comm. angehören, sondern in allen peripherischen Ästen nach Maßgabe der Stärke derselben enthalten sein. Die Abgrenzung dieser Neurone von den T-Fortsatzneuronen und damit der sichere Nachweis ihrer Existenz ist aber auch auf diesem Wege unmöglich.

Hiermit sind die Schlüsse, die man aus meinen Experimenten ziehen kann, erschöpft. Möglicherweise bestehen noch

weitere Zusammenhänge zwischen Fasern und Zellen, aber das Experiment besagt nichts über sie: es kämen da vor allen die von den Histologen beschriebenen Zellen in Frage, welche mit dem Ausbreitungsgebiet ihrer Fortsätze auf das Ganglion beschränkt sind (Dogiels Multipolare und Typus B-Zellen), ferner die aus Vorderhornzellen entspringenden Fasern, welche das Ganglion, ohne in Beziehung mit dessen Zellen zu treten, durchsetzen (v. Lenhossék u. a.) und die den sympathischen Ganglien entstammenden Fasern, die mit Endnetzen an Spinalganglienzellen endigen (Cajal u. a.). Auch über die Existenz der Neurone g (Friedländer und Krause) und h (Babes und Kremnitzer) der Textfig. 1 lassen unsere Resultate im Unklaren.

So sind der Leistungsfähigkeit der Methode Grenzen gezogen, welche das Eindringen in manche Frage unmöglich machen. Dies veranlaßte mich, außer der Wallerschen Degenerationsmethode noch die Nisslsche Methode der „primären Reizung" in Anwendung zu bringen.

Die Resultate dieser Untersuchungen — deren ausführliche Beschreibung an dieser Stelle zu weit vom eigentlichen Gegenstande abführen würde, und die ich daher als eine besondere Arbeit[20]) veröffentlicht habe — sind in Kürze die folgenden:

1. 5, 10, 15, 30, 60, 90 und 120 Tage nach der Durchschneidung des Nerven erfahren die meisten Spinalganglienzellen — eine wesentlich geringere Anzahl nach der Durchschneidung der Wurzel — tigrolytische Veränderungen. Die sich verändernden Zellen zeigen drei Typen der Tigrolyse: Typus a eine feinkörnige Tigroid-Auflösung, Typus b eine Tigroid-Verminderung unter Bildung grober, polyedrischer Brocken, Typus c eine solche unter Bildung länglicher, konzentrisch angeordneter Schollen. Die Veränderungen nach dem Typus c stellen sich nun nach der Durchschneidung des Nerven erst zu einer Zeit ein, wann die Typen a und b ihren Höhepunkt schon überschritten haben; nach der Wurzeldurchschneidung dagegen beginnen sie ebenso früh wie jene. Auch das muß als Beweis für die Verschiedenartigkeit der im Ganglion vereinigten Zellen gelten: die Zellen Typus c stehen offenbar in näheren Beziehungen zur eintretenden Wurzel als die Typen a und b, welche ihrerseits mehr von den austretenden Fasern abhängen. Möglicherweise repräsentieren die Zellen Typus c

jene nur der eintretenden Wurzel zugehörenden Neurone, während die Typen a und b den T-Neuronen und vielleicht auch den hypothetischen, nur mit austretenden Fasern verknüpften Zellen entsprechen.

Wahrscheinlich stehen die sich nicht verändernden Zellen auch nicht im Zusammenhange mit den durchschnittenen Fasern und sind daher auf das Ganglion beschränkte Neurone. Diese Schlüsse ergänzen und bestätigen somit die aus den erstbeschriebenen Experimenten gezogenen Folgerungen.

2. Im Gegensatze zur Menge der tigrolytischen Zellen ist die Zahl der wirklich degenerierenden gering; die echten Zelldegenerationen — Schrumpfung und Höhlenbildung — erreichen schon im ersten Monate ihren Höhepunkt und klingen nach längeren Zeiträumen mehr und mehr ab. Vielleicht dürfen die im Gegensatze zur Masse der erhalten bleibenden oder erst spät degenerierenden Zellen früh zugrunde gehenden Elemente wieder als Zellen mit nur einem zentral oder peripherisch gerichteten Fortsatze aufgefaßt werden.

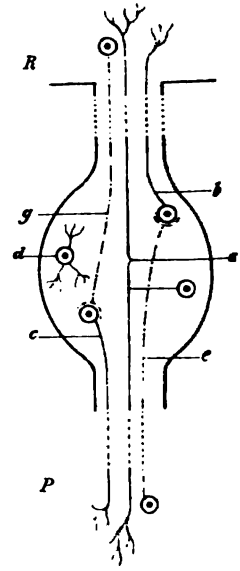

Fig. 4.

Textfigur 4 gibt ein Bild von den Beziehungen der hinteren Rückenmarkswurzeln zu den Spinalganglien, wie sie auf Grund der mitgeteilten Versuche angenommen werden können:

a. Fasern, welche sowohl in der eintretenden wie in der austretenden hinteren Wurzel verlaufen und aus einer T-förmigen Teilung des Fortsatzes bestimmter Spinalganglienzellen hervorgehen. Diese Fasern bilden den Stamm der hinteren Wurzel, ihre Zellen, welche durch das Ganglion gleichförmig verteilt sind, die Hauptmasse aller Spinalganglienzellen; es sind die peripherischen Neurone der sensiblen Leitungsbahn.

b. Fasern, welche allein der eintretenden Wurzel zugehören. Sie entspringen aus Spinalganglienzellen, die zum größeren Teil im dorsalen Randzellenlager und am proximalen

Pole vereinigt liegen, zum geringeren Teil durch das ganze Organ zerstreut sind: auch diese Faserzellenkomplexe sind Teile — und zwar zentrale Teile — einer zentripetalen Leitungsbahn; doch geben meine Experimente keinen Aufschluß über die notwendig anzunehmenden peripherischen Glieder dieser Bahn; wir können sie indessen aus den Befunden der Histologen ergänzen und die von Cajal u. a. beschriebenen Fasern, welche im Sympaticus entspringen sollen und sich an gewissen Spinalganglienzellen aufsplittern, als diejenigen Elemente auffassen, die den in Rede stehenden Zellen peripherische Erregungen zuführen (e).

c. Fasern, die ausschließlich in den austretenden Bündeln enthalten sind (die Existenz derselben ließ sich nicht mit Sicherheit erweisen). Ihre Ursprungszellen würden in der Achse und einem Bezirke des ventralen Randzellenlagers liegen. Sie würden in zentrifugaler Richtung leiten und deshalb die Annahme weiterer Fasern nötig machen, die als Fortsätze von Rückenmarkszellen durch die eintretende hintere Wurzel ins Ganglion gelangten und dort an den fraglichen Zellen endeten. Meine Resultate sprechen weder für noch gegen das Vorhandensein solcher Gebilde, wie sie in der Tat von Babes und Kremnitzer beschrieben worden sind (g).

d. Zellen, die weder mit ein- noch mit austretenden Hinterwurzelfasern verknüpft sind und ihre Ausläufer nicht über die Grenzen des Ganglions hinaus erstrecken. Ihre Annahme ist nur wahrscheinlich und wird durch histologische Untersuchungen bestätigt (Dogiel). Es dürften Zellen sein, die sich, wie es auch Dogiel beschrieben hat, zwischen die Enden der verschiedenen Neurone einschalten und eine vielseitigere Reizübertragung ermöglichen.

Ob auch Fasern von der Art der Fasern f und h in Textfiguren 1 und 2 existieren, dafür fehlt jeder Anhalt.

Während die ersten histologischen, experimentell-anatomischen und physiologischen (Gesetz von Bell und Magendie) Forschungen die hintere Wurzel als ein System anatomisch und funktionell gleichartiger Elemente betrachteten, ist nach den hier mitgeteilten Untersuchnngen, welche die Resultate späterer Arbeiten ergänzen und bestätigen, die hintere Wurzel wahr scheinlich aus drei Leitungsbahnen zusammengesetzt: der sensiblen Leitungsbahn, als ihrem Hauptbestandteile, einer zweiten,

zentripetalen und einer zentrifugalen Bahn. Das Spinalganglion ist nicht nur ein trophisches Organ und eine Durchgangsstation der Erregungen, sondern der Ort, an dem Ursprung und Ende, der verschiedenen Bahnen beieinander liegen, Erregungen von einem auf das andere System übergehen und Reflexbögen sich schließen.

Herrn Professor Dr. Mollier, mit dessen Erlaubnis ich diese Untersuchungen im anatomisch-histologischen Institute der Universität München anstellen durfte, spreche ich meinen wärmsten Dank aus. Ebenso sei Herr Privatdozent Dr. L. Neumayer, der mich bei Ausführung der Experimente in liebenswürdigster Weise unterstützte, meiner aufrichtigen Dankbarkeit versichert. Es schmerzt mich tief, daß ich meinem hochverehrten Lehrer, dem inzwischen verstorbenen Herrn Medizinalrat Professor Dr. Bumm, der mir indirekt die Anregung zu dieser Arbeit gegeben hat, nicht mehr danken kann.

Nachtrag.

Nach Abschluß dieser Arbeit machte Köster auf der IX. Versammlung mitteldeutscher Psychiater und Neurologen vorläufige Mitteilungen über seine Durchschneidungsversuche an peripherischen Nerven und hinteren Wurzeln (Neurol. Centralblatt 1903 Nr. 23).

Nach der Durchschneidung des peripherischen Nerven beobachtete K. entweder gar keinen oder nur einen geringfügigen und späten Markzerfall; ich habe oben die Beschreibung von Präparaten gegeben, welche mir das Gegenteil beweisen (vgl. auch Bikeles und Köster in Neurol. Centr. 1904 Nr. 3). Die Spinalganglienzellen fand K. sämtlich in Tigrolyse, während in meinen Präparaten auf dem Höhepunkte der tigrolytischen Veränderungen eine Anzahl von Zellen unverändert blieb, von denen ein Teil bei längerer Versuchsdauer später eintretende Alterationen erlitt; die besondere Art dieser später eintretenden Tigrolyse (Bildung spindelig-konzentrischer Schollen) fand K. nicht, er sah die Tigroidschollen nur „etwas unordentlicher gelagert als in der Norm“. Nach 284 Tagen waren sehr viele Zellen zugrunde gegangen, die erhaltenen sämtlich atrophisch. Letzterer Befund würde auf meine längsten Versuche von 180

Tagen nicht zutreffen. Die Vakuolenbildung betrachtet K. als Kunstprodukt. Daß Vakuolen als Kunstprodukte vorkommen können, bezweifle ich nicht und schreibe der Vakuolenentartung nur eine untergeordnete Rolle zu; ich habe jedoch Vakuolen in Präparaten gesehen, welche ebenso frei von zweifellosen Artefakten (z. B. pericellulären Räumen) waren, wie die K.schen. Gegen K.s Auffassung scheint mir auch die offenbare Verwandtschaft der Vakuolen mit den von Holmgren u. a. beschriebenen Hohlraumbildungen zu sprechen.

Nach der Durchschneidung der hinteren Wurzel sah K. erst etwa vom 120. Tage ab deutliche tigrolytische Veränderungen, während er die Veränderungen nach kürzeren Zeiträumen für physiologische Degenerationen hält. Die Schwierigkeiten, welche der Deutung der Präparate entgegenstehen, verkenne ich nicht, glaube aber dennoch, zum mindesten die auffallende Veränderung der Zellen mit grobschollig-konzentrischer Tigroidanordnung als Effekt der Wurzeldurchschneidung auffassen zu dürfen. Nach 120 Tagen sah ich im Gegensatze zu K. geringere Tigroidveränderungen als nach 15 Tagen. Übereinstimmung herrscht wieder bezüglich des Schwundes und der Atrophie einer Reihe von Zellen. Dagegen ist K.s Befund einer beträchtlichen Entartung im peripherischen Nerven nach Wurzeldurchschneidung nicht mit meinen Präparaten in Einklang zu bringen.

Erklärung der Abbildungen auf Taf. IX.

Die Figuren wurden von Herrn Universitätszeichner Krapf in 30facher Vergrößerung (Leitz a, Oc. 2, Tub. 16 Boden) gezeichnet.

v. W.	= vordere Wurzel	Figg. 1, 2, 4, 5.
e. h. W.	= eintretende hintere Wurzel	
a. h. W.	= austretende hintere Wurzel	
N.	= peripherischer Nerv	
G.	= Ganglion	
p. P.	= proximaler Pol	
d. P.	= distaler Pol	
v. R.	= ventrale Rindenzone	
d. R.	= dorsale Rindenzone	
A. Z.	= Achsenzone	
k. Zg.	= kernreiches Zwischengewebe	Figg. 2 u. 5.
f. Zg.	= faseriges Zwischengewebe	

S.	= Narbengewebe der Schnittstelle	Fig. 5.
e. h. W.	= eintretende hintere Wurzel	Fig. 3.
N.	= zentraler Nervstumpf	
G.	= Ganglion	
l.	= Ligatur	
h.	= bindegewebige Hülle	
k.	= Ganglienkapsel	
r. F.	= regenerierte Fasern	
S.	= Narbenzug zwischen zentralem und peripherischem Nervstumpf	
z. v. W.	= zentraler Vorderwurzelstumpf	Fig. 6.
z. h. W.	= „ Hinterwurzelstumpf	
p. v. W.	= peripherischer Vorderwurzelstumpf	
p. h. W.	= „ Hinterwurzelstumpf	
r. F.	= regenerierte Fasern	
S.	= Narbengewebe der Schnittstelle	
G.	= Ganglion	
p. P.	= proximaler Pol	
d. P.	= distaler Pol	
N.	= peripherischer Nerv	

Literatur.

1. L. Ranvier, Des tubes nerveux en T et de leurs relations avec les cellules ganglionaires. C. R. de l'Acad. des sciences 1875. T. 81.
2. G. Retzius, Untersuchungen über die Nervenzellen der zerebrospinalen Ganglien und der übrigen peripherischen Kopfganglien, mit besonderer Rücksicht auf die Zellenausläufer. Archiv f. Anat. u. Phys. Anat. Abt. 1880.
3. v. Lenhossék, Untersuchungen über die Spinalganglien des Frosches. Archiv f. mikrosk. Anat. 1886.
4. Ehrlich, Über die Methylenblaureaktion der lebenden Nervensubstanz. Deutsche medizinische Wochenschrift 1886, No. 4.
5. Ramón y Cajal, Der histologische Bau des Zentralnervensystems. Archiv f. Anat. u. Phys. 1893.
6. v. Lenhossék, Der feinere Bau des Nervensystems. Berlin, 1895.
7. Sclavunos-Spirlas, Anat. Anz. 11.
8. Dogiel, Anat. Anz. 12, 1896. Internat, Monatsschrift f. Anat. u. Phys. Bd. 15,
9. Waller, Expériences sur les sections des nerfs et les altérations qui en résultent. Comptes rendus XXXIV. 1851. Gaz. medicale 1856.
10. P. Vejas, Ein Beitrag zur Anatomie und Physiologie der Spinalganglien. J. D. München, 1883.
11. Joseph, Archiv f. Physiologie, 1887.
12. Sherrington, On the anatomical constitution of nerves of skeletal muscles etc. Journal of Phsysiology 17.

13. Langley, On the question, whether any fibres of the mammalian dorsal spinal root are of intraspinal origin. Journal of Physiology 21.
14. Lugaro, a. Sulle alterazioni delle cellule nervose dei gangli spinali in segnito al taglio della branca periferica e centrale del loro prolungamento. Riv. de patol. nervose et ment. Vol. I. fasc. 12. 1896. cit, nach Goldscheider u. Flatau. Normale und pathol. Anatomie der Nervenzelle. — b. Sul comportamento delle cellule nervose dei ganglei spinali in segnito el taglio della branca centrale del loro prolungamento l. c. 1897. cit nach Neurol. Zentralbl. 1899.
15. v. Gehuchten, a. Anatomie du systéme nerveux de l'homme 1S96. b. in Handbuch der Pathol. Anat. des Nervensystems, 1903.
16. Marinesco, Sur les phénomènes de réparation dans les centres nerveux aprés la section des nerfs périphériques. La Presse medicale 1898.
17. Bumm, Die experimentelle Durchtrennung der vorderen und hinteren Wurzel des zweiten Halsnerven bei der Katze uud ihre Atrophiewirkung auf das zweite spinale Halsganglion. Sitzungsberichte der Gesellschaft f. Morphol. u. Physiol, in München 1902.
18. Nissl, a. Zentralblatt für Nervenheilkunde und Psychiatrie, 17. 1894. b. Die Neuronenlehre und ihre Anhänger. Jena, 1903. S. 281 ff., S. 333 ff.
19. Cox, Beiträge zur pathol. Histologie und Pathologie der Ganglienzellen. Internat. Monatsschrift f. Anat. u. Phys. 15.
20. Kleist, Die Veränderungen der Spinalganglienzellen nach der Durchschneidung des peripherischen Nerven und der hinteren Wurzel. Dieses Archiv, Bd. 173, H. 3.
21. Babes und Kremnitzer, Arch. d. sciences méd. 1896. Ref. Neurol. Centralblatt 1897.
22. Redlich, Die Pathologie der tabischen Hinterstrangserkrankung, 1897.

XIV.

Noch einmal die Lage des Centrums der Macula lutea im menschlichen Gehirn.

Von

Professor Dr. L. Laqueur in Straßburg i. E.

Das wichtige Problem über die Organisation des Gesichtssinns im Gehirn kann weder durch die rein anatomische, noch durch die rein experimentell-physiologische Forschung gelöst werden. Die anatomische Forschung beantwortet nicht die Frage, welche Funktion die mit dem Auge in anatomischem

Zusammenhang stehenden Fasern haben. Andererseits entbehrt das Versuchstier der nötigen Intelligenz für die Anstellung eines exakten Experiments über den Gesichtssinn. Die pathologisch-anatomische Forschung ist zwar imstande, das Problem zu lösen, welche Fasersysteme nach einem Eingriff auf die Sehbahn (resp. das Sehcentrum) degenerieren, beantwortet aber, ebensowenig wie die anatomische Wissenschaft, die Frage, welcher Natur die degenerierten Fasern sind, Nur bei der kombinierten klinisch-anatomischen Forschung sind die Bedingungen einer erfolgreichen Lösung des Problems erfüllt, nämlich eine exakte und detaillierte Untersuchung der vorhandenen Gesichtsstörung ante, und eine präcise Untersuchung des Befundes post mortem.

Die vorstehenden Sätze, deren Richtigkeit Jedermann einleuchten muß, sind der Einleitung zum vierten Teil (erste Hälfte) des großen Werkes „Klinische und anatomische Beiträge zur Pathologie des Gehirns“ entnommen, welches Professor G. E. Henschen, der auf diesem Gebiete hochverdiente Forscher, soeben veröffentlicht hat. Die neue Arbeit des Verfassers, dem wir die wichtige Erkenntnis verdanken, daß beim Menschen die corticale Sehsphäre auf die Fissura calcarina und ihre nächste Umgebung beschränkt ist, bringt wiederum eine größere Zahl hierher gehörender Beobachtungen mit anatomischem Befunde, durch welche nicht nur die Annahme von der Funktion der Fissura calcarina erhärtet, sondern noch eine nähere Lokalisation in dieser Fissur nach Ansicht des Verfassers nachgewiesen wird. Die obere Lippe der Calcarina soll die Projektion der dorsalen, die untere Lippe die des ventralen Retinaquadranten sein, hieraus folge, daß der Boden der Fissura calcarina dem horizontalen Meridian der Netzhaut entspricht.

Über die Lokalisation des Maculafeldes spricht sich Henschen reserviert aus. Er hält die Frage nach den vorhandenen Tatsachen noch nicht für spruchreif; die meisten sicheren Daten scheinen ihm aber für die Lokalisation der Macula lutea nach der Gegend des Cuneusstiels (also dem vordersten Teil der Fissura calcarina) zu sprechen. Für die definitive Lösung der „mißlichen“ Frage müssen nach seiner

Ansicht jedenfalls neue, entscheidende Tatsachen erforscht werden.

Ich hoffe im Folgenden nachweisen zu können:

1. daß die von Henschen verlangten beweiskräftigen Tatsachen bereits vorhanden sind, und

2. daß dieselben unzweifelhaft die Lokalisation der Macula im hintersten Teil der Fissura calcarina, ganz nahe der Spitze des Occipitallappens, erhärten.

In Gemeinschaft mit Professor M. B. Schmidt habe ich in diesem Archiv (Bd. 158 Heft III pag. 466—495) einen Fall veröffentlicht, welcher den von Henschen oben angegebenen Forderungen im strengsten Sinne entspricht. Die Funktionsstörung bestand in einer fast ein Jahr vor dem Tode entstandenen, konstant gebliebenen doppelseitigen Hemianopsie mit Erhaltenbleiben eines sehr kleinen centralen Gesichtsfeldes, in welchem eine gute Sehschärfe bestand. Diese Sehstörung war neben einer Störung der Orientierung das einzige Symptom der cerebralen Erkrankung. Die Hemianopsie der linken Gesichtsfeldhälfte war 6 Wochen vor der rechtsseitigen und beide waren plötzlich entstanden. Die anatomische Untersuchung wies, wie die beigegebene Tafel erkennen läßt, im rechten Hinterhauptslappen eine durch Erweichung bedingte Zerstörung der ganzen Gegend der Fissura calcarina nach, und zwar sowohl des Grundes der Furche, wie des Daches, vom hintersten bis zum vordersten Ende. Die Erweichung griff überall tief in die Marksubstanz ein; auf der medialen Fläche des Lappens ist sie am Gyrus lingualis nur als schmaler Streifen, am Cuneus als breitere Zone erkennbar. Im linken Occipitallappen war die Erweichung noch viel ausgedehnter; sie betraf den Cuneus, den Gyrus fusiformis. Der ganze Cuneus mußte als funktionsunfähig angesehen werden; denn die untere Windung war bis zur Basis zerstört, die obere Windung hatte zwar eine intakte Rinde, aber ihr Markstratum war zertrümmert, auch der Cuneusstiel war erweicht; desgleichen war die mediale Oberfläche in der Gegend der Fissura calcarina fast völlig zerstört; aber in ihrem hintersten Teile, bis 18 mm vor der Spitze des Occipitallappens, war ein beträchtlicher

Teil der Rinde und der Marksubstanz vollkommen intakt. Der normal gebliebene Teil betraf den gesamten breiten Grund der Fissur und den dem Grund gegenüberstehenden Abschnitt des Gyrus lingualis, während das vom Cuneus gebildete Dach von Erweichungsherdchen durchsetzt und im Mark kontinuierlich erweicht war. Alle übrigen Teile beider Hemisphären des Gehirns waren durchaus normal.

Wir haben den Fall als ein Beispiel von seltener Reinheit angesprochen und den Befund für eindeutig erklärt. In vivo fand sich ein einziges prägnantes Symptom an den Augen, nämlich das beiderseits enorm eingeengte Gesichtsfeld mit normaler Sehfunktion der Macula lutea, und post mortem eine scharf umschriebene Insel in der Rinde des hintersten Teils der linken Fissura calcarina, während die ganze übrige in Betracht kommende Partie der Sehsphäre zerstört war. Was lag näher, als die intakt gebliebene Stelle der Hirnrinde als das Centrum für die Sehfasern beider maculae luteae anzusprechen, und dies umso mehr, als H. Sachs einen ganz analogen Befund bei dem Foersterschen Falle, den er sorgfältig anatomisch untersuchte, erhoben hatte; nur lag in seinem Falle die intakt gebliebene Rindenpartie im hintersten Abschnitt der Fissura calcarina der rechten Hemisphäre.

Gleichwohl hat Herr Henschen unserer Beobachtung die Beweiskraft abgesprochen. Auf dem internationalen medizinischen Kongreß in Paris vom Jahre 1900 hat er sich ausführlich über die Lokalisation der optischen Fasern im Gehirn geäußert und in seinem „Rapport sur le centre cortical de la vision“ pag. 101 über unseren Fall folgendes bemerkt: „Bevor man mir nicht gezeigt hat, in welchem Zustande die Rinde im Cuneusstiel sich befand, kann ich diesen Fall nicht für peremptorisch beweisend halten“, und an einer anderen Stelle desselben Rapport (pag. 120) „Ich kann mich über den Fall nicht aussprechen, ohne die Präparate gesehen zu haben: die erhaltene Rindenpartie ist wahrscheinlich nicht mehr in direkter Verbindung mit dem Auge gewesen.“ Obwohl aus dem Text wie aus den Abbildungen unserer Arbeit deutlich zu ersehen ist, daß die zu dem erhaltenen Teil der Rinde gehörende

Marksubstanz völlig unverändert war, und wir Herrn Henschen brieflich noch eine weitere eingehende Beschreibung unserer Präparate zugesandt haben, ist es uns nicht gelungen, seine Zweifel zu beseitigen und, gestützt auf andere Fälle, verlegt er das Centrum der Macula lutea in den vordersten Abschnitt der Fissur. Indes ist bemerkenswert, daß er in dieser Auffassung durch neuere Publikationen, wie es scheint, erschüttert worden ist; denn, wie oben angegeben, erklärt er in seinem jüngsten Werke die Frage noch nicht für spruchreif, neigt aber noch immer zu der Ansicht, daß das Maculacentrum vorn gelegen ist.

Sehen wir zu, auf welche Argumente er sich hierbei stützt. In dem citierten Referat erwähnt er 12 Fälle von doppelseitiger Hemianopsie, von denen 5 überhaupt nicht herangezogen werden können, weil sie nur intra vitam beobachtet worden sind, und selbstverständlich nur die zur Sektion gekommenen Fälle zur Entscheidung der Frage beitragen können. Von den 7 übrigen sind aber wiederum 6 Fälle auszuscheiden, weil sie teils unrein d. h. mit vielfachen anderen Störungen kompliziert waren, teils die anatomische Untersuchung nicht auf den Kernpunkt gerichtet war. Von dem einen dieser Fälle (Fall Anton II) gibt Herr Henschen selbst zu, daß er für die Lokalisation der Macula nichts beweise, und die fünf restierenden sind ebensowenig beweiskräftig.

Der Fall von Macky und Dunlop betrifft einen Patienten mit Magenkrebs, welcher eine doppelseitige vollständige Farbenhemianopsie, aber eine unvollständige Hemianopsie für den Formensinn hatte. Da bei ihm das wesentliche klinische Symptom fehlte, so ist er für unsern Zweck nicht zu verwerten.

Der Fall Binswanger ist ebensowenig brauchbar. Es handelte sich um einen 36jährigen Mann, der eine vollständige Hemianopsie der rechten, aber eine unvollständige der linken Gesichtsfeldhälfte hatte. Die Sektion ergab rechts eine umschriebene Erweichung auf der Konvexität, links eine ähnliche an der lateralen vorderen Grenze der Konvexität des Hinterhauptlappens. Henschen sagt von dem Falle, daß er wenig beweise, aber doch zugunsten des Maculasitzes vorn spreche. Wie Herr Henschen zu letzterer Ansicht gelangt, ist unverständlich.

In dem Falle Schmidt-Rimpler handelte es sich um sehr komplizierte Gehirnläsionen infolge eines Trauma. Bei der Autopsie fand man ein diffuses Hämatom, eine narbenartige Einziehung in der Gegend der linken hinteren Centralwindung und in den hinteren Partien des rechten Hinterhauptlappens 3—4 erbsengroße Erweichungsherde auf der Grenze zwischen grauer und weißer Substanz, über deren genauere Lage sich nichts angegeben findet. Daneben bestanden apoplektische Cysten im rechten und linken Stirnlappen und in der rechten Hemisphäre des Kleinhirns. Was ist aus einem solchen Befunde in bezug auf die vorliegende Frage zu folgern? Es ist zu bemerken, daß die Schmidt-Rimplersche Beobachtung aus einer Zeit stammt, in welcher man die Bedeutung der Fissura calcarina als cortikalen Sehzentrums noch nicht kannte.

In dem folgenden der von Henschen angeführten Fälle. dem Falle Peters, handelte es sich um eine doppelseitige Hemianopsie mit hochgradigen Orientierungsstörungen; Peters hat den Fall vorzugsweise mit Bezug auf letztere studiert. Der Sektionsbericht beschränkt sich, wie Peters selbst mit Bedauern angibt, auf einige kurze Notizen, welche besagen, daß in den hinteren Occipitallappen einige Erweichungsherde gefunden wurden; an welchen Stellen sie lagen, ist nicht angegeben.

Endlich ist noch der von Henschen in dem jüngst erschienenen vierten Teil seiner Beiträge zur Pathologie des Gehirns (pag. 103—114) veröffentlichte Fall Kloenhammer zu nennen. Er betraf einen 51jährigen Alkoholiker, welcher eine doppelseitige Hemianopsie mit Erhaltung eines kleinen centralen Gesichtsfeldes und normaler centraler Sehschärfe hatte. Die Sektion ergab eine Zerstörung beider Calcarinagebiete — der Cuneus ist beiderseits erweicht, aber die Spitzen beider Occipitallappen in nicht unbedeutender Ausdehnung erhalten. Henschen schließt aus dem Sektionsbefunde, daß er auf die Frage nach dem Maculafelde keine entscheidende Antwort gibt — mir scheint er direkt gegen die Ansicht Henschens zu sprechen.

So bleibt denn als der einzige, zur Diskussion heranzuziehende Fall, auf welchen Henschen das Hauptgewicht legt.

der Fall Küstermann übrig. Er betraf einen 51jährigen Trunkenbold, welcher am 31. Dezember 1895 von einer rechtsseitigen Hemianopsie befallen wurde. Zwei Tage später konstatierte man auch einen Gesichtsfelddefekt im linken unteren Quadranten. Nach mehrfachen Schwindelanfällen gab der Patient am 14. Januar an, ganz blind zu sein, aber am 20. Januar wurde bemerkt, daß beiderseits links oben ein Rest von Gesichtsfeld vorhanden war. Am 27. Januar 1896 starb der Patient nach Krampfanfällen, möglicherweise nach einer akuten Alkoholintoxikation. Bei der Sektion fand man eine Erweichung im linken Occipitallappen, welche ihre größte Ausdehnung an der unteren Seite hatte. Aber auch an der Innenseite ist der lobus lingualis, der ganze Cuneus mit der Fissura calcarina und dem Sulcus parieto-occipitalis zerstört. Von der F. calcarina ist nur ein kleines Stück ihres Bodens, $\frac{3}{4}$ cm von der Spitze des Lappens entfernt, erhalten. An der Konvexität des Occipitallappens fanden sich nur kleine Erweichungsherde.

Im rechten Hinterhauptslappen sind ebenfalls durch Erweichung zerstört: die Rinde des ganzen Cuneus, die Rinde der hinteren Hälfte des lobus lingualis, die Rinde des Sulcus parieto-occipitalis, und die Rinde der Fiss. calcarina. Von letzterer aber ist auch hier in der Nähe der Spitze des Lappens ein kleines Stück des Bodens der Fissur erhalten. Daneben war auf der Unterfläche die Hälfte der Rinde des Lobus lingualis und der hinterste Teil des Lobus fusiformis erweicht, desgleichen eine kleine Stelle in der Rinde der ersten Occipitalwindung.

Ob die zu den intakten Teilen der Rinde der F. calcarina zugehörende Marksubstanz normal war, ist nicht angegeben.

Aus dem vorstehenden Sektionsbefunde folgert Küstermann — und Henschen schließt sich ihm hierin an — daß der hinterste Teil der F. calcarina die corticale Projektion derjenigen Fasern darstellen, welche die Lichtempfindung des linken oberen Quadranten des Gesichtsfeldes vermitteln, daß also an dieser Stelle das Centrum der Maculafasern nicht gelegen sein kann. Dieser Schluß muß aber angesichts des Zustandes, in welchem sich der Kranke zur Zeit der Untersuchung befand, als höchst gewagt bezeichnet werden. Schon Otto

Meyer hat darauf hingewiesen, wie schwierig die Gesichtsfelduntersuchung selbst bei geistig normalen Patienten in diesen Fällen ist, und wie man nur durch mehrfach wiederholte perimetrische Untersuchungen bei doppelseitiger Hemianopsie das Vorhandensein und die Ausdehnung des kleinen Gesichtsfeldes feststellen kann. Wieviel schwieriger nnd unsicherer mußte die Untersuchung des Gesichtsfeldes bei einem fast Dementen, an Krampfanfällen leidenden Alkoholiker sein, und wie leicht konnte ein etwa vorhandenes kleines centrales Gesichtsfeld bei ihm unbemerkt bleiben! Daß es höchst mißlich ist, aus einem solchen Falle Schlüsse in Bezug auf das Centrum der Peripheriefasern zu ziehen, haben außer mir auch v. Monakow und Otto Meyer energisch betont.

Somit sehen wir, daß auch die angeblich festeste Stütze, auf welche Henschen seine Ansicht gründet, nichts weniger als fest und der Nachweis, daß die Peripheriefasern ihre Projektion im hintersten Abschnitt der F. calcarina haben, mißlungen ist.

Glücklicherweise können wir aber zum Beweise der Unrichtigkeit der Henschenschen Ansicht einen neuen Fall anführen, welcher sich in Bezug auf die Reinheit des Sektionsbefundes den Fällen von Förster-Sachs und dem unsrigen ebenbürtig an die Seite stellt. Wir verdanken ihn Viggo Christiansen, welcher ihn in den „Wiener medizinischen Blättern", Jahrgang 1902 Nr. 42 und 43 veröffentlicht hat. Er betrifft eine dreißigjährige Frau, welche sich am 1. August 1901 in selbstmörderischer Absicht mit einem Revolver in die rechte Seite des Schädels geschossen hatte. Die Kugel war in das Hinterhauptsbein 6—7 cm nach oben und hinten vom äußeren Gehörgang eingedrungen. Die Verletzte wurde noch am gleichen Tage in das Hospital gebracht; sie war apathisch, aber nicht bewußtlos und gab an, gänzlich blind zu sein. Die Pupillen waren weit und völlig starr, der Augenspiegelbefund negativ. Schon am folgenden Tage stellte sich indes die Pupillenreaktion wieder her; zwei Tage nach der Aufnahme kehrte auch die Lichtempfindung wieder, und nun folgte eine so schnelle Besserung des Sehvermögens, daß acht Tage nach

der Verletzung die feinste Druckschrift fließend gelesen wurde, die Maculafunktion sich also intakt erwies. Vierzehn Tage nach der Aufnahme konnte auch das Gesichtsfeld genauer untersucht werden: es fand sich eine vollständige homonyme Hemianopsie der linken Gesichtsfeldhälfte mit der bekannten Einkerbung und eine konzentrische Verengerung der rechten Hälfte beider Gesichtsfelder. Anderweitige Herdsymptome wurden nicht beobachtet, weder Lähmungen noch Sensibilitätsstörungen. Da die Patientin über Kopfschmerzen klagte, und die Kugel in der linken Gehirnhemisphäre nahe der Oberfläche der Konvexität durch Röntgenstrahlen nachgewiesen werden konnte, so wurde 6 Wochen nach der Aufnahme linksseitig die Trepanation ausgeführt und die Kugel entfernt. Der Krankheitsverlauf war weiter ein günstiger, die centrale Sehschärfe beider Augen blieb normal; die letzte Untersuchung des Gesichtsfeldes, 6 Monate nach der Verletzung vollzogen, ergab ungefähr stationäre Verhältnisse. Am zweiten Tage nach dieser Untersuchung schoß sich die Patientin zum zweitenmale eine Revolverkugel ins Gehirn, wiederum in die rechte Schläfe, aber diesmal mit Erfolg; denn am nächsten Tage erlag sie der zweiten Verletzung. Die Sektion ließ die beiden Schußkanäle sehr gut voneinander unterscheiden, Der frische Kanal berührte den alten Schußkanal an keiner Stelle; er verlief von oben vorn nach unten hinten, durchbohrte den rechten Seitenventrikel und das Tentorium, sowie die linke Hemisphäre des Kleinhirns. Die mediale Ausschußöffnung des alten Kanals in der rechten Hemisphäre hatte den vorderen Teil des Cuneus und die Rindenpartien getroffen, welche im vorderen Drittel der F. calcarina die obere und die untere Lippe derselben bilden. In der linken Hemisphäre lag die mediale Öffnung des Schußkanals nur ein wenig weiter nach hinten und unten als die der rechten Hemisphäre; auch hier sind der vordere Teil der F. calcarina und die angrenzenden Rindengebiete in die Narbe des Schußkanals einbezogen. Die Kugel hatte das Hinterhorn des linken Seitenventrikels durchbohrt und die Stabkranzfasern in der oberen Hälfte völlig destruiert.

Die Verletzungen, welche der zweite, viel weiter nach

vorn angelegte tödliche Schuß hervorgebracht hatte, lagen gänzlich außerhalb, resp. vor den Partien des Gehirns, welche wir als Sehsphäre bezeichnen können.

Demnach zeigten sich bei einer Person, welche zwei Tage vor dem Tode beiderseits eine vollkommene centrale Sehschärfe hatte, in beiden Gehirnhälften durch eine 6 Monate zurückliegende Schußverletzung gerade diejenigen Rindenpartien völlig symmetrisch zerstört, welche nach Henschen die Endstationen der Maculafasern darstellen sollen. Christiansen schließt aus seiner Beobachtung, welche, wie er meint, die Beweiskraft eines Experimentes hat, mit Recht, daß die Henschensche Ansicht durch seinen Fall entscheidend widerlegt wird.

Wenn es also überhaupt eine inselförmige Vertretung der Macula im Gehirn gibt, so kann sie nur im hintersten Abschnitt der F. calcarina gelegen sein und zwar in beiden Hemisphären; denn in dem Förster-Sachsschen Falle wurde die intakte Partie nur in der rechten, in unserem Falle nur in der linken Hemisphäre gefunden, und trotzdem waren in beiden Fällen beide Maculae luteae vollkommen funktionsfähig.

Es darf jedoch nicht unerwähnt bleiben, daß zwei namhafte Forscher jede inselförmige, d. h. scharf begrenzte Vertretung der Macula in der Gehirnrinde in Abrede stellen. Daß die mediale Fläche der Hinterhauptslappen vorzugsweise die Sehsphäre des Menschen darstellen, geben sie zwar zu, sie dehnen sie aber weiter aus, zum Teil sogar auf die laterale Fläche. Was die Maculafasern betrifft, so ist Bernheimer auf Grund anatomischer Untersuchungen von Gehirnen Neugeborener und sehr junger Kinder nach der Methode der Markscheidenentwicklung, sowie auf Grund von Exstirpationsversuchen an Affengehirnen zu folgender Anschauung gelangt: Die Maculafasern gelangen mit dem größten Teile der Peripheriefasern, vollständig miteinander vermischt, durch den Tractus in das Corpus geniculatum externum und endigen hier mit Endbäumchen, indem sie das Ganglion divergierend durchziehen. Die Sehstrahlungsfasern, welche im Corpus geniculatum entspringen, divergieren aber noch stärker bis zur Rinde des Occipitallappens und endigen hier auf einem großen Areal der Rinde, völlig untermischt mit den Peripheriefasern; an jeder

Stelle der Rinde der Sehsphäre müssen sich also Maculafasern und Peripheriefasern, durcheinander vermischt, vorfinden, und von einem inselförmigen Macula-Centrum könne keine Rede sein.

Zu einer ähnlichen Anschauung bekennt sich v. Monakow, gestützt auf experimentelle und pathologisch-anatomische Untersuchungen. Aus dem Umstande, daß die Zerstörung der Sehsphäre bei Hunden und Affen keine sekundäre Degeneration des Tractus nach sich zieht (und umgekehrt) schließt er, daß im Corpus geniculatum externum Schaltorgane sich befinden und die Projektion der Maculafasern keine direkte sein kann. Keine Stelle der Rinde des Hinterhauptlappens gehöre ausschließlich der Macula an. Die Beweiskraft unseres Falles für die inselförmige Vertretung könne er nur dann anerkennen, wenn ihm Fälle demonstriert werden, die gewissermaßen das Negativ des unsrigen sind, d. h. corticale Störungen, bei denen beiderseits die Maculafasern völlig gelähmt, dagegen alle Peripheriefasern durchaus intakt sind. Ein solcher Fall ist bisher noch nie beobachtet worden.

Die Einwände von Bernheimer und v. Monakow sind gewiß von Wichtigkeit, vermögen aber keineswegs unsere Schlußfolgerungen umzustoßen. Daß ihre Anschauung mit den von uns festgestellten klinischen Tatsachen unvereinbar ist, lehrt folgende Überlegung: Wenn überall in der Hirnrinde Maculafasern und Peripheriefasern miteinander vermischt endigen, so müssen doch in dem intakten Rindenteil auch zahlreiche Peripheriefasern gesund und leitungsfähig geblieben sein. Die Patienten müßten also in einzelnen Teilen des peripherischen Gesichtsfeldes zum mindesten Lichtempfindung gezeigt haben. Davon ist aber nirgends die Rede. Bei der corticalen Hemianopsie. auch bei der einseitigen, ist in dem ausgefallenen Teile des Gesichtsfeldes alle und jede Lichtempfindung erloschen; die Kranken sehen mit den gelähmten Netzhautteilen sowenig wie mit einem Stück der äußeren Haut. Es ist ferner nicht zu begreifen, wie trotz der Zerstörung des größten Teils der Maculafasern, welche doch statuiert werden muß, wenn die Maculafasern auf der ganzen medialen Fläche endeten, die Funktion des centralen Sehens sich auf der normalen Höhe halten konnte.

Die Forderung von v. Monakow, ihm das Negativ unseres Falles zu zeigen, wird sich schwerlich jemals erfüllen lassen. Es müßte ein höchst merkwürdiger Zufall sein, wenn bei Gefäßthrombosen gerade nur die Gefäße verstopft würden, welche die Maculacentren versorgen, und die Erweichung sich nur auf diese beschränken sollte. Eine solche Läsion hat zur Voraussetzung, daß der von uns als Maculacentrum angesprochene Rindenteil ein in sich geschlossenes Gefäßsystem besitzt — ein solches ist aber anatomisch nicht nachgewiesen: daher wird eine isolierte symmetrische Erweichung der Maculacentren wohl niemals gefunden werden.

In der doppelten Vertretung der Macula in beiden Hemisphären erblicke ich eine Schutzvorrichtung der Natur für denjenigen centralen Teil des Sehorgans, dessen das Individuum zu seiner Existenz am nötigsten bedarf. Der große Begründer dieses Archivs hat in einer seiner populären Abhandlungen den Menschen als ein Werkzeuge machendes Geschöpf charakterisiert; mit Recht, denn der Werkzeuge bedurfte der Mensch vom ersten Auftreten auf der Erde ab, sowohl zur Herstellung von Waffen, zur Verteidigung gegen wilde Tiere, wie zur Beschaffung der primitivsten Kleidung und zur Erbauung der einfachsten Hütten. Ein Werkzeug aber, und sei es noch so roh, konnte nur mit Hilfe des centralen Sehens, welches die Macula lutea vermittelt, hergestellt werden.

XV.

Über bakteriologische Blutuntersuchungen an der Leiche.

Von

Dr. M. Simmonds,

Prosektor am Allgemeinen Krankenhause, Hamburg-St. Georg.

Schon bald nach dem Bekanntwerden der neuen Kulturmethoden Kochs wurde von verschiedener Seite der Versuch gemacht, aus dem Leichenblute die spezifischen Bakterien zu züchten, und manche dieser Forschungen sind von Erfolg begleitet gewesen. Dann aber trat ein Rückschlag ein. Zum

Teil infolge unvollkommener Beherrschung der Technik kamen Resultate zu Tage, die unmöglich richtig sein konnten, und es mehrten sich die Stimmen, welche der bakteriologischen Leichenblutuntersuchung jeden Wert absprachen, welche die im Leichenblute angetroffenen Mikroben im wesentlichen als das Resultat einer postmortalen oder zum mindesten agonalen Bakterieninvasion bezeichneten. Speziell waren es Tierexperimente von Wurtz[1], Beco[2], Chvostek und Egger[3], die eine Stütze für diese Anschauung lieferten, und weitere Veröffentlichungen von Hauser[4], Birch-Hirschfeld[5] und anderen schienen eine Bestätigung dieser Auffassung durch Beobachtungen am Sektionstische zu geben.

Dann aber ließen sich auch Forscher vernehmen, die zu abweichenden Resultaten gelangt waren. Unter ihnen sind vor allen Neisser[6], Austerlitz und Landsteiner[7] und Opitz[8] zu nennen, von denen speziell Opitz in einer aus Flügges Institut stammenden Arbeit eine vernichtende Kritik der so oft zitierten Arbeit Becos lieferte und mit großer Schärfe auf die Fehlerquellen jener experimentellen Arbeiten hinwies.

Die Arbeit von Löw[9], die eine Fortsetzung der drei Jahre zuvor aus Paltaufs Institut veröffentlichten Untersuchungen von Hauser darstellte, kam schon zu wesentlich vorsichtigeren Schlüssen. Während Hauser sich noch sehr skeptisch über Bakterienuntersuchungen an der Leiche äußert, und z. B. den verdienstvollen Untersuchungen von Eugen Fraenkel über puerperale Sepsis „zum mindesten mit großem Mißtrauen begegnet", während Hauser die Streptokokkenbefunde bei Phthisis als agonale Infektion auffaßt und eine ausgiebige, rein postmortale Wanderung von Bakterien innerhalb der Zeit zwischen Tod und Sektion voraussetzt, kommt Löw zu dem Schlusse, daß die an Leichen erhobenen Bakterienbefunde zum größten Teil einer intra vitam, eventuell in agone erfolgten Infektion ihre Entstehung verdanken. Er meint nur, gleich Canon[10], dem unzweifelhaft das Verdienst zukommt, zuerst für eine ausgedehnte Anwendung bakteriologischer Blutuntersuchungen an der Leiche plaidiert zu haben, daß man zur Entnahme des Blutes die peripherischen Venen wählen solle im Hinblick auf die Möglichkeit einer Einwanderung der Mikroben aus der Lunge ins Herz.

Eine eingehende Aufzählung aller in den letzten Jahrzehnten publizierten bakteriologischen Untersuchungen von Leichenblut kann ich unter Hinweis auf die in Löws Arbeit enthaltenen ausführlichen Literaturangaben unterlassen. Der heutige Stand der Frage nach der Verwertbarkeit bakteriologischer Leichenblutuntersuchungen ist wohl der, daß die Mehrzahl der Autoren denselben noch mit einem gewissen Mißtrauen gegenüberstehen. Selbst Lenhartz, der von allen Klinikern wohl die größte Erfahrung über bakteriologische Blutuntersuchungen an Lebenden hat und auch die Anwendung derselben am Leichentisch wesentlich gefördert hat, spricht sich in seinem neuen Werke über septische Erkrankungen[11] noch vorsichtig über jene Befunde aus. Er hebt unter Anführung mehrerer vergleichender Bestimmungen der Bakterienzahlen vor dem Tode und bei der Autopsie die enorme Vermehrung der Mikroben im Leichenblute hervor, eine Tatsache, die ich hundertfältig bestätigt gefunden habe. Im ganzen scheint er indeß die Gefahr eines nachträglichen Eindringens von Bakterien in das Blut der Leichen nicht gar so hoch anzuschlagen, denn in einem späteren Abschnitt braucht er selbst die Worte: „Mit der postmortalen Einwanderung ist es nicht so schlimm."

Als v. Kahlden[12] in seinem Vortrag über Septikämie und Pyämie in der Karlsbader Tagung der Deutschen Pathologischen Gesellschaft sich ebenfalls sehr skeptisch über die Zuverlässigkeit bakteriologischer Leichenblutuntersuchungen geäußert hatte, hob ich in der folgenden Diskussion meinen entgegengesetzten Standpunkt hervor und bezeichnete, wie bereits bei einer früheren Gelegenheit[13], diese Untersuchungen als eine unter Umständen wertvolle Ergänzung der Sektion. Seit jener Zeit habe ich nun aufs Konsequenteste die damals von mir so warm empfohlene Methode weiter in Anwendung gezogen und bin dadurch in der Lage, heute auf Grund der bakteriologischen Blutuntersuchungen von 1200 Leichen die Richtigkeit meiner Behauptung darzutun.

Diese aus den Jahren 1900—1903 stammenden 1200 Untersuchungen sind sämtlich von meinen Assistenten (Drs. Mau, Brückmann, Fahr) oder mir selbst bei unseren Autopsien ausgeführt worden. Wir bedienten uns dabei der sehr ein-

fachen, von Schottmüller[14] empfohlenen Methode. Nach Freilegung und Eröffnung des Herzbeutels wird an der Vorderfläche des rechten Ventrikels eine Stelle mit einem heißen Messer angesengt. Dort wird eine vorher sterilisierte Kochsche Spritze mit weiter Metallkanüle eingestoßen, während ein Assistent mit der Hand die Herzbasis umgreift und das Blut dadurch, ohne daß die Ballonaspiration nötig ist, in die Kanüle preßt. So gelingt es fast immer leicht, mehrere Kubikzentimeter zu erhalten. Das Blut wird dann in verschiedener Menge — 1, 5, 10, 20 Tropfen oder mehr — in Röhrchen mit verflüssigter Agarlösung getan und diese nach Verteilung des Blutes durch Rollen der Röhrchen in Doppelschalen ausgegossen. Nach 24 Stunden hat man fast immer Aufschluß über Art und Zahl der vorhandenen Keime. Die Diagnose wird dabei, wie bereits Schottmüller hervorgehoben hat, wesentlich erleichtert durch das makroskopische Verhalten mancher Bakterien zu dem bluthaltigen Nährmedium. Die Streptokokkenkolonien zeichnen sich durch einen charakteristischen Entfärbungshof aus, die Pneumokokkenherde sind an ihrer ausgesprochenen grünlichen Färbung erkennbar, die Kolibazillenkolonien durch den Mangel des Entfärbungshofes, die Größe der Herde und das rasche Oberflächenwachstum nach Durchbruch an die Oberfläche. Kurzum, wenn die Kolonien nicht gar zu dicht stehen, vermag man schon vor Anfertigung des mikroskopischen Präparats und der eventuell erforderlichen Weiterzüchtung auf anderen Nährmedien, in der Regel die Diagnose zu stellen.

Wenn ich trotz der von verschiedener Seite und neuerdings wieder von Canon[15] erhobenen Einwände gegen die Verwertung von Herzblut zu bakteriologischen Untersuchungen, dieses dem Blute aus peripherischen Venen vorgezogen habe, so geschah das ausschließlich deshalb, weil die Entnahme größerer Blutmengen aus der Armvene an der Leiche sehr häufig mißlingt. Speziell bei kleinen Kindern und bei blutarmen Personen erhält man dann oft nur einen oder wenige Tropfen, und man läuft Gefahr, durch Verarbeitung einer zu kleinen Menge ein negatives Resultat zu erhalten. Andererseits habe ich durch Vergleich meiner an der Leiche gewonnenen Resultate mit den in den gleichen Fällen im Leben ausge-

führten Blutkulturen mich vielfach davon überzeugt, daß postmortale Verunreinigungen des Herzblutes wohl zu den Seltenheiten gehören und endlich konnte ich durch Paralleluntersuchungen von Blut aus dem Herzen und den Armvenen zeigen[16], daß nicht die Art, sondern nur die Zahl der Bakterien an den beiden Entnahmestellen differiert. Diese im ersten Augenblick auffallende Erscheinung beruht, wie ich nachgewiesen habe, darauf, daß die Temperatur des Leichenblutes an jenen beiden Stellen wesentliche Abweichungen zeigt. Während das Herzblut noch nach 12 Stunden eine für das Weiterwachsen der pathogenen Bakterien genügend hohe Temperatur bewahrt — ich habe einmal noch 12 Stunden post mortem eine Temperatur von 35° konstatieren können — nimmt das Armvenenblut rasch die niedrige Temperatur des Leichenkellers an und gestattet ein üppiges postmortales Fortwuchern der Bakterien nicht. So kommt es, daß man bei vergleichenden Untersuchungen regelmäßig mehr Bakterien im Herzblut als im Armvenenblut antrifft, und daß man bei Vorhandensein kleiner Keimzahlen Mikroben im Armvenenblut vermißt, die die Herzblutuntersuchung nachweisen läßt. Der einzige Fehler, der dieser Methode anhaftet, ist also der, daß man regelmäßig viel zu hohe Zahlen erhält, daß man demnach keine richtige Anschauung über die Zahl der im lebenden Blute kursierenden Mikroben erhält. Da indeß aber auch im Armvenenblut eine postmortale Vermehrung der Bakterien, wenn auch in beschränkterem Maßstabe, stattfindet, geben auch die Kulturen aus der Armvene keine den intra vitam vorhandenen Verhältnissen entsprechenden Resultate. Für gewisse Fälle hat die Herzblutuntersuchung dafür den Vorteil, daß die postmortale Anreicherung der Keime den Nachweis derselben erleichtert.

Außer diesem Übelstande, daß die Leichenblutkulturen regelmäßig viel zu hohe Keimzahlen zeigen, muß ich noch auf einige andere Fehlerquellen hinweisen. In den zahlreichen Fällen, wo die Kolonien selbst aus einem Bluttropfen sehr dicht wuchsen, ist es vielleicht bisweilen vorgekommen, daß außer der nachgewiesenen Art noch eine oder mehrere andere vorhanden gewesen sind, deren Nachweis durch die dichte Lagerung der Herde und die verkümmerte Entwicklung derselben erschwert

wurde. Die Zahl der Fälle, in welchen also mehr als eine Bakterienart im Leichenblut vorhanden war, dürfte demnach eine etwas größere sein, als ich sie angebe. Weiterhin fehlten bei meinen Untersuchungen fast durchweg anaërobe Züchtungen. Es wäre also möglich, daß in einigen der als steril bezeichneten Blutproben anaërob wachsende Bakterien vorhanden gewesen sind. Endlich sei noch bemerkt, daß die Platten nur einen bis höchstens drei Tage im Brutschrank konserviert wurden, daß also auf den Nachweis von Tuberkelbazillen im Blute von vornherein verzichtet wurde. An gelegentlichen Verunreinigungen hat es natürlich nicht gefehlt; bei einer Untersuchungsreihe von 1200 Fällen und Anfertigung von 4—5000 Kulturen ist das unvermeidlich. Wo der Verdacht eines Fehlers vorlag, habe ich zur Erreichung möglichst einwandsfreier Resultate die betreffende Untersuchung gestrichen.

Unsere Autopsien wurden fast immer 12 bis höchstens 36 Stunden nach dem Tode ausgeführt. In den wenigen Fällen, deren Sektion aus polizeilichen Gründen erst später stattfinden konnte, habe ich ebenfalls ein postmortales Eindringen von Bakterien fast niemals gesehen. Meist handelte es sich bei diesen spät ausgeführten Sektionen um Todesfälle nach frischen Verletzungen, und das Blut erwies sich dann als steril. Trotzdem möchte ich als äußersten Termin für die Ausführung einer bakteriologischen Leichenblutuntersuchung etwa 36—40 Stunden nach dem Tode bezeichnen, unter der Voraussetzung, daß die Leichen in einem kühlen, trockenen Keller aufbewahrt werden. Die Herzblutuntersuchung hat stattzufinden, bevor irgend ein Organ aus dem Körper entfernt wird; bei Herausnahme des Brustbeins ist eine Eröffnung der großen Venen sorgfältig zu vermeiden, da bei dieser Gelegenheit eine Verunreinigung des Herzinhalts herbeigeführt werden kann.

Ich glaube nicht, daß außer den angeführten Fehlerquellen andere nennenswerte in Frage kommen, und man wird dies um so eher annehmen dürfen, als wir nur recht selten Bakterien angetroffen haben, deren Gegenwart nicht durch den klinischen Verlauf oder den übrigen Sektionsbefund sich erklärte. Mit großer Regelmäßigkeit fanden wir eine Reinkultur der Bakterienart, die entweder bereits im Leben festgestellt worden waren,

oder die nach den Krankheitserscheinungen vorausgesetzt wurden. Das Auftreten der Mikroorganismen war ein so gesetzmäßiges, daß wir schließlich in der Mehrzahl der Fälle mit großer Wahrscheinlichkeit voraussagen konnten, ob und welche Bakterien in den Leichenblutkulturen sich finden würden.

Eines der auffallendsten Resultate unserer Untersuchungen ist die enorme Häufigkeit des Vorkommens von Bakterien im Blute. Während wir anfangs mit Vorliebe Kulturen bei solchen Sektionen anlegten, die in bakteriologischer Hinsicht ein Interesse hatten und deshalb einen größeren Prozentsatz positiver Resultate erhielten, haben wir später absichtlich eine derartige Auswahl vermieden. Trotzdem sind die Zahlen, wie die folgende Tabelle zeigt, noch sehr hoch geblieben.

Im Jahre	1901	von	246	untersucht.	Fällen	143	mit	posit. Befund	= 58 p. c
„ „	1902	„	373	„	„	180	„	„ „	= 48 p. c.
„ „	1903	„	581	„	„	252	„	„ „	= 43 p. c.
zusammen		„	1200	„	„	575	„	„ „	= 48 p. c.

Mit anderen Worten: fast die Hälfte aller Verstorbenen beherbergte Bakterien im Blute.

Auffallend ist fernerhin, wie selten mehrere Bakterienarten gleichzeitig im Blute angetroffen wurden. Unter den 575 Fällen, in denen das Leichenblut Mikroben enthielt, fanden sich nur 26 mal zwei Arten, 1 mal drei Arten gleichzeitig, während 548 mal, also in 95 p. c. der Fälle mit positivem Bakterienbefund, nur eine Bakterienart konstatiert werden konnte. Das ist ein Ergebnis, das mit den durch Blutentnahme am Krankenbett gemachten Erfahrungen völlig übereinstimmt. Trotzdem wiederhole ich mein bereits geäußertes Bedenken, daß gelegentlich auch ein Untersuchungsfehler vorgelegen haben könnte, indem wir bei sehr dichter Lagerung der Kolonien eine zweite, minder reichlich vertretene Bakterienart in den Platten übersehen haben. In dieser Annahme bestärkt mich vor allem der Umstand, daß wir die beiden am häufigsten vertretenen Bakterienarten, die Streptokokken und die Pneumokokken, niemals gleichzeitig im Blute nachgewiesen haben. Das ist begreiflich, wenn man weiß, wie schwer vereinzelte Streptokokkenkolonien unter dicht gelagerten Pneumokokkenherden in Blut-

platten herauszufinden sind. Andere Bakterienkombinationen würden sich wohl weniger leicht unserer Erkenntnis entzogen haben.

Die folgende Tabelle gibt eine Übersicht der Häufigkeit, in welcher wir die einzelnen Bakterienarten im Blute angetroffen haben.

Es fanden sich:

Streptokokken allein	338 mal
Pneumokokken „	99 „
Colibazillen „	78 „
Staphylokokken „	29 „
Typhusbazillen „	3 „
Diphtherieähnliche Bazillen allein	1 „
Streptokokken mit Colibazillen	16 „
„ „ Staphylokokken	4 „
„ „ Typhusbazillen	3 „
„ „ Anthraxbazillen	1 „
„ „ Colibazillen und Staphylokokken	1 „
Pneumokokken mit Colibazillen	2 „

Insgesamt fanden sich nach dieser Zusammenstellung

Streptokokken 363 mal,
also in 30 p. c. der untersuchten Fälle, in 63 p. c. der positiven Befunde.
Pneumokokken 101 mal,
also in 8½ p. c. der untersuchten Fälle, in 18 p. c. der positiven Befunde.
Colibazillen 97 mal,
also in 8 p. c. der untersuchten Fälle, in 17 p. c. der positiven Befunde.
Staphylokokken 34 mal,
also in 3 p. c. der untersuchten Fälle, in 6 p. c. der positiven Befunde.

Hiernach wäre also die Streptokokkenblutinfektion die bei weitem häufigste. Bei fast einem Drittel aller Verstorbenen hatte eine Invasion dieses Bakteriums stattgefunden. Der Frequenz nach folgen dann die Pneumokokken und die Colibazillen, während ein Eindringen von Staphylokokken ins Blut nur selten konstatiert wurde. Auch diese Befunde stehen völlig in Einklang mit den am Krankenbett gemachten Erfahrungen und scheinen mir einen weiteren Beweis für die Zuverlässigkeit der Leichenblutuntersuchungen zu enthalten, da gerade die am reichlichsten in jeder Leiche vorhandenen Bakterien, die Colibazillen und die Staphylokokken, so viel seltener im Herzblut angetroffen wurden, als die Streptokokken und Pneumo-

kokken. Speziell das seltene Vorkommen des Colibacillus, der nur in 8 p. c. unserer Sektionen im Blute angetroffen wurde, steht in grellem Gegensatze zu den Angaben jener Autoren, die in großer Häufigkeit einen Übergang jenes Bacillus ins Blut der Leiche konstatieren konnten. Wenn Birch-Hirschfeld[5] unter sieben frischen Leichen sechsmal Colibazillen im Blut nachgewiesen hat, wenn Wurtz und Hermann[17] in 50 p.c. aller Sektionen Colibazillen in den inneren Organen fanden, so kann ich für solche Zahlen keine andere Erklärung finden, als daß die von jenen Forschern angewandten Methoden nicht zuverlässig waren.

Interessant ist nun weiter die Frage, unter welchen Bedingungen die verschiedenen Bakterienarten im Leichenblute angetroffen wurden. Daß Typhusbazillen nur im Blute von Typhusleichen, Anthraxbazillen nur bei Milzbrand angetroffen wurden, bedarf keiner besonderen Erwähnung. Der eine Fall, in welchem bei einem an maligner Endocarditis verstorbenen Individuum diphtheriebazillenähnliche Gebilde im Blute der Leiche — wie auch intra vitam — angetroffen wurden, ist von Roosen-Runge[18] ausführlich publiziert worden. Pneumokokken fanden sich fast ausschließlich im Blute der Individuen, welche an kroupöser Pneumonie (73 mal), exsudativer Pleuritis (4 mal), eitriger Meningitis (5 mal) oder Lungenschwindsucht (5 mal) gestorben waren. Dann aber fanden wir auch eine Reinkultur von Pneumokokken im Blute sowohl wie in den lokalen Krankheitsprodukten in zwei Fällen von maligner Endocarditis, in einem Falle von akuter Osteomyelitis, bei einer otogenen Meningitis und zwei eitrigen Peritoniden, deren eine neben einem Magenkrebs, die andere scheinbar primär aufgetreten wer. Da in allen diesen Fällen Pneumonien nicht beobachtet wurden, blieb die Eingangspforte für die Infektion — die Otitis ausgenommen — unaufgeklärt. Staphylokokken ließen sich in dem Leichenblute nur dann nachweisen, wenn Osteomyelitis (6 mal), Pyämie und Septikämie (20 mal) oder eitrige Prozesse konstatiert worden waren. In allen diesen Fällen waren dieselben Mikroben auch in den Entzündungsherden nachweisbar.

Von den Fällen, in welchen Streptokokken aus dem

Leichenblut kultiviert wurden, entfallen die meisten auf Scharlachtodesfälle (88 mal), viele auf Diphtherie (38 mal) und Phthisis (28 mal). Ferner sind zu nennen das Erisipel (25 mal), phlegmonöse Prozesse und Phlebitiden (29 mal), Pyämien, Septikämien und maligne Endocarditiden (38 mal), brandige Prozesse und Verjauchung von Geschwülsten (27 mal) sowie verschiedene eitrige Prozesse (62 mal). Endlich kommen hinzu mehrere klinisch unklare Fälle, deren Diagnose erst der Streptokokkennachweis im Leichenblut gestattete. Colibazillen fanden sich im wesentlichen nur dort, wo Erkrankungen in der Nachbarschaft des Verdauungstraktus oder im Zusammenhang mit diesem aufgetreten waren. Es sind hier besonders zu nennen: Peritonitis und Perityphlitis (29 mal), Erkrankungen der Gallenwege (5 mal), zerfallene Tumoren des Digestionstraktus (11 mal), Dekubitis am Kreuzbein (8 mal), Aspirationspneumonien und Lungenabscesse (9 mal), endlich Cystitiden (8 mal).

Das Hauptkontingent der Erkrankungen, die regelmäßig einen negativen Blutbefund lieferten, bildeten die unkomplizierten Fälle von akuter Tuberkulose (31 mal), von Polyarthritis und verrucöser Endokarditis (13 mal), von Vergiftungen (11 mal), von chronischen Herz- und Gefäßerkrankungen (66 mal), von chronischer Bronchitis und Emphysem (16 mal), von chronischer Erkrankung des Nervensystems (31 mal), von Marasmus senilis (6 mal). Bei Neugeborenen erwies sich das Blut ebenfalls in allen Fällen (6 mal) steril. Mehr als alles andere scheinen mir gerade diese regelmäßig angetroffenen negativen Blutbefunde bei Krankheitsgruppen, bei denen wir bisher ein steriles Verhalten des Blutes vorausgesetzt haben, für die Zuverlässigkeit unserer Methode zu sprechen. Sie beweisen, daß bei Anwendung der erforderlichen Kautelen die Gefahr einer postmortalen Einwanderung von Bakterien ins Blut nicht zu befürchten ist.

Die Zahl der Keime, die in den Blutplatten wuchsen, war äußerst wechselnd. Trotzdem wir bei allen Sektionen auch eine Kultur mit einem Bluttropfen anlegten, war in sehr vielen Fällen die Zahl der entwickelten Kolonien eine unzählbare. Es kamen indes auch Blutplatten zur Untersuchung, wo nur ein Keim oder im Durchschnitt noch weniger im Tropfen sich

fand. Im ganzen fanden wir die höchsten Keimzahlen bei Streptokokkeninfektionen, etwas kleinere im Durchschnitt bei Colisepsis. Wesentlich geringer war in der Regel die Zahl der entwickelten Kolonien bei Pneumokokkeninfektionen und besonders klein oft beim Typhus. Diese letzte Beobachtung, die auch in vollem Einklang mit den Ergebnissen der an Typhuskranken ausgeführten Blutuntersuchungen steht, macht es verständlich, daß uns nicht selten der Nachweis der Typhusbazillen im Herzblut mißlang, während sie in der Milz derselben Leichen reichlich vorhanden waren. Bei den intra vitam vorgenommenen Blutuntersuchungen wurden vielfach nur wenige Typhusbazillenkolonien in den mit 20 ccm Blut angelegten Kulturen nachgewiesen, und es ist daher begreiflich, daß wir bei Verwendung zu kleiner Blutmengen aus der Leiche (1 ccm) öfter ein negatives Resultat erhielten. Ganz dieselben Erfahrungen hatten Eugen Fraenkel und ich[19] schon vor siebenzehn Jahren gemacht. Auch uns gelang es damals unter sechs Fällen nur einmal, Typhuspilze im Leichenblute nachzuweisen, und selbst der Versuch, die Bazillen durch Aufbewahren des entnommenen Blutes bei warmer Temperatur anzureichern, mißlang. Ich möchte danach glauben, daß eine postmortale Vermehrung der Typhusbazillen im Blute im Gegensatz zu manchen Organen, speziell der Milz, gar nicht oder nur in mäßigen Grenzen stattfindet. Aus diesen Erfahrungen ist die eine praktische Folgerung zu ziehen, daß man bei der bakteriologischen Untersuchung des Blutes typhusverdächtiger Leichen möglichst große Mengen, etwa 20—30 ccm Blut verwenden soll. Andererseits hat es uns auch nicht an Beobachtungen gefehlt, wo wir mehrere Hundert Kolonien im Bluttropfen nachweisen konnten.

Die folgenden Tabellen geben eine Übersicht, in welcher Häufigkeit das Leichenblut bei den verschiedenen Erkrankungen steril angetroffen wurde und wie oft Bakterien und welche Arten derselben angetroffen wurden. Für die Mehrzahl der Krankheiten kann ich mich unter Hinweis auf diese Tabellen einer weiteren Besprechung enthalten, nur einige besonders interessante Gruppen möchte ich gesondert betrachten.

Von den Infektionskrankheiten sind in erster Linie Scharlach und Diphtherie hervorzuheben.

Bakteriologische Befunde bei 1200 Leichenblutuntersuchungen.

	Negativ	Streptokokken	Pneumokokken	Colibazillen	Staphylokokken	Typhusbazillen	Diphtherie-ähnliche Bazillen	Streptok.+Colibaz.	Streptok.+Staphylok.	Streptok.+Typhusb.	Strept.+Anthraxbaz.	Streptok.+Staphylok. +Colibaz.	Pneumok.+Colibaz.
Scharlach	39	88	1	—	—	—	—	2	—	—	—	—	—
Diphtherie	29	38	1	—	—	—	—	—	—	—	—	—	—
Masern	10	4	1	—	—	—	—	—	—	—	—	—	—
Typhus	7	1	1	1	—	3	—	—	—	3	—	—	—
Keuchhusten	4	—	—	—	—	—	—	—	—	—	—	—	—
Beri-Beri	1	—	—	—	—	—	—	—	—	—	—	—	—
Malaria	1	—	—	—	—	—	—	—	—	—	—	—	—
Pemphigus neonatorum	6	1	—	—	—	—	—	—	—	—	—	—	—
Kroupöse Pneumonie	28	—	71	—	—	—	—	—	—	—	—	—	2
Aktinomykose	1	—	—	—	—	—	—	—	—	—	—	—	—
Syphilis congenita	3	1	—	—	—	—	—	—	—	—	—	—	—
Tetanus	3	—	—	—	—	—	—	—	—	—	—	—	—
Tuberkulose (ausschl. Phthisis)	31	—	—	—	—	—	—	—	—	—	—	—	—
Phthisis	66	28	5	4	—	—	—	—	—	—	—	—	—
Erysipelas	5	25	—	—	—	—	—	—	—	—	—	—	—
Phlegmone	5	16	—	5	2	—	—	2	1	—	—	—	—
Meningitis cerebrospinalis	6	—	4	—	—	—	—	—	—	—	—	—	—
Polyarthritis	4	—	—	—	—	—	—	—	—	—	—	—	—
Phlebitis	—	3	—	—	—	—	—	—	—	—	—	—	—
Pyämie und Septikämie	—	19	—	—	13	—	—	—	2	—	—	—	—
Endocarditis maligna	—	6	2	—	—	—	1	—	—	—	—	—	—
Sepsis puerperalis	3	8	—	1	4	—	—	—	1	—	—	—	—
Sepsis umbilicalis	—	3	—	1	—	—	—	—	—	—	—	—	—
Osteomyelitis acuta	—	—	1	—	6	—	—	—	—	—	—	—	—
Karbunkel	—	—	—	—	1	—	—	—	—	—	—	—	—
Milzbrand	—	—	—	—	—	—	—	—	—	—	1	—	—
Decubitus	—	5	2	5	1	—	—	2	—	—	—	1	—
Gangraena senilis et diabetica	—	7	—	—	—	—	—	—	—	—	—	—	—
Bösartige Neubildungen	45	7	—	11	—	—	—	—	—	—	—	—	—
Diabetes	4	—	—	—	—	—	—	—	—	—	—	—	—
Leukämie	1	—	—	—	—	—	—	—	—	—	—	—	—
Amyloid	1	—	—	—	—	—	—	—	—	—	—	—	—
Perniciöse Anämie	5	—	—	—	—	—	—	—	—	—	—	—	—
Verbrennung	3	1	—	—	—	—	—	—	—	—	—	—	—
Frakturen	10	1	—	—	—	—	—	—	—	—	—	—	—
Vergiftungen, Alkoholismus	11	—	—	—	—	—	—	—	—	—	—	—	—
Marasmus senilis	6	—	—	—	—	—	—	—	—	—	—	—	—
Neugeborene	6	—	—	—	—	—	—	—	—	—	—	—	—
Atrophie, Rachitis, Furunkulose usw.	25	10	—	2	—	—	—	—	—	—	—	—	—
Spondylitis	—	2	—	—	—	—	—	—	—	—	—	—	—
Herzfehler, Atheromatose etc.	66	—	—	—	—	—	—	—	—	—	—	—	—
Endocarditis verrucosa	9	—	—	—	—	—	—	—	—	—	—	—	—
Embolie d. A. pulmonalis	4	—	—	—	—	—	—	—	—	—	—	—	—
Pericarditis	—	2	—	—	—	—	—	—	—	—	—	—	—

	Negativ	Streptokokken	Pneumokokken	Colibazillen	Staphylokokken	Typhusbazillen	Diphtherie-ähnliche Bazillen	Streptok.+Colibas.	Streptok.-Staphylok.	Streptok.+Typhusb.	Strept.+Anthraxbas.	Streptok.+Staphylok. +Colibas.	Pneumok.+Colibas.
Lobuläre Pneumonien . . .	43	3	2	9	—	—	—	1	—	—	—	—	—
Kehlkopfpolyp	1	—	—	—	—	—	—	—	—	—	—	—	—
Lungenabsceß und Gangrän	3	6	—	3	—	—	—	—	—	—	—	—	—
Emphysem, Bronchitis chron.	16	—	—	—	—	—	—	—	—	—	—	—	—
Pleuritis exsudativa	5	8	4	—	—	—	—	—	—	—	—	—	—
Phlegmone laryngis	—	1	—	—	—	—	—	—	—	—	—	—	—
Hirn- u. Mark-Erkrankungen	26	—	—	—	—	—	—	—	—	—	—	—	—
Sinusthrombose	2	—	—	—	—	—	—	—	—	—	—	—	—
Epilepsie	5	—	—	—	—	—	—	—	—	—	—	—	—
Eclampsia gravidarum . . .	8	1	1	1	—	—	—	—	—	—	—	—	—
Meningitis ex otitide . . .	3	—	1	—	—	—	—	—	—	—	—	—	—
Hirnabsceß	—	—	—	—	—	—	—	1	—	—	—	—	—
Chronische Nephritis . . .	20	2	—	—	—	—	—	—	—	—	—	—	—
Cystitis, Pyelonephritis . .	6	3	—	7	—	—	—	1	—	—	—	—	—
Ovarialcyste	2	—	—	—	—	—	—	—	—	—	—	—	—
Extrauteringravidität . . .	1	—	—	1	—	—	—	—	—	—	—	—	—
Leberechinococcus	1	—	—	—	—	—	—	—	—	—	—	—	—
Lebercirrhose	2	—	—	1	—	—	—	—	—	—	—	—	—
Akute Leberatrophie . . .	1	—	—	—	—	—	—	—	—	—	—	—	—
Leberabsceß nach Dysenterie	—	—	—	—	1	—	—	—	—	—	—	—	—
Cholangitis, Cholecystitis .	—	—	—	5	—	—	—	—	—	—	—	—	—
Tonsillitis	—	4	—	—	—	—	—	—	—	—	—	—	—
Ulcus ventriculi	2	—	—	—	—	—	—	—	—	—	—	—	—
Ileus, Hernia incarcerata . .	5	—	—	—	—	—	—	—	—	—	—	—	—
Fettgewebsnekrose	2	—	—	1	—	—	—	—	—	—	—	—	—
Perityphlitis ohne Peritonitis	—	—	—	3	—	—	—	—	—	—	—	—	—
Gastritis phlegmonosa . . .	—	3	—	—	—	—	—	—	—	—	—	—	—
Stomatitis gangraenosa . .	—	1	—	—	—	—	—	—	—	—	—	—	—
Peritonitis nach Perityphlitis	9	2	—	5	—	—	—	2	—	—	—	—	—
„ „ Milzinfarct .	1	—	—	—	—	—	—	1	—	—	—	—	—
„ „ Magenkrebs.	1	2	1	—	—	—	—	—	—	—	—	—	—
„ „ Darmruptur	2	1	—	2	—	—	—	1	—	—	—	—	—
„ „ Operation .	2	15	—	5	1	—	—	1	—	—	—	—	—
„ „ Pyosalpinx .	1	1	—	—	—	—	—	—	—	—	—	—	—
„ „ Pankreaskrebs	1	—	—	—	—	—	—	—	—	—	—	—	—
„ „ Magenulcus	1	—	—	2	—	—	—	—	—	—	—	—	—
„ „ Endometr. puerp.	4	5	—	—	—	—	—	—	—	—	—	—	—
„ „ Parametritis	3	—	—	—	—	—	—	—	—	—	—	—	—
„ „ Cholecystitis	—	—	—	—	—	—	—	2	—	—	—	—	—
„ „ causa ignota	—	—	1	—	—	—	—	—	—	—	—	—	—
„ „ Periproctitis	—	—	—	1	—	—	—	—	—	—	—	—	—
„ „ Blasenruptur	—	—	—	1	—	—	—	—	—	—	—	—	—
„ „ Beckenphlegmone	—	1	—	1	—	—	—	—	—	—	—	—	—
„ „ Phthisis . .	—	1	—	—	—	—	—	—	—	—	—	—	—
„ „ Empyem . .	—	1	—	—	—	—	—	—	—	—	—	—	—
„ „ Amyloid . .	—	1	—	—	—	—	—	—	—	—	—	—	—

Unter den 129 untersuchten Scharlachtodesfällen fand sich 39mal das Blut steril, dagegen 88mal von Streptokokken durchsetzt. Ein negativer Befund wurde nur in den Fällen erhoben, in welchen die Kranken innerhalb der ersten 3—4 Tage zu Grunde gegangen waren, bevor es zu nekrotisierenden Entzündungen der Rachenschleimhaut gekommen war, oder dann, wenn der Tod erst nach Ablauf des akuten Stadiums infolge von Nierenentzündungen oder anderen Komplikationen erfolgt war. Wo Streptokokken sich fanden, war fast immer eine nekrotisierende Tonsillitis, Pharyngitis oder Rhinitis vorangegangen, oder es war die Blutinfektion durch Drüsenvereiterung, Otitis oder andere eitrige Prozesse erfolgt. Alle diese Befunde, die in guter Übereinstimmung mit den von Deneke[20] von seiner Scharlachabteilung mitgeteilten bakteriologischen Blutbefunden stehen, beweisen aufs Neue, daß der Streptokokkus wohl ein äußerst wichtiger, ja in der Mehrzahl der Erkrankungen für die Malignität des Falles entscheidender Faktor ist, daß er indes ätiologisch nichts mit der Krankheit zu tun hat. Er tritt erst nach Ausbildung der destruktiven Rachenerkrankung im Blute auf. Ich habe außer den Streptokokken nur einmal Pneumokokken im Blute von Scharlachleichen gefunden und einmal eine Mischinfektion von Streptokokken mit Colibazillen.

Seltener als beim Scharlach erfolgt bei der Diphtherie der Übergang der Streptokokken ins Blut. Unter 68 untersuchten Fällen war 29mal das Leichenblut steril, 1mal waren Pneumokokken vorhanden und 38mal fanden sich Streptokokken. Während also die Mischinfektion mit Streptokokken beim Scharlach in etwa 68 p. c. der Fälle konstatiert wurde, ließ sie sich bei der Diphtherie nur in 57 p. c. der tödlich verlaufenen Erkrankungen nachweisen. Auch bei der Diphtherie handelte es sich dabei fast immer um Fälle, die mit schweren Veränderungen im Rachen, in der Nasenhöhle oder der Trachea einhergingen, und bei denen in den pathologischen Produkten der Nasenrachenhöhle Streptokokken neben dem Diphtheriebacillus wucherten. Waren die Kinder frühzeitig, z. B. infolge von Erkrankungen der Luftwege gestorben, so fehlten Streptokokken im Blute, und ebenso wurden sie vermißt, wenn die Kinder an später auftretenden Komplikationen (Pneumonie,

Herzschwäche, Nephritis) starben. Diphtheriebazillen habe ich in der ganzen Untersuchungsreihe nicht ein einziges Mal im Blute der an Diphtherie Verstorbenen nachweisen können, obwohl die Blutagarmischung ein günstiger Nährboden für den Bacillus ist. Während ich hier also unter 64 Fällen stets vergeblich nach dem Bacillus im Blute suchte, hat Frosch[21] ihn unter 15 Fällen 9mal im Herzblut nachweisen können. Mir ist es nicht klar, wie sich dieser Widerspruch erklären läßt.

Im ganzen ist die Zahl der positiven Blutbefunde bei unseren Scharlach- und Diphtherietodesfällen auffallend groß und übertrifft wesentlich die von Slawyk[22] aus Berlin mitgeteilten Angaben. Es erklärt sich das zum Teil aus dem auffallend bösartigen Charakter unserer letztjährigen Scharlachepidemie (3842 Fälle mit 12,5 p. c. Mortalität).

Bei Masern war unter 15 Fällen das Blut 10mal steril. Bei einer mit Pneumonie komplizierten Erkrankung enthielt das Blut Pneumokokken, 4mal fanden sich im Anschluß an schwere, eitrige Prozesse bei Masern Streptokokken im Leichenblute.

Auffallend häufig waren Bakterienbefunde bei der destruierenden Lungentuberkulose. Während unter 31 untersuchten Fällen von akuter oder chronischer, nicht in den Lungen lokalisierter Tuberkulose (zwei Fälle von Spondylitis mit offenen Abscessen nehme ich dabei aus) kein einziger Bakterien im Blute nachweisen ließ, fanden sich unter 103 Phtisikern 37, also mehr als ein Drittel, deren Blut Bakterien enthielt. Streptokokken wurden 28mal, Pneumokokken 4mal, Colibazillen 5mal gefunden. Daß es sich in den Fällen nicht etwa um eine agonale oder gar postmortale Erscheinung handelte, geht daraus hervor, daß in manchen derselben schon längere Zeit vor dem Tode dieselben Bakterien im Blute nachgewiesen waren. Sehr interessant war in dieser Hinsicht eine auf der Abteilung des Herrn Dr. Jollasse gemachte, von Bonheim[23] mitgeteilte Beobachtung. Bei einem Phthisiker war, wie das öfter geschah, intra vitam eine Blutentnahme gemacht worden, und man fand auf den Platten die erwarteten Streptokokken, daneben aber vereinzelt Kolonien, die überraschenderweise aus Typhusbazillen bestanden. Die Sektion bestätigte dann später das Vorhandensein eines Abdominaltyphus neben der Phthisis. Jedenfalls ist

es nach unseren Erfahrungen fraglos. daß ein großer Prozentsatz der Phthisiker an einer Streptokokkeninfektion leidet und ich betrachte die Angabe Hausers und anderer, daß die Leichenblutbefunde in diesen Fällen auf einer agonalen Invasion beruhen, als eine unbewiesene Hypothese. Von klinischer Seite wird, glaube ich, wohl allgemein heute angenommen, daß die Lungenschwindsucht in großer Häufigkeit von Mischinfektionen begleitet ist, und die bakteriologischen Leichenbefunde stehen daher nur in Einklang mit dieser Voraussetzung. In den fünf Fällen, in welchen Colibazillen im Blute der Phthisiker angetroffen wurden, lagen stets ausgedehnte, tuberkulöse Ulcerationen des Darms vor, und es mußte daran gedacht werden, daß von hier aus die Blutinfektion stattgefunden hatte, obwohl die Gegenwart von zahlreichen Colibazillen in den Lungencavernen als Infektionspforte auch die Lungen voraussetzen läßt. In den vier Fällen, in welchen Pneumokokken im Blute vorhanden waren, ließen sich zwar lobuläre, pneumonische Herde, aber keine typische croupöse Pneumonien bei den Phthisikern nachweisen. Der Ausgangspunkt der Infektion war daher nicht sicher zu stellen, und es mußte daher auch hier angenommen werden, daß die in den Luftwegen befindlichen Pneumokokken durch die Cavernenwand ihren Weg ins Blut genommen hatten.

Von anderen Infektionskrankheiten sind noch zu erwähnen die eitrige Cerebrospinalmeningitis, bei welcher das Blut in 4 von 10 Fällen Pneumokokken enthielt, die Osteomyelitis acuta, die fast immer (6mal) mit einer Staphylokokkeninfektion, nur einmal mit einer Pneumokokkeninfektion des Blutes einherging, die Endocarditis maligna, welche unter 9 Fällen 6mal durch Streptokokken, 2mal durch Pneumokokken, 1mal durch Diphtherie-ähnliche Bazillen veranlaßt war. In diesen Fällen wurden die Mikroorganismen nicht allein kulturell im Blute, sondern auch mikroskopisch in den Klappenauflagerungen nachgewiesen. Bei Polyarthritis und bei unkomplizierter verrucöser Endocarditis war der Blutbefund stets ein negativer.

Daß wir beim Typhus vielfach infolge Verarbeitung zu kleiner Blutmengen negative Resultate erhielten, ist bereits

erwähnt worden. Unter den 16 Fällen, von denen freilich vier nach Ablauf der Krankheit zur Sektion kamen, haben wir nur 6mal Typusbazillen gefunden. Streptokokken fanden sich 3mal neben den Typhusbazillen, 1mal in Reinkultur im Blute, Colibazillen 1mal, Pneumokokken 1mal. Das häufige Vorkommen von Mischinfektionen bei den mit schweren Komplikationen verlaufenden, tödlich endigenden Typhuserkrankungen, scheint mir deshalb beachtenswert, weil es die Genese mancher, auf den Typhusbacillus sonst bezogener sekundärer Erkrankungen erklärt. Diese Beobachtungen liefern eine weitere Stütze für die von Eugen Fraenkel und mir[19] vertretene, von Fraenkel später mehrfach betonte Annahme, daß die im Verlauf des Typhus beobachteten Komplikationen, Pneumonien, Eiterungen und andere entzündliche Erkrankungen nicht durch den Typhusbacillus, sondern durch andere pathogene Mikroben veranlaßt werden.

Einer besonderen Berücksichtigung bedürfen die sogenannten Wundinfektionskrankheiten. Hier waren die Blutbefunde fast immer positiv. Unter 28 Erysipelasfällen war das Blut nur 4mal steril, 24mal enthielt es Streptokokken. Unter 28 Phlegmonetodesfällen war das Blut nur 5mal steril, 23mal enthielt es Bakterien und zwar 16mal Streptokokken, 2mal Colibazillen, 2mal Staphylokokken, 2mal Streptokokken mit Colibazillen, 1mal mit Staphylokokken vermischt. Bei einem Todesfall an Karbunkel waren Staphylokokken im Blute nachweisbar, in dem Herzblut des an Anthrax der Haut Verstorbenen ließen sich Streptokokken neben Milzbrandbazillen in unzähliger Menge nachweisen.[1])

Die bakteriologischen Blutbefunde bei den als Pyämie und Septikämie bezeichneten Fällen waren sehr verschiedenartig. Unter zusammen 55 hierher gehörigen Todesfällen fanden sich 30mal Streptokokken im Blute, 17mal Staphylokokken, 3mal ein Gemisch von beiden, 2mal endlich Colibazillen. Besonders hervorgehoben zu werden verdient, daß in der überwiegenden Mehrzahl der Fälle, in welchen eine Pyämie angenommen worden war, wo also zahlreiche metastatische Eiter-

[1]) In einem kürzlich secierten Falle von Lungenmilzbrand fand ich im Herzblut nur Milzbrandbazillen.

herde im Körper sich fanden, der Staphylokokkus als Krankheitserreger angetroffen wurde. Auch im einzelnen Falle zeichneten sich die Staphylokokken-Infektionen immer wieder durch eine weit größere Zahl und eine weit ausgedehntere Verbreitung der embolischen und metastatischen Herde aus im Gegensatz zu der Streptokokkensepsis. Das ist eine Erfahrung, die auch Lenhartz[11] in seinem letzten Werke mitteilt. Ich möchte dann noch darauf hinweisen, daß wir unter den 17 Fällen von Puerperalsepsis, deren bakteriologische Blutuntersuchung bei der Autopsie ausgeführt wurde, 8mal Streptokokken, 4mal Staphylokokken, 1mal ein Gemisch von beiden und 1mal Colibazillen nachweisen konnten. In drei Fällen hingegen erwies sich das Blut als steril, und da in diesen Fällen auch die intra vitam ausgeführte Untersuchung dasselbe Resultat ergeben hatte, ist ein Untersuchungsfehler ausgeschlossen. Möglich ist es immerhin, daß in diesen Fällen ein nur anaerob wachsender Bacillus der Krankheitserreger war. Lenhartz, der ebenfalls ein paar mal in Fällen von ausgesprochener Sepsis dieselbe Erfahrung gemacht hat, glaubt, daß in derartigen Fällen das Blut in der Tat keine Mikroben beherberge, und daß nur die Bakteriengifte die beobachteten klinischen und anatomischen Erscheinungen hervorgerufen hätten.

Unter den an malignen Neubildungen ohne andere schwere Komplikationen (außer lobulärer Pneumonie) verstorbenen 63 Individuen hatten 45 steriles Blut, 18 dagegen bakterienhaltiges. Am häufigsten (11mal) war bei diesen der Colibacillus vertreten, und es handelte sich dann fast immer um zerfallene Krebse des Magendarmkanals. Die 7 Fälle mit Streptokokkenblutbefund betrafen Individuen mit zerfallenem Karzinom des Magens, der Vulva, des Oesophagus und 1mal des Uterus. Dieser letzte Fall bedarf einer besonderen Erwähnung. Die Frau hatte intra vitam nicht gefiebert und keine Erscheinung einer Blutinfektion gezeigt. Wenige Stunden nach Exstirpation des an der Portio mit einem krebsigen Geschwür besetzten Uterus ging sie unter den Erscheinungen zunehmender Herzschwäche zu Grunde. Die Autopsie lieferte für diesen Ausgang keine genügende Erklärung, dagegen fanden wir zu unserer Überraschung zahlreiche Streptokokkenkolonien in den

Herzblutkulturen. Da ein technischer Fehler in diesem Falle auszuschließen war, da die Sektion nicht besonders spät ausgeführt wurde, da irgendwelche streptekokkenhaltige Herde in den Leichen nicht auffindbar waren, bleibt keine andere Erklärung übrig, als daß hier intra vitam und zwar bei Gelegenheit der Operation Streptokokken aus dem Krebsgeschwür in die Blutbahnen eingedrungen waren und nach dem Tode sich dann in gewohnter Weise enorm vermehrt hatten.

Es wird die Annahme auffallen, daß schon so kurze Zeit nach einer Operation eine größere Menge Streptokokken in den Kreislauf gelangt sein soll, und doch steht der Vorgang völlig in Einklang mit den bekannten Experimenten von Schimmelbusch, die einen enorm raschen Übergang der Bakterien von der Verletzungsstelle ins Blut bewiesen haben, und wird bestätigt von manchen am Krankenbett bei uns gemachten Erfahrungen. Bertelsmann[24] fand im Blute eines vorher fieberfreien Individuums während des an einen Catheterismus sich rasch anschließenden Schüttelfrostes zahlreiche Bakterien, die später wieder völlig verschwunden waren, und ähnliche Erfahrungen sind auf der chirurgischen Abteilung des Herrn Dr. Wiesinger später mehrfach gemacht worden. Damit scheint mir die Möglichkeit eines sehr raschen Eindringens von Bakterien in den Kreislauf nach operativen Eingriffen und nach Verletzungen bewiesen zu sein. Andererseits zeigen aber auch jene klinischen Erfahrungen, wie rasch die Bakterien wieder ausgeschieden werden können, ohne daß es zu länger dauernden Störungen kommt. Mir scheint es hiernach wohl möglich, daß öfter Bakterien im Anschluß an Operationen in den Kreislauf gelangen und ohne Schaden wieder eliminiert werden. Stirbt das Individuum innerhalb dieses Zeitraums, so wird man, wie in dem von mir sezierten Falle von Uterusexstirpation, die ins Blut eingedrungenen Keime Dank der postmortalen Anreicherung leicht nachweisen können. Eine sichere Antwort auf die von mir erörterte Frage würde sich leicht geben lassen, wenn die Chirurgen in einer größeren Zahl von Fällen innerhalb der ersten 12 Stunden nach länger dauernden, größeren Operationen bakteriologische Blutuntersuchungen ausführen würden.

Eine ähnliche Beobachtung sehr rasch auftretender Bak-

terieninvasion ins Blut habe ich nur noch einmal gemacht. Bei einem wenige Stunden nach schweren, multiplen Verletzungen verstorbenen Manne fand ich eine Reinkultur von Streptokokken in den Blutplatten und ich vermute, daß auch hier die Infektion unmittelbar an die Verletzungen sich angeschlossen hat, da der Mann, wie die Anamnese und der übrige Sektionsbefund ergab, vorher gesund gewesen sein muß. Häufig ist dieser Vorgang jedenfalls nicht, denn in 10 weiteren Fällen von mehr oder minder ausgedehnten Frakturen war das Blut jedesmal steril. Dabei handelte es sich hier meist um Fälle, deren Autopsie aus polizeilichen Gründen erst 48 Stunden und noch später vorgenommen werden durfte.

Bei Vergiftungen und chronischem Alkoholismus, bei Leukämie, perniciöser Anämie, Diabetes, Marasmus senilis, chronischen Erkrankungen des Gefäß- und Nervensystems, bei Emphysem und chronischer Bronchitis, bei chronischer Nephritis war der Blutbefund ausnahmslos ein negativer, so lange keine zu einer Blutinfektion Anlaß gebenden Komplikationen vorlagen. War es hingegen zu schwerem Decubitus gekommen oder zu Gangrän einer Extremität, oder zu einer Schluckpneumonie, oder zu schwerer Cystitis und Pyelonephritis, dann ließen sich recht häufig im Blute die Bakterien nachweisen, die in den sekundären Krankheitsherden sich fanden.

Von 37 an Pädatrophie verstorbenen Säuglingen, welche vielfach mit Hautabscessen, Furunkulose, ausgedehnten Ekzemen, vor allem mit Mittelohreiterungen behaftet waren, ließen 12 Mikroben im Blute nachweisen. Die in diesen Fällen gefundenen Bakterien — 10mal Streptokokken, 2mal Colibazillen — ließen sich stets durch die vorhandenen Komplikationen erklären. In den übrigen 25 Fällen war das Blut steril.

Dieses seltene Vorkommen von Colibazillen im Blute atrophischer Säuglinge (2mal unter 37 Fällen) beweist die Unhaltbarkeit der Angabe Hausers[4] von dem „so häufigen" Befund des Bacterium coli in Kindesleichen. Nach meinen Erfahrungen möchte ich im Gegenteil behaupten, daß Colibazillen auffallend selten im Blute von Kinderleichen sich finden. Unter 350 Kindern fand ich überhaupt nur 11mal Colibazillen im

Blute, also nur in 3 p. c, der Fälle, während bei 10 p. c. der Erwachsenen derselbe Bacillus sich fand. In jenen 11 Fällen, von denen Colibazillen im Blute von Kindern sich fanden, lag allemal eine Erkrankung vor, welche die Coliinfektion erklärte. Es handelte sich 1 mal um eine Sepsis umbilicalis, 1 mal um Peritonitis, 2 mal um Perityphlitis, 2 mal um Wundinfektionen nach Operation von Spina bifida resp. Ectopia vesicae, 2 mal um ausgedehnte Hautabscedierungen, 2 mal endlich um Mittelohreiterungen mit Pneumonie.

Recht häufig fanden sich hingegen Colibazillen im Blute der Erwachsenen bei Krankheiten der Harnwege. Unter 17 Fällen von Cystistis und Pyelitis fanden sich 7 mal nur Colibazillen, 1 mal Colibazillen mit Streptokokken vermischt und 3 mal Streptokokken allein. Es überwiegt also unter den Blutinfektionen nach primärer Erkrankung der Harnwege bei weitem der Bacillus coli.

Dasselbe gilt auch von einer Erkrankung der Lungen, nämlich der Aspirationspneumonie. Unter den von mir untersuchten 58 Fällen ausgedehnter lobulärer Pneumonien finden sich 9 mit einem Colibazillenbefunde im Blute und in allen diesen Fällen hat es sich um sekundäre, in der Regel schon makroskopisch als Aspirationspneumonien zu deutende Erkrankungen gehandelt. Weiter fanden sich noch 3 mal Streptokokken, 2 mal Pneumokokken, 1 mal ein Gemisch von Strepto- und Staphylokokken im Blut. Das Gros der lobulären Pneumonien, 43 von 58, hatte nicht zu einer Einwanderung von Bakterien ins Blut Anlaß gegeben. Im Gegensatz dazu fanden sich unter 101 Fällen von kroupöser Pneumonie 73 mal Bakterien im Blute, und zwar 71 mal Pneumokokken allein, 2 mal diese mit Colibazillen vermischt. In diesen beiden Fällen handelte es sich um Pneumonien mit beginnender Erweichung.

Von anderen Krankheiten der Atmungsorgane sind noch zu erwähnen Abscesse und Gangrän der Lungen, bei denen 3 mal das Blut steril angetroffen wurde, während es 6 mal Streptokokken, 3 mal Colibazillen enthielt. Bei exsudativer Pleuritis war 5 mal das Blut steril, 8 mal enthielt es Streptokokken, 4 mal Pneumokokken.

Ein besonderes Interessse beanspruchen die Blutbefunde

bei Peritonitis. Wir haben es hier mit einer mächtigen, vorzügliche Resorptionsbedingungen zeigenden Fläche zu tun, und trotzdem fanden wir oft selbst bei Ansammlung reichlicher eitriger, ja putrider Flüssigkeit das Blut steril. Ganz besonders fiel das bei den an Perityphlitis sich anschließenden Peritonitiden auf, die meist einen jauchigen Charakter hatten und doch nur in der Hälfte der Fälle (9 von 18) zu einem Eintritt von Bakterien ins Blut geführt hatten. In diesen Fällen wurden 5 mal Colibacillen allein, 2 mal Colibazillen neben Streptokokken und nur 2 mal Streptokokken allein im Blute nachgewiesen. Ebenso herrschten Colibazillenblutbefunde vor bei den Peritonitiden, die sich an Periproctitis, Blasenruptur, Beckenphlegmone, Cholecystitis, Magenperforation und Darmzerreißung angeschlossen hatten, während die Streptokokken bei den an septische Endometritis sich anschließenden Bauchfellentzündungen ausschließlich angetroffen wurden. In zwei Fällen fanden sich Pneumokokken im Blute neben einer durch Pneumokokken veranlaßten Peritonitis, die zweimal an Magenkrebs sich angeschlossen hatte, einmal spontan aufgetreten war.

Eine Ausnahmestellung nehmen die an operative Eingriffe sich anschließenden Peritonitiden insofern ein, als sie in einer auffallenden Häufigkeit von einer Bakterieninvasion des Blutes begleitet waren. In 22 von 24 Fällen fanden sich hier Mikroben im Blute, und zwar 15 mal Streptokokken, 5 mal Colibazillen, 1 mal ein Gemisch von beiden, 1 mal Staphylokokken. Dieses auffallend häufige Auftreten von Bakteriämie bei den postoperativen Peritonitiden weist wohl darauf hin, daß durch die Operationswunden günstigere Bedingungen für den Übertritt der Mikroben ins Blut geschaffen wurden.

Durch die bisher angeführten Befunde glaube ich den Beweis geliefert zu haben, daß die bakteriologische Untersuchung des Leichenblutes unter Berücksichtigung der aufgeführten Fehlerquellen brauchbare Ergebnisse gibt und uns überhaupt erst Klarheit über die Häufigkeit und die Art der Bakterieninvasionen bei den verschiedenen Erkrankungen liefert. Der Wert der Blutuntersuchungen beschränkt sich indeß nicht allein auf diese theoretisch wichtigen Fragen; die empfohlene

Methode kann unter Umständen auch eine eminent praktische Bedeutung für die Stellung der Leichendiagnose, zumal in klinisch nicht beobachteten Fällen gewinnen.

Ich sehe dabei ganz ab von den Fällen, die gelegentlich bei nicht eindeutigem anatomischem Befunde erst durch die bakteriologische Untersuchung klargestellt werden, wie gewisse Fälle von Typhus, Anthrax, Pest, und möchte nur auf die weit häufiger vorkommenden Beobachtungen hinweisen, wo bei negativem oder zum mindesten unklaren Sektionsbefunde erst der Nachweis von Streptokokken im Blute eine Septikaemie als Todesursache feststellen ließ. Solche Erfahrungen haben wir mehrfach gemacht und ich möchte nur einige wenige derselben als Beispiele anführen:

1. 58jährige Frau mit multiplen Hämorrhagien der Haut. Schleimhäute und inneren Organe. Mikroskopischer Blutbefund und innere Organe normal. Bakteriologische Leichenblutuntersuchung ergibt 1250 Streptokokkenkolonien in einem Tropfen Blut.

2. 56jähriger Mann, moribund eingeliefert, soll an Nasenbluten gelitten haben, nicht anämisch. Innere Organe normal. Unzählige Streptokokkenkolonien in einem Tropfen Blut.

3. 6monatliches Kind, mäßiger Icterus. Unzählige Streptokokken in einem Tropfen Blut.

4. 1monatliches Kind, gut genährt mit leichtem Pemphigus. Unzählige Spreptokokken in einem Blutstropfen.

5. 2monatliches Kind, gut genährt, mit allgemeinem Eczem. Unzählige Streptokokken in einem Blutstropfen.

Ich könnte diese Fälle noch durch eine Reihe anderer vermehren, welche sich alle dadurch auszeichnen, daß der anatomische Befund für die Bestimmung der Todesursache nicht genügte, während erst die Blutuntersuchung das Vorhandensein einer Streptokokkensepsis wahrscheinlich machte. Grade solche Erfahrungen sind es aber gewesen, welche mich veranlaßten. die bakteriologische Leichenblutuntersuchung nicht allein zu wissenschaftlichen Zwecken zu empfehlen. sondern sie geradzu als notwendige Ergänzung der Sektion in manchen Fällen zu bezeichnen. Wir können sie ebensowenig entbehren. wie der Kliniker. der sich heute dieses

Hilfsmittels in ausgedehntem Maße bedient. Die Methode ist dabei eine so einfache, daß sie von jedem bakteriologisch vorgebildeten Arzte leicht ausgeführt werden kann und ich habe daher nicht gezögert, sie auch für gerichtliche Sektionen in geeigneten Fällen zu empfehlen.[18] In der Diskussion über meinen Vortrag schloß sich damals ein in gerichtlicher Medicin erfahrener Pathologe, unser Physikus Lochte meiner Empfehlung an, und Canon hat, wie ich jetzt erfahren habe, ebenfalls diesem Gedanken bereits früher Ausdruck gegeben.

Noch aus einem anderen Grunde halte ich eine häufige Anwendung der bakteriologischen Blutuntersuchung für empfehlenswert. Bei manchen unserer pathologischen Anatomen besteht heute die Neigung, die Beschäftigung mit der Bakteriologie ganz den hygienischen Instituten zu überlassen. Das ist in doppelter Hinsicht nachteilig. Einmal wird dadurch den Assistenten, von welchen manche später als Prosektoren an städtischen Krankenhäusern sich mit bakteriologischen Untersuchungen beschäftigen sollen, die Gelegenheit einer gründlichen Ausbildung in diesem Fache entzogen. Dann aber wird dadurch die Gefahr heraufbeschworen, daß eine ganze Reihe wichtiger Fragen aus der Pathologie, für welche der pathologische Anatom der kompetente Beurteiler sein sollte, statt dessen dem Urteil des nicht immer genügend anatomisch vorgebildeten Bakteriologen unterstellt wird. Durch regelmäßige bakteriologische Untersuchungen bei den Autopsien würden die Assistenten der pathologischen Institute beständig Gelegenheit haben, sich mit der bakteriologischen Technik und den wichtigsten pathogenen Mikroorganismen vertraut zu machen, und eine weitere Trennung der Bakteriologie von der pathologischen Anatomie hintangehalten werden. Auch das wäre ein nicht zu unterschätzender Vorteil.

Literatur.

1. Wurtz, Compt. rend. de société biol, 1892, citiert nach Beco.
2. Beco, Annales de l'institut Pasteur Bd. 9 S. 199.
3. Chvostek u. Egger, Wien. klin. Wochenschr. 1897 No. 3.
   Chvostek, Wien. klin. Wochenschr. 1896 No. 46.
4. Hauser. Zeitschr. f. Heilkunde Bd. 18 S. 421.
5. Birch-Hirschfeld, Zieglers Beiträge Bd. 24. S. 304.

6. Neisser, Zeitschr. f. Hygiene Bd. 22 S. 12.
7. Austerlitz u. Landsteiner, Centralbl. f. Bakteriol. Bd. 23 S. 286.
8. Opitz, Zeitschr. f. Hygiene Bd. 29 S. 505.
9. Löw, Zeitschrift f. Heilkunde Bd. 21 S. 47.
10. Canon, Zeitschr. f. Chirurgie Bd. 37 S. 571 und Bd. 61 S. 93.
11. Lenhartz, Die septischen Erkrankungen in Nothnagels Sammelwerk.
12. v. Kahlden, Verhandl. d. Deutsch. Pathol. Gesellsch. 1902 S. 68.
13. Simmonds, Münchener med. Wochenschr. 1902 S. 634.
14. Schottmüller, Münchener med. Wochenschr. 1903 No. 20. 21.
15. Canon, Vierteljahrsschr. f. gerichtl. Med. Bd. 25. 1.
16. Simmonds, Centralbl. f. Pathologie 1903 S. 165.
17. Wurtz und Hermann, Arch. de med. exp. 1891 S. 753 citiert nach Opitz.
18. Roosen Runge, Münchener med. Wochenschr. 1903 S. 1252.
19. Fraenkel u. Simmonds, Die ätiol. Bedeutung des Typhusbacillus. 1886. Hamburg.
20. Deneke, Münchener med. Wochenshhr. 1903 S. 313.
21. Frosch, Zeitschr. f. Hygiene Bd. 13 S. 49.
22. Slawyk, Jahrb. d. Kinderheilk. Bd. 53 S. 505.
23. Bonheim, Münchener med. Wochenschr. 1902 S. 385.
24. Bertelsmann, Münchener med. Wochenschr. 1902. S. 521.

XVI.

Über Cystennieren und andere Entwicklungsstörungen der Niere.

(Aus dem Pathologischen Institut der Universität Greifswald).
Von
Professor Dr. Otto Busse.

(Hierzu Taf. X und XI).

„Die Entwicklungsgeschichte ist der wahre Lichtträger für Untersuchungen organischer Körper". Dieses Wort von Carl Ernst von Baer, mit dem Oscar Hertwig sein „Lehrbuch der Entwicklungsgeschichte" einleitet, paßt auch für die Untersuchung zwar nicht aller, aber doch vieler pathologischer Zustände. Speziell in der Niere werden ganze Gruppen von Geschwülsten und kongenitalen Veränderungen nur durch das Studium der embryonalen Niere erklärt und in ihrem Wesen verstanden. Ich[1]) habe bereits im Jahre 1899 bei der Be-

[1]) Dieses Archiv Bd. 157.

schreibung des embryonalen Adenosarkoms der Niere auf die Ähnlichkeit der Bilder in den Tumoren und der wachsenden Niere hingewiesen und daraus weitere Schlüsse für die Histogenese dieser Geschwülste abgeleitet. Ich kündigte am Schlusse jener Arbeit eine Fortsetzung derselben durch Bekanntgabe meiner Untersuchungen über die Cystennieren an, aber erst in diesem Sommer bin ich zu der Ausarbeitung derselben gekommen und habe, je intensiver ich mich in den Gegenstand vertiefte, desto klarer die Abhängigkeit der pathologischen Bildungen von den normalen Entwicklungsvorgängen erkannt. Im folgenden gebe ich zunächst eine Übersicht über den heutigen Stand der Frage von den Cystennieren, beschreibe dann die von mir untersuchten Fälle derart, daß ich die Punkte besonders hervorhebe, die bisher meiner Meinung nach nicht genügend beachtet worden sind; ich lasse dann in der Epikrise eine Beschreibung des embryonalen Wachstums der Niere folgen, schließe daran eine Besprechung der Cystennieren der Erwachsenen sowie der Hyperplasien der Niere, um endlich mit einer kurzen Betrachtung über die Histogenese der embryonalen Adenosarkome zu schließen.

Trotz der vielen Bearbeitungen, die die kongenitalen Cystennieren im Laufe der letzten Jahrzehnte erfahren haben, hat noch keine der bisher gegebenen Deutungen und Erklärungen sich die allgemeine Anerkennung zu erringen vermocht. Selbst die Autorität von Rudolf Virchow reichte nur für eine gewisse Zeit aus, seine Erklärung der Verhältnisse unwidersprochen zu lassen. Virchow hat sich verschiedenemale über diesen Gegenstand geäußert, am ausführlichsten in seinen gesammelten Abhandlungen, zum letztenmale 1892 in der Berliner medizinischen Gesellschaft. Danach unterscheidet Virchow zwischen den Cystennieren der Neugeborenen und der Erwachsenen.

Durch eine genaue und sorgfältige Präparation hat er bei den Cystennieren der Neugeborenen eine Verödung der Nierenbeckenkelche und eine Atresie der Papillen der Markkegel angetroffen.

„Die Einmündung der Sammelkanäle in die Nierenkelche ist an vielen Stellen total unterbrochen. Es handelt sich also

um eine Atresie der Papillen. Diese macht sich in der Weise geltend, daß, wenn man die Calices sucht, man an ihrer Stelle auf Bindegewebe stößt, durch welches hindurch kein weiterer Kanal verfolgt werden kann. Hier und da mag eine Verbindung existieren, aber im wesentlichen geht meine Meinung gegenwärtig dahin, daß die Hauptveränderung in der Atresie der Papillen beruht, und daß diese auf einen Verwachsungsprozeß bezogen werden muß, der sich in irgend einer Zeit des embryonalen Lebens entwickelt hat, und den wir nach unseren Gewohnheiten nicht anders als eine Nephritis, genauer vielleicht als eine Pyelonephritis bezeichnen können, . . . Und so wird man sich wohl damit behelfen müssen, daß eine Nephritis papillaris oder Pyelonephritis die natürliche Verbindung aufgehoben hat." [1])

Mit dieser Erklärung hat Virchow seine ursprüngliche Ansicht etwas geändert. Diese ging dahin, daß der Verschluß der Sammelröhren anfangs durch Harnkonkremente gebildet werde.

Demgegenüber gestaltet sich die Deutung der Cysten in den Nieren Erwachsener wesentlich schwieriger. Virchow unterscheidet da zwischen hochgradiger Veränderung durch große multiloculäre Cysten und geringer Veränderung der Nieren durch solitäre oder vereinzelte wenige Cysten. Die letzteren finden sich bei interstitieller Nephritis, und sie entstehen dadurch, daß sich in den Harnkanälchen Gallertcylinder bilden, die allmählich größer werden und die Röhren in toto oder an bestimmten Stellen ausdehnen. Dabei kommt es zu Schlängelungen und Auftreibungen der Kanälchen und endlich zur Abschnürung der einzelnen Abschnitte voneinander. Die so entstandenen Hohlräume können dann später eine Verflüssigung des gallertigen Inhalts erfahren und so zu Cysten werden, die mit dünnflüssigem Inhalte erfüllt sind. Ob bei der Bildung dieser Cysten auch noch Residuen von Cystenbildungen aus der Embryonalzeit mit in Frage kommen, läßt Virchow unentschieden. Bei den multiloculären Cysten der Erwachsenen hält er jedoch für wahrscheinlich, [2]) „daß die

[1]) Berl. klin. Wochenschr. 1892. p. 105.

[2]) Berl. klin. Wochenschr. 1892. p. 106.

großen multiloculären, wirklich stehengebliebene Reste von fötalen Zuständen seien, bei denen angenommen werden muß, daß sich ein gewisses vicariierendes Verhältnis im Körper entwickelt hat, sodaß die Leute imstande gewesen sind, sich so lange durchzubringen. Ich habe einen wesentlichen Grund dafür: nämlich, daß bei den multiloculären Cysten das Parenchym, welches sich außerhalb der Cysten befindet, wenig Veränderungen zeigt und am wenigsten von den Veränderungen, welche gerade bei den solitären und den in kleinerer Zahl auftretenden Cysten das entscheidende sind." Diese Veränderung ist eben die oben geschilderte herdweise, im Bereiche gewisser Harnkanälchensysteme lokalisierte interstitielle Nephritis.

Man hat zu verschiedenen Malen bis in die allerjüngste Zeit hinein versucht, die cystische Degeneration der Nieren experimentell hervorzurufen. Das vor wenigen Tagen erschienene letzte Heft des 33. Bandes der Zieglerschen Beiträge enthält eine Arbeit von Petersson, in der beschrieben wird, daß der Verfasser sich vergeblich bemüht hat, vermittelst einer durch die Hälfte der Papille der Kaninchenniere gelegten Naht Cystennieren künstlich zu erzeugen. Wohl hat er einen Untergang von Sammelröhren sowie eine teilweise bindegewebige Verödung der Papille erzielt, nie hat er aber Cysten entstehen sehen, vielmehr hat er nur eine geringe gleichmäßige Erweiterung der gesamten Harnkanälchen, daneben aber eine unverkennbare Neigung der Niere zur Schrumpfung konstatieren können.

Das Ergebnis dieser Untersuchung deckt sich auch vollkommen mit Erfahrungen, die wir an anderen Drüsen gemacht haben. Durch einfache Unterbindung des Ausführungsganges erzielt man keine cystische Entartung, sondern Atrophie der Drüse. Für die Bildung der Cysten kommen noch weitere Faktoren, insbesondere wohl entzündliche Reizungen der Drüse in Betracht.

Petersson selbst erklärt sich den negativen Ausfall seiner Versuche damit, daß er an ausgewachsenen Nieren operiert hat, während die Cystenniere durch die papilläre Nephritis der unentwickelten fötalen Niere entstehen soll.

Wenngleich nun auch der von Arnold beschriebene Fall

von angeborener einseitiger Nierenschrumpfung mit Cystenbildung allgemein als Beweis dafür angesehen wird, daß eine intrauterine Nephritis überhaupt tatsächlich vorkommt und zur Cystenbildung führen kann, so fanden doch eine ganze Anzahl von neueren Autoren die von Virchow gegebene einfache Erklärung nicht ausreichend und befriedigend und suchten nach anderen Deutungen.

So erkannte Koster[1]) zwar die von Virchow beschriebene Atresie der Papillen als zu Recht bestehend an, aber er führt sie nicht auf eine fötale interstitielle Nephritis zurück, sondern schließt aus der Tatsache, daß die mit congenitalen Cystennieren ausgestatteten Früchte so häufig Mißbildungen in anderen Organen aufweisen, daß die Atresie der Papillen auf einer Bildungshemmung beruhe.

Ihm schließt sich im wesentlichen Hanau[2]) in seiner Dissertation an, der in dem von ihm untersuchten Falle nicht nur eine Atresie, sondern eine vollkommene Aplasie gefunden hat und diese auf einen primären Bildungsmangel der Niere zurückführt.

Beide drangen mit ihrer Meinung aber nicht durch. Schon Chotinsky[3]) hatte in seiner Dissertation auf gewisse Wucherungen an den Epithelien der Cysten aufmerksam gemacht und daraus den Schluß gezogen, daß wirkliche Neubildungen von Harnkanälchen vorkämen, und daß diese Epithelproliferation höchstwahrscheinlich mit der Bildung der Cystenniere zusammenhinge. Er ging jedoch nicht soweit wie Brigidi und Severi[4]) die eine Cystenniere schlechterhand als „cistoma dei reni" beschrieben haben.

Philippson[5]) ist der Ansicht, daß die Virchowsche Erklärung nur für die Cystennieren der Neugeborenen zutreffe und Geltung habe, daß sie aber keineswegs zur Erklärung der Verhältnisse bei den Erwachsenen ausreiche. Er erwähnt nun,

[1]) Koster, Niederl. Archief voor Genees-en Naturkunde II p. 779 III p. 103 (citiert nach Hanau).
[2]) Hanau, Über congenitale Cystennieren. Inaug. Diss. Gießen 1890.
[3]) Chotinsky, Inaug. Diss. Bern 1882.
[4]) Lo sperimentale 1880 Fasc. 7.
[5]) Dieses Archiv Bd. 111.

daß Wucherungsvorgänge sowohl an den Epithelien, wie auch an dem Bindegewebe und der Membrana propria der Harnkanälchen und Cysten zu beobachten sein. Philippson zieht keine bestimmten Konsequenzen aus den Befunden, da es ihm „nicht gelungen ist, irgend eine der Fragen über das Entstehen der Nierensysteme zum Abschluß zu bringen." Trotzdem hebt er aber in seinen Schlußsätzen hervor, „daß außer den Hindernissen innerhalb der Harnkanälchen die nächste Veranlassung zur Cystenbildung der Harnkanälchen in Wucherungs- und Schrumpfungsvorgängen an dem Bindegewebe zu suchen ist, daß aber andererseits lebhafte Neubildungsvorgänge stattfinden, sowohl an der Membrana propria der Harnkanälcheu (ringförmige Wucherung, Torsion) als auch an deren Epithelien (Papillombildung, Erweiterung der gewundenen Harnkanälchen, Sprossenbildung) als auch an den Glomerulis (Vergrößerung)".

Nauwerck und Hufschmidt[1]) hingegen schlossen sich entschieden dem Vorgehen der italienischen Autoren an, indem sie einen Fall von Cystennieren bei einem Erwachsenen unter der Überschrift; „Über das multiloculäre Cystom der Niere" veröffentlichten. In dieser Arbeit kommen die Autoren auf Grund von Wucherungsvorgängen, die sie selbst an ihrem Falle beobachtet haben, und auf Grund der Beschreibungen früherer Autoren zu dem schon aus der Überschrift zu ersehenden Schlusse, daß die Cystennieren als wirkliche Adenocystome aufgefaßt werden müssen, die denen des Eierstocks vollkommen gleichzusetzen sind.

Dieselbe Ansicht vertritt v. Kahlden[2]) in allen wesentlichen Punkten und sucht aus zwei untersuchten Fällen von Cystennieren Erwachsener für diese Auffassung neue beweisende Bilder beizubringen, die im wesentlichen in papillären Erhebungen in der Wandung zahlreicher Cysten, sowie in der teilweisen Auskleidung derselben mit hohen Cylinderepithelien gefunden werden. v. Kahlden nimmt an, daß die Cysten aus neugebildetem Epithel hervorgehen, daß aber für ihr weiteres Wachstum und ihre Vergrößerung die Harnretention eine große Rolle spielt (pg. 307).

[1]) Zieglers Beiträge Bd. 12.
[2]) Zieglers Beiträge Bd. 13.

„Im Gegensatz zu Nauwerck und Hufschmidt, welche die Entstehung und das Wachstum der Cyste einerseits auf Colloidbildung, andererseits auf Transsudation aus den benachbarten Gefäßen zurückführen.' habe ich Anhaltspunkte für diese Ansicht nicht gefunden.

Die Colloidbildung trat ganz und gar in den Hintergrund und gerade in der Nähe der Cystenbildung waren die Gefäße nicht besonders zahlreich. Es scheint mir vielmehr das Intaktbleiben der Glomeruli dafür zu sprechen, daß diese Cysten, von denen wohl die allermeisten mit einem Harnkanälchen entweder von vornherein in Verbindung stehen oder durch späteres Konfluieren in Kommunikation treten, zum großen Teil vom Glomerulus aus mit Harnflüssigkeit gefüllt werden. Daß aber andererseits das Abfließen dieser Harnflüssigkeit in den Ureter erheblich behindert sein muß, bedarf bei der totalen Durchsetzung der Niere, auch in ihrer Marksubstanz, mit Cysten keiner weiteren Begründung."

Die reichliche Entwicklung des Bindegewebes sowie die Einlagerung von Schleimgewebsinseln in demselben veranlassen v. Kahlden, auch der Entwicklung des Bindegewebes eine Rolle zuzuschreiben, und diesem Gedanken gibt er in einer zweiten Arbeit[1]) am Schlusse der Beschreibung von doppelseitigen Cystennieren bei Neugeborenen erneut Ausdruck, indem er sie als kongenitales Adenom oder genauer Myxofibroadenom der Nieren bezeichnet.

Nauwerck und Hufschmidt lehnen also, ebenso wie v. Kahlden die von Koster und Hanau aufgestellte Hypothese ab, daß eine Entwicklungsstörung bei der Entstehung der Cystennieren eine Rolle spiele, einen gewissermaßen vermittelnden Standpunkt aber nimmt Borst[2]) ein.

Er sieht den eigentlichen Grund zur Bildung der Cystennieren in einer Entwicklungsstörung, die in einer relativ späten Embryonalperiode einsetzt und auf einer Disturbation des regulären Ineinandergreifens von Bindesubstanz und Epithel beruht". Infolge dieser Entwicklungsstörung kommt es nun zu einer mächtigen Wucherung zunächst des Epithels, dann des

[1]) Zieglers Beiträge Bd. 15.

[2]) Festschrift d. Phys. med. Gesellsch. Würzburg 1899.

Bindegewebes, sodaß also schließlich als Endprodukt auch eine Geschwulst, ein Cystadenom resultiert.

Gerade der Geschwulstcharakter der Cystenniere wird in der neueren Auslassung Borsts über diesen Punkt in dem Sammelwerke „Die Lehre von den Geschwülsten" mehr betont und weiter in den Vordergrund gerückt als in dem früheren Aufsatz (Die Festschrift der Physiol. medic. Gesellschaft Würzburg 1899). Hier wird das Wesen des Prozesses als Adenocystombildung gedeutet, die durch die Entwicklungsstörung der Niere, durch ein wirres Durcheinanderwachsen von Epithelien und Bindegewebe angeregt wird.

Ribbert[1]) hingegen sieht die Cystennieren nicht als wahre Geschwülste an, sondern führt ihre Bildung auf eine Entwicklungsstörung zurück, allerdings etwas anderer Art, als sie von Koster und Hanau angenommen war.

Auf Grund der Untersuchung von Meerschweinchenembryonen kommt Ribbert zu der Auffassung, daß derjenige Teil des Blastems, der die gewundenen Harnkanälchen liefert, aus der Urniere stammt und von dem nach oben wachsenden Ureter von der Urniere mitgenommen wird. Von dem Ureter, bezüglich von dem Nierenbecken, das aus dem Ureter entsteht, wachsen die Sammelröhren in das Nierenblastem hinein, in diesem bilden sich die Glomeruli, und die Verbindung zwischen den Sammelröhren und den Glomerulis stellt derjenige Teil des Blastems her, der von der Urniere stammt. Bei der Cystenniere, wenigstens der von Ribbert beschriebenen, soll nun die Bildung des Verbindungsstücks unterbleiben, wie Ribbert meint, weil infolge einer Hydronephrosenbildung eine sehr reichliche entzündliche Entwicklung des Bindegewebes stattgefunden hätte. Andere Fälle werden dadurch erklärt, „daß der Ureter an der Urniere vorbeiwächst und keinen Zellbelag mitnimmt."

Auch Marchand schließt sich in der Diskussion zu dem Vortrage von Ribbert der Deutung an, daß eine Entwicklungsstörung der Niere vorläge und erklärt rundweg, daß er „die Auffassung der Cystenniere als adenomatöse Geschwulst nicht für zutreffend halte."

[1]) Verhandl. d. deutsch. pathol. Gesellsch. 2. Tagung 1899. p. 187.

Ruckert[1]) endlich hält die Cystennieren für Entwicklungsstörungen, und zwar für Hemmungsbildungen der Nieren[2]).

Bei dieser Lage der Dinge scheint es darum in der Tat angebracht, die ganze Frage einer erneuten Untersuchung zu unterziehen, und ihre Lösung auf Grund einer größeren Anzahl von Beobachtungen zu versuchen.

Um die Leser nicht gar zu sehr zu ermüden, möchte ich die genugsam beschriebenen und bekannten Bilder der Cystennieren nicht gar zu genau und ins einzelne gehend nach jeder Richtung erschöpfend behandeln. Vielmehr möchte ich bei der Beschreibung insonderheit auf die Punkte näher eingehen, die mir bei den bisher vorliegenden etwas stiefmütterlich fortgekommen zu sein scheinen, und die für das Verständnis der ganzen Vorgänge meiner Ansicht nach eine erhebliche Bedeutung haben.

Ich werde zunächst nur die kongenitalen Cystennieren der Neugeborenen behandeln und erst später auf die sehr viel komplizierteren Verhältnisse bei den Erwachsenen eingehen.

Fall 1.

Ich beginne mit der Beschreibung eines Falles, der uns am 18. April 1895 von Herrn Dr. Filter aus Bredow übersandt wurde, mit dem Bemerken, daß bei der Geburt, als der vorliegende Kopf im Beckenausgang stand, die Wehen wie abgeschnitten aufhörten. Der Kopf wurde mit Hilfe der Zange leicht entwickelt, aber dann bei einem kräftigen Zuge abgerissen. Nachdem durch Eingehen mit der Hand in den Uterus eine enorme Auftreibung des kindlichen Bauches konstatiert worden war, wurde ohne Schwierigkeit die Wendung auf beide Füße ausgeführt; diese rissen jedoch ebenso wie vorher der Kopf, bei kräftigem Zuge ab. Nunmehr wurde mit der Hand stumpf in die Bauchhöhle der Frucht vorgedrungen und hier eine „knorpelharte Geschwulst konstatiert, die manuell zerkleinert und in größeren und kleineren Stücken herausbefördert wurde. Dann erst

[1]) Ruckert: Über Cystennieren und Nieren-Cysten. Orth-Festschrift.

[2]) Nach der Niederschrift der Arbeit erschien das 2. Heft des 173. Bandes des Virchowschen Archives, daß die Arbeiten von Erich Meyer und G. Schenk enthält. Meyer sieht in der Bildung der Cystennieren eine Entwicklungshemmung, durch welche die Verbindung zwischen geraden und gewundenen Harnkanälchen verhindert wird. Auch Schenk führt die kongenitalen Riesen- und Cystennieren auf eine Entwicklungsstörung vor allem der Marksubstanz zurück.

gelang die völlige Entwicklung der Frucht. Von den so entfernten Stücken wurde nur ein Teil dem pathologischen Institut übersandt, die übrigen wurden, ebenso wie die Leiche des Kindes, zurückbehalten. Es wurde noch mitgeteilt, daß die Organe des Kindes nur schwächlich entwickelt gewesen, aber einer genaueren Untersuchung nicht unterzogen worden wären.

An den übersandten Stücken wurde nun das typische Bild der kongenitalen Cystennieren gefunden, sie waren fast gleichmäßig von kleinen, bis linsengroßen Cysten durchsetzt, die mit einer klaren Flüssigkeit gefüllt waren, größere Cysten wurden nicht gefunden, es war aber in dem Begleitschreiben noch bemerkt worden, daß eine etwa kinderfaustgroße Cyste in den Geschwulstmassen enthalten gewesen sei. Die Partien, die zentral gelegen sind, also der Marksubstanz ihrer Lage nach entsprechen, zeichnen sich durch weißes, mehr sehnenartiges Aussehen vor den peripherisch gelegenen grau-rötlichen Teilen aus.

Bei der mikroskopischen Untersuchung der Schnitte ist man zunächst erstaunt über die reichliche Menge von Bindegewebe. Ich ging an die Untersuchung heran in der Vermutung, ein cystisch degeneriertes, drüsiges Organ zu finden, d. h. in den Schnitten einen epithelialen Raum dicht neben dem andern zu finden; statt dessen aber sieht man zunächst nur sehr reichliches Bindegewebe, in dem epitheliale, vielfach cystisch erweiterte Hohlräume hier und da eingelassen sind. Die Menge und Dichtigkeit dieser epithelialen Gebilde wechselt ganz außerordentlich; man trifft vielfach ganze Gesichtsfelder, die nur aus Bindegewebe bestehen. Zunächst scheint alles in wirrem Durcheinander gelegen; erst allmählich gelingt es, ein gewisses System in die Bilder zu bringen, man erkennt dann einen erheblichen Unterschied zwischen den Rindenteilen und den Teilen, die zur Marksubstanz werden sollten.

In der ersteren liegen die Cysten sehr viel dichter beieinander, als in den zentralen Teilen. Direkt unter der Kapsel der Niere finden sich noch einige Andeutungen von gewundenen Harnkanälchen; diese liegen in Gruppen von 2 bis 3 kurzen, gewundenen Röhren nesterweise zusammen, die einzelnen Nester getrennt durch breite Septen von Bindegewebe. Auffällig ist das Fehlen der Glomeruli, nur ganz vereinzelt findet man kleine, rudimentäre Knäuel, die in einer erweiterten Bowmanschen Kapsel der einen Wand anliegen. Die Cysten sind von einem cubischen oder platten Epithel ausgekleidet, das auf große Strecken abmaceriert ist. An diesen Cysten, wenigstens an einigen von diesen, fallen nun kleine, papilläre Erhebungen auf, die an einer Stelle der Wand gelegen sind und einen intensiver gefärbten, einfachen Epithelbesatz tragen. Einige dieser Papillen sind hohl und von einer Kapillare durchsetzt (vgl. Fig. 6, Taf. X).

Die einzelnen Cysten sind durch verhältnismäßig dünne Septen eines feinen fibrillären Gewebes voneinander geschieden. Nur ab und zu sieht man, wie Septen von der Marksubstanz her senkrecht gegen die Oberfläche hinziehen und so eine gewisse Einteilung in Fächer schaffen.

Ganz anders ist die Marksubstanz beschaffen. Hier sieht man zunächst,

daß das Bindegewebe sehr viel reichlicher entwickelt, daß die epithelialen Elemente verhältnismäßig spärlich angelegt sind. Beide Teile, Bindegewebe wie Epithelräume, bedürfen einer näheren Betrachtung. Das Bindegewebe ist zum größten Teil ein außerordentlich feinfaseriges, fibrilläres Bindegewebe, die großen Kerne liegen in verhältnismäßig weiten Abständen, wir finden hier einen Gewebstypus, wie er in dem Fibroma molluscum vorkommt. In einer Reihe von Schnitten habe ich drei kleine Inseln von hyalinem Knorpel gefunden; Blutgefäße sind in verschieden reichlicher Verteilung vorhanden. In diesem Fasergewebe fallen nun eigentümliche, heller gefärbte Züge und Inseln von Bindegewebe auf (vgl. Fig. 2, Taf. X); sie sind meist scharf gegen die Umgebung abgegrenzt, indem die umgebenden Lagen des Bindegewebes oft zu konzentrischen Zügen um diese Teile geordnet oder zusammengedrängt sind. Die Inseln selbst sind aus einem offensichtlich unreifen Gewebe zusammengesetzt, die Zellen haben meist Spindelform, die Zwischensubstanz ist teils schleimig, teils wird sie von sehr feinen Fäserchen gebildet. Stets enthalten diese Inseln in ihrer Mitte einen oder mehrere Epithelgänge, sie stellen sozusagen einen Mantel derselben dar, und dies um so mehr, als die Spindelzellen vielfach in mehreren Reihen die einzelnen Epithelröhren umspinnen oder an der Peripherie zu mehreren Reihen geordnet sind. Auf Schnitten, die die Marksubstanz längs getroffen haben, sind auch diese helleren Bindegewebsfelder längs getroffen, indem sie die geraden Harnkanälchen zu beiden Seiten begrenzen, auf Schnitten dagegen, die quer durch die Marksubstanz hindurchgehen, bilden die Gewebspartien runde oder ovale Inseln. Dort, wo sich die geraden Harnkanälchen zwischen den Cysten der Rinde verlieren, wird auch die Abgrenzung dieses unreifen Gewebes undeutlich, es löst sich dann allmählich in dem vielfach etwas kernreicheren Gewebe der Rinde auf. Nun kann man aber verfolgen, daß auch die geraden Harnkanälchen cystische Ausweitungen erfahren. Man sieht auf Längsschnitten nicht einfache Epithelröhren, sondern weite, längliche Spalten oder ovoide Räume, die mit dem intensiv färbbaren Epithel, wie es in den geraden Harnkanälchen liegt, ausgekleidet sind. Auch diese Räume sind von der dicken Wand unreifen Gewebes umgeben, und ebenso isolierte Cysten, die einen Zusammenhang mit den Sammelröhren nicht mehr erkennen lassen, sondern sich offenbar davon losgetrennt haben. Bei diesen Cysten (vgl. Fig. 12, Taf. X) nun tritt die Zugehörigkeit des umgebenden Gewebes noch viel deutlicher hervor, indem hier die Spindelzellen, weiter ausgereift, sich zu einer dicken, eignen, vielfach geschichteten Wand geordnet haben. Diese Wand unterscheidet die aus den Sammelröhren hervorgegangenen Cysten deutlich von denen, die sich aus der Rinde gebildet haben.

Bei sehr vielen Sammelröhren sieht man seitliche Einstülpungen, ähnlich denen, die wir bei dem Fibroma intracanaliculare mammae kennen.

Eine andere Besonderheit, die noch erwähnt werden muß, besteht darin, daß mit oder neben den Strängen, die die Sammelröhren begleiten,

zuweilen ganz breite Bündel von fibromuskulärem Gewebe in die Nieren hineinstrahlen. Auch Stränge, die ich für marklose Nerven halten muß, habe ich angetroffen.

Fall 2.

Die Nieren wurden dem pathologischen Institut am 9. April 1894 von der Provinzialhebammenlehranstalt in Posen übersandt mit dem Bemerken, daß die Extraktion des in Fußlage geborenen Kindes — es handelte sich um eine Zwillingsfrucht — erhebliche Schwierigkeiten gemacht habe, da sowohl der Leib mächtig aufgetrieben, als auch der Schädel infolge eines Hydrocephalus internus et externus sehr groß gewesen sei. Die Nieren hatten beide die Größe einer kleinen Faust und boten das charakteristische Bild der congenitalen Cystennieren dar. An der Oberfläche, wie auf dem Hauptschnitte sah man unzählige kleine, bis hirsekorngroße Cysten. Über die Beschaffenheit der andern Organe, insonderheit der Leber und des Pankreas, ist uns leider nichts mitgeteilt worden.

Bei der mikroskopischen Betrachtung fällt auch in diesen Schnitten zunächst der außerordentlich reichliche Gehalt an Bindegewebe auf. Die Nierenkapsel ist erhalten und erleichtert so ganz außerordentlich die Orientierung in den Schnitten.

Die Kapsel setzt sich aus mehreren Lagen straffen, festen Bindegewebes, vermischt mit glatten Muskelfasern, zusammen. Von ihr ziehen senkrechte, bindegewebige Fortsätze in die Tiefe und schaffen so eine eigene Einteilung der Nierenrinde in verschiedene Fächer. In der Rinde liegen nun die sehr zahlreichen, verhältnismäßig dünnwandigen Cysten, die von einem flachen, zum Teil auch kubischen Epithel ausgekleidet sind. Diese Cysten reichen zum Teil direkt bis an die Kapsel heran. Unmittelbar unter der Kapsel liegen kleine Nester von zellenreichem Gewebe, in der ganzen Rinde verstreut finden sich einzelne Epithelgänge und sehr wenige Glomeruli. Das Bindegewebe besteht aus einem feinfaserigen, verhältnismäßig zellarmen Gewebe. Nur an einzelnen Stellen, und zwar meist in der Nachbarschaft der Epithelröhren oder an einzelnen Stellen der Cysten findet sich eine reichlichere Anhäufung von Kernen. Das flache oder kubische Epithel derselben hat sich vielfach abgelöst und liegt als ein zusammenhängendes, manchmal etwas gefaltetes Band im Innern der Cysten. Die kleineren Cysten enthalten fast alle einen Glomerulus, der einer Wand anliegt, sich aber von den gewöhnlichen Glomerulis, wie wir sie in den Nieren von Kindern oder Erwachsenen finden, dadurch unterscheidet, daß die Gefäßschlingen noch mit einer Lage kubischer Epithelien überzogen sind. Ganz ausnahmsweise trifft man auch solche Glomeruli, bei denen die Bowmansche Kapsel noch nicht erweitert ist (vgl. Fig. 7, Taf. X). An den größeren Cysten sieht man nun gewöhnlich keine solchen Glomeruli, aber man findet bei vielen derselben an einer Stelle der Wand eigentümliche papilläre Erhebungen, die vielfach nichts anderes als eine Gefäßschlinge darstellen. In Fig. 6 (Taf. X) habe ich diese geradezu typischen Erhebungen abgebildet, und es kann wohl darüber

kein Zweifel bestehen, daß diese vermeintlichen Papillen eigentümlich deformierte Glomeruli darstellen. Bei einer ganzen Anzahl derselben findet man die zu dem gewissermaßen auseinandergezogenen Gefäßknäuel gehörigen Arterien dort, wo die Excrescenzen der Wand aufsitzen; hier trifft man gelegentlich auch eine reichliche Kerninfiltration.

Ich komme nun zur genaueren Betrachtung der eigentümlichen Zellnester, die in bestimmten Abständen verstreut unter der Nierenkapsel gelegen sind. Diese setzen sich aus Gruppen von gewöhnlich 2—3 gewundenen Harnkanälchen und in Bildung begriffenen Glomeruli, sowie zahlreichen indifferenten Rundzellen zusammen. Die Epithelröhren zeigen untereinander eine große Verschiedenheit in Bezug auf das Färbungsvermögen ihrer Kerne und auf das Lumen. Ganz offenbar hat man hier in Entwicklung begriffene Harnkanälchen vor sich, zwischen denselben liegen reichliche Kapillaren.

Auch etwas weiter entfernt von der Oberfläche trifft man in dieser Niere sehr viel mehr Drüsenkanälchen, als in der zuerst beschriebenen Niere, fast immer sind die Epithelröhren durch einen größeren Kernreichtum ihrer Umgebung gekennzeichnet.

Die Marksubstanz ist gegenüber der Rinde durch die mächtige Entwicklung des Bindegewebes ausgezeichnet; dieses bildet große Lager eines feinfaserigen Gewebes, wie wir es typisch sonst im Fibroma molluscum antreffen. In diesem Bindegewebe fallen, wie auch in dem Fall 1, die Inseln und Züge der helleren Substanz auf, die als Mantel für die in ihrem Innern gelegenen Sammelröhren dienen.

Diese Felder setzen sich sofort gegen die Masse des Bindegewebes ab, treten als etwas besonderes hervor und zeigen gegen die Umgebung meist eine scharfe Grenze, indem deren angrenzende Lagen, oft in Gestalt konzentrisch geschichteter Züge, sie gewissermaßen einkapseln. Vielfach findet sich auch noch eine kleinzellige Infiltration an der Grenze. Die Inseln selbst bestehen aus einem anders gearteten Gewebe, als das Fasergewebe der Nachbarschaft darstellt, sind aber nicht in allen Abschnitten ganz gleichmäßig gebaut. Es variiert die Form und Zahl der Zellen, sowie auch die Beschaffenheit der Zwischensubstanz (vgl. Figg. 3, 2, 1, Taf. X), dabei finden sich wechselnd viele und rundliche Kerne, in andern Feldern dagegen zeigen sie ausgesprochene Spindelformen, und nun tritt auch eine vorher nur angedeutete Anordnung zu Zügen klar hervor. Die Zwischensubstanz ist dabei etwas fester und enthält reichlichere Fibrillen, die den Zellzügen parallel sich einordnen. Diese Züge umspinnen in mehrfacher Lage entweder die ganzen Gewebsinseln, oder aber sie gewinnen eine unverkennbare Beziehung zu den Epithelräumen, die sie der Länge oder der Quere nach umgeben, so eine eigene, zum Teil recht erheblich dicke Wand dieser Räume bildend. In noch andern Abschnitten endlich, die offenbar den weitest entwickelten Zustand dieser Partien darstellen, sind die Kerne stäbchenförmig und das ganze Gewebe gibt sich als glatte Muskulatur zu erkennen (vgl. Fig. 1, Taf. X).

Die Epithelräume selbst zeigen ähnlich große Verschiedenheiten, wie ihre Umgebung, man trifft einmal Gänge, die wie gerade Harnkanälchen aussehen, oft aber auch solche, bei denen ein Lumen noch nicht vorhanden ist, bei denen auch von einer bestimmten Zellform in der Umgebung des intensiv gefärbten Kernes noch nichts zu erkennen ist (vgl. Fig. 2, Taf. X, links und unten). Dann aber findet man wiederum erweiterte und eigentümlich verzerrte Gänge, die an die Bilder des Fibroma intracanaliculare mammae erinnern, und endlich wieder gibt es große Cysten, die mit einem Besatz kubischer Epithelien auf der sehr dicken, von geschichteter Muskulatur gebildeten Wand versehen sind. An der Grenze zur Rinde, aber auch in dieser selbst fallen außerdem eine Anzahl von Epithelräumen auf, die entweder ganz oder doch zum großen Teile mit Epithelien angefüllt sind. Einmal sieht man die Bilder, wie sie durch die gewöhnliche Desquamation der Epithelien hervorgerufen werden, zum andern aber findet man, daß lange Epithelbänder sich vielfach gefaltet und zu Knäueln gelagert haben, die das ganze Lumen ausfüllen, wie in Fig. 8 und 9 (Taf. X). Es sind dies Bilder, wie sie Nauwerck, von Kahlden und Borst beschrieben und zum Teil abgebildet haben.

Fall 3.

Der jetzt zu beschreibende Fall ist schon von Singer im Jahre 1894 in seiner Dissertation veröffentlicht worden; er ist sowohl seiner histologischen Struktur, als auch ganz besonders seiner Krankengeschichte wegen in hohem Maße bemerkenswert. Das von Singer beschriebene und unter seiner Mitwirkung zur Welt beförderte Kind war das 13. Kind einer 41jährigen Frau. Von den 13 Kindern hatten das 1., 4., 7., 10. und 13. kongenitale Cystennieren, während die zwischendurch geborenen 8 Kinder völlig normal waren. Es wurden also abwechselnd immer 1 krankes und 2 gesunde Kinder geboren. Die Geburt der kranken machte wegen der mächtigen Auftreibung des kindlichen Leibes große Schwierigkeiten und erfolgte 4—2 Wochen vor dem erwarteten Ende der Schwangerschaft, während die Geburt der normalen Kinder zur richtigen Zeit leicht und glatt vor sich ging. Bei der letzten, unter Beisein von S. ausgeführten Entbindung waren schon vor seiner Hinzuziehung beide Beine ausgerissen und die Geburt konnte erst nach teilweiser manueller Entfernung und Verschiebung der aus ihren normalen Verbindungen gelösten Geschwulst beendigt werden.

Aus dem Sektionsprotokoll, das sich nur auf eine genauere Beschreibung der auf die Nieren gerichteten Verhältnisse beschränkt, dabei leider aber über die Beschaffenheit der übrigen Organe, insonderheit der Leber und des Pankreas, keine weiteren Notizen bringt, hebe ich hervor, daß der größte Umfang des Leibes oberhalb des Nabels 49 cm betragen hat, dabei ist der Bauch stärker in der Richtung von rechts nach links, als von hinten nach vorn ausgedehnt. An der Serosa des Darms, wie an Leber und Milz viele kleine Blutungen, ebenso an der Oberfläche der sonst rötlich-grauen Nieren. Diese sind normal gestaltet und lassen einen

median gelegenen Hilus erkennen. Größe der Nieren links 12,5 : 8 : 5 cm. rechts 15 : 10 : 7 cm. An der Oberfläche, wie auf den Hauptschnitten zahlreiche, bis hanfkorngroße Cysten, die auf dem Schnitte eine länglich-ovale Gestalt haben. Die Rinde ist 1,5—2 cm dick, die Farbe der keineswegs scharf gegen die Rinde abgesetzten Marksubstanz ist heller und grauweiß, die Substanz weicher, vielfach schleimartig und von größeren Cysten als die Rinde durchsetzt. Das Nierenbecken ist von glatter, grauweißer Schleimhaut ausgekleidet, enthält aber keine Papillen, sondern besteht vielmehr nur aus einem System verzweigter, kurz endigender Kanäle.

Die mikroskopische Untersuchung liefert nun im ganzen ähnliche Resultate wie bei den vorhergehenden Fällen. Auch hier finden sich in einem mächtigen Bindegewebslager die für Rinde und Marksubstanz charakteristischen Gewebselemente eingebettet. Das Bindegewebe erscheint hier noch weiter, ist höchstwahrscheinlich stark ödematös, bildet aber auch ein sehr feinfaseriges Gewebe, das sich in der Rinde in der Nachbarschaft der Cysten vielfach etwas verdichtet. Die Cysten zeigen die Auskleidung mit flachen, in der Mitte über dem Kerne etwas verdickten Zellen oder kubischen Epithelien. In den kleineren Cysten sieht man Glomeruli. an der Wandung der größeren die schon früher beschriebenen isolierten Gefäßsprossen, die von einem intensiv färbbaren kubischen Epithel bedeckt sind (vgl. Fig. 6, Taf. X). Glomeruli sind in geringer Anzahl, weit weniger als im Fall 2 zu sehen, ebenso Harnkanälchen, dort, wo deren mehrere zusammenliegen, zeigt sich eine gegen die Umgebung allmählich schwächer werdende, kleinzellige Infiltration des Gewebes. Durch die verschiedenen Schnitte des Präparates verteilt sieht man zahlreiche Blutungen.

In der Marksubstanz finden wir, wiederum in der Umgebung der geraden Harnkanälchen und der aus ihnen entstandenen cystischen Räume, die gegenüber der Hauptmasse des Fasergewebes vollkommen fremdartig aussehenden Gewebsinseln, die insonderheit durch die hellere Tönung gegenüber dem durch Eosin rot gefärbten Bindegewebe der Nachbarschaft auffallen. Dabei gleichen die einzelnen Abschnitte untereinander keineswegs vollkommen, sondern zeigen im Gegenteil eine recht erhebliche Verschiedenheit in Bezug auf die Entwicklung des Zwischengewebes, wie auch auf Zahl, Form und Anordnung der Kerne. Man trifft alle Übergänge von einem jugendlichen, vollkommen unreifen, embryonalen Keimgewebe bis zu einem vollendeten, glatten Muskelgewebe, das die einzelnen Epithelräume und Röhren in mehrfacher, konzentrischer Schicht umgibt, so daß sie dadurch schließlich eine frappante Ähnlichkeit mit den Epithelgängen des Parovarium und des Nebenhodens bekommen (vgl. Fig. 11, Taf. X).

Fall 4.

Am 30. Januar 1902 wurde dem pathologischen Institut von Herrn Sanitätsrat Dr. Heidenhain in Cöslin ein Stück einer Cystenniere mit dem Bemerken übersandt, daß es sich um die Cystenniere eines Kindes vom Ende des 8. Schwangerschaftsmonates handelte.

Das Stück zeigte das schwammige Aussehen der gewöhnlichen kon-

genitalen Cystennieren, es war in allen Teilen von kleinen, bis hirsekorngroßen Cysten durchsetzt. Die Marksubstanz erschien etwas heller als die grau-rötliche Rindensubstanz und enthielt im ganzen etwas breitere Septen als die Rinde zwischen den kleinen Cysten.

In mikroskopischen Präparaten sieht man direkt an der Peripherie der Rinde Glomeruli in etwas größerer Anzahl, als in den Schnitten der Fälle 1—3. Die Glomeruli tragen sämtlich einen Besatz von kubischen Epithelien auf den Knäueln (vgl. Fig. 7, Taf. X). Die Bowmansche Kapsel ist bei vielen erweitert und ausgedehnt durch eine zum Teil geronnene, feinkörnige oder feinfaserige Substanz. Epithelgänge sind nur in verschwindender Anzahl vorhanden, die meisten sind zu kleinen Cysten erweitert, die mit einem kubischen Epithel ausgekleidet sind, bei einer ganzen Anzahl ist das Epithel abgestoßen und liegt im Innern der Cyste. Das umgebende Bindegewebe ist im allgemeinen sehr viel kernreicher als in den vorher beschriebenen Fällen, nur in der Gegend der Marksubstanz treffen wir wieder das feinfibrilläre, ödematöse Fasergewebe als Grundgerüst, das dann die schon früher beschriebenen Inseln anders gearteter Substanz als Hüllen für die hier gelegenen epithelialen Räume enthält. Dieses Gewebe ist hier im ganzen zellenreicher und fester gefügt, als in den früheren Fällen, vor allem fehlen — wenigstens in den Schnitten, die zur Untersuchung vorgelegen haben — die Abschnitte des unreifen Schleimgewebes ganz. Es erscheint hier alles mehr ausgereift und hat sich zu einer eigenen, dicken, muskulösen Wand um die kleineren und größeren, vielfach spaltähnlichen Epithelräume angeordnet. Man sieht hier, daß in einem breiteren Muskelzuge zwei oder drei Harnkanälchen gelegen sind, die in verschiedener Höhe in der Marksubstanz cystische Ausweitungen zeigen, so daß hier bei Zerzupfung der Niere die von Virchow[1]) beschriebenen „Ketten von aufgetriebenen und gewundenen Kanälchen", das heißt die reihenweise aneinander gelagerten Cysten isoliert werden würden.

Fall 5.

Dem vorliegenden Fall schließt sich eine Serie von mikroskopischen Schnitten an, die ich in meiner Sammlung aufbewahre, ohne genauere Angaben über das makroskopische Verhalten der Cystenniere zu besitzen. In diesen Präparaten ist die Ausreifung der Hüllen um die geraden Harnkanälchen am weitesten vorgeschritten. Überall sieht man dieselben von dicken Wandungen umgeben, die aus konzentrisch gefügten glatten Muskelfasern zusammengesetzt sind (vgl. Fig. 1, Taf. X, die diesem Falle entnommen ist. Einen besonders schön ausgebildeten Kanal dieser Art, auf dem Querschnitt getroffen, habe ich in Fig. 11, Taf. X, abgebildet; an manchen Schräg- und Längsschnitten dieser Epithelräume vermeint man zunächst Arterien vor sich zu haben, bis man die Auskleidung derselben mit kubischen Epithelien wahrnimmt.

In der Rinde sieht man zwischen den Cysten, deren einige übrigens

[1]) Berl. klin. Wochenschr. 1892, S. 107.

auch eine Andeutung einer eigenen bindegewebigen Wand zeigen, vereinzelte geschlängelte Epithelröhren und etwas zahlreichere Glomeruli, die alle wie eine dunkle Kappe einen Saum kubischer Epithelien auf den Gefäßschlingen tragen (vgl. Fig. 7, Taf. X). Bei vielen ist die Bowmansche Kapsel erweitert, der Raum zum Teil vollkommen von desquamierten Epithelien angefüllt. In dem Bindegewebe fallen hier Herde von Kerninfiltration auf, ohne daß man in vielen derselben epitheliale Elemente noch auch eine besondere Beziehung zu den Epithelien auffinden könnte. Einige liegen ausgesprochen in der Umgebung einiger längsgetroffener Arterien und Venen.

Fall 6.

Eine sehr willkommene und wertvolle Ergänzung der vorstehend mitgeteilten 5 Fälle bildet eine Reihe von mikroskopischen Präparaten aus der Sammlung meines verstorbenen Freundes Herrn Dr. A. Kruse. Sie bilden den Gegensatz zu dem Fall No. 5 insofern, als sie das jüngste Entwicklungsstadium der kongenitalen Cystennieren darstellen. Schon das Bindegewebe, das, sehr reichlich entwickelt, der ganzen Niere als Grundstock dient, enthält weniger feste Fasersubstanz, als alle anderen untersuchten Cystennieren. An der Peripherie der Rinde trifft man eine Anzahl von Cysten mit einigen Faserlagen fester gefügten Bindegewebes und einem Besatz von kubischen Epithelien. In dem dazwischen liegenden Bindegewebe sieht man bei schwacher Vergrößerung nesterweise Kerne in Haufen zusammenliegen. Bei Anwendung stärkerer Linsen lösen sich diese Nester in kleine Gruppen von etwa 3 gewundenen Harnkanälchen inmitten eines stark mit Kernen durchsetzten Gewebes auf, die vielfach in unmittelbarer Nachbarschaft von einem oder dem anderen Glomerulus gelegen sind. Im großen und ganzen sind die Cysten in dieser Niere sehr viel weniger zahlreich als in den Schnitten der anderen Fälle.

Ungemein charakteristisch dagegen sind die Veränderungen in der Marksubstanz. Die einzelnen Sammelröhren sind von einem ganz außerordentlich breiten Mantel einer weißen, embryonalen Gewebsmasse umgeben, die einer sehr frühen Foetalperiode entspricht, nur an vereinzelten Abschnitten treten hierin größere und zu Zügen geordnete Spindelzellen hervor, in den meisten Abschnitten sieht das Gewebe aus, wie in der Fig. 3, Taf. X, die diesem Falle entlehnt ist. Gegen die Rinde hin verbreitert sich der Mantel; fächerförmig strahlen die Sammelröhrchen auseinander und an den Seitenpartien dieser Abschnitte findet man Henlesche Schleifen in nicht geringer Zahl. Einzelne der geraden Harnkanälchen sind auch zu kleinen cystischen Hohlräumen erweitert.

Auffällig sind die sehr zahlreichen und weitverbreiteten Blutungen in dem interstitiellen Gewebe.

Epikrise.

Aus den vorstehend beschriebenen sechs Fällen von kongenitalen Cystennieren ersehen wir, daß bei allen gleichartige

charakteristische Veränderungen sowohl der Rinden- als auch der Marksubstanz vorliegen, die ich deshalb geradezu als typische Veränderungen bezeichnen will, und die meines Erachtens noch von keinem der vielen Untersucher bisher genügend gewürdigt und in ihrer Bedeutung erkannt worden sind.

Das erste, was hier anzuführen wäre und auch von Ruckert hervorgehoben ist, ist die starke Anhäufung des Bindegewebes in den Cystennieren. Die ungeheure Menge desselben fällt als erste und hervorstechendste Abweichung dieser von den normalen Nieren in den mikroskopischen Schnitten auf. Hat man doch an manchen Schnitten überhaupt Mühe, irgendwelche Bestandteile der Niere zu finden. Die Anhäufung des Bindegewebes, die besonders stark in der Marksubstanz hervortritt, trägt an der enormen Vergrößerung der Nieren ebenso viel, in vielen Fällen aber wohl mehr bei, als die cystische Erweiterung der epithelialen Räume. Wenn man nun den ganzen Prozeß, wie Nauwerck, von Kahlden, Borst u. a., als eine Geschwulst auffassen will, so muß man meines Erachtens die Anhäufung des Bindegewebes bei der Bestimmung des Geschwulstcharakters berücksichtigen. Aus den Beschreibungen meiner eigenen Präparate, ebenso wie aus den der früheren Untersucher geht übereinstimmend hervor, daß das Bindegewebe mächtig vermehrt, daß dagegen die übrigen Teile, wie Kanälchen und Glomeruli, erheblich vermindert sind; von Kahlden schätzt, daß in seinem Falle überhaupt nur der achte Teil der Nierenelemente gebildet worden ist. Wenn ich mir nun vorstelle, daß ein drüsiges Organ in eine Geschwulst verwandelt ist, bei dem die bindegewebigen Teile so enorm zugenommen haben, die drüsigen aber gegenüber dem normalen Zustande so erheblich, bis zum achten Teile, in der Bildung zurückgeblieben sind, so darf man meines Erachtens die Geschwulst nimmermehr als Adenom bezeichnen, sondern muß sie notwendigerweise Fibrom nennen, selbst wenn an einzelnen Kanälchen Epithel-Proliferationen beobachtet werden; denn ein Adenom entsteht aus einer Drüse bekanntlich durch Zunahme der drüsigen Teile, doch nie und nimmer durch eine Verminderung derselben. Auch werden wir später sehen, daß den Wandveränderungen der Cysten, die die genannten Autoren zu der Annahme eines Adenoms bestimmt

haben, keineswegs die Bedeutung zukommt, die diese ihnen beigelegt haben. Dieser Widerspruch ist auch von Kahlden aufgefallen, und er hat deshalb am Schlusse seiner zweiten Arbeit die Cystennieren, obwohl er sie in der Überschrift einfach als „ein Adenom beider Nieren" bezeichnet, mit Berücksichtigung der Verhältnisse im Bindegewebe, als „Myxofibroadenome der Niere" gedeutet. Ich halte auch dies noch nicht für zutreffend, weil ich den ganzen Prozeß nicht als eine wahre Geschwulstbildung auffasse.

In den Cystennieren erfordert nun nicht nur die Menge des Bindegewebes, sondern auch seine Art und Zusammensetzung besondere Beachtung.

Den Grundstock der kongenitalen Cystennieren bildet übereinstimmend ein sehr feinfaseriges, zart gefügtes, fibrilläres Gewebe, wie wir es in solcher Masse sonst vor allem in dem Fibroma molluscum antreffen. Nun ist dieses feine Fasergewebe nicht in allen Fällen absolut gleich, sondern wir sehen sowohl in den verschiedenen Abschnitten derselben Nieren als auch ganz besonders beim Vergleich der einzelnen Fälle untereinander gewisse Verschiedenheiten. So wechselt die Dichtigkeit des Gewebes, einmal infolge des verschiedenen Grades von Ödem, der sich in den einzelen Fällen findet, zum andern des jeweiligen Entwicklungsgrades der einzelnen Gewebsabschnitte wegen. Hiermit hängt zum Teil auch der wechselnde Zell- und Kernreichtum bis zu einem gewissen Grade zusammen.

Es muß ferner noch einmal hervorgehoben werden, daß besonders in der Nähe des Nierenbeckens das Gewebe vollkommen den Charakter von glatter Muskulatur annimmt, und endlich ist zu bemerken, daß auch andere fremdartige Bestandteile, wie hyaliner Knorpel[1]) und marklose Nervenfasern (vgl. Fall 1) in dem Bindegewebe vorkommen.

[1]) In No. 29 der Wiener klinischen Wochenschrift 1903 findet sich eine kurze Beschreibung einer rudimentären Niere von K. Natanson. Es handelt sich dabei um ein Kindchen, das 54 Stunden nach der Geburt starb, und bei dem die rechte Niere mitsamt dem Ureter und Nierenbecken vollkommen fehlte, während die linke nur als kleiner, höckriger, bis 1 cm im größten Durchmesser haltender Körper aufzufinden war. Der größte Teil von dieser hypoplastischen Niere

Ganz besondere Beachtung verdienen als für die kongenitalen Cystennieren absolut charakteristisch die in den Figg. 1, 2 u. 3 (Taf. X) dargestellten Gewebsabschnitte, die in allen Fällen beobachtet worden sind, und einen regelmäßigen und typischen Befund der Marksubstanz ausmachen. Alle diese Inseln zeigen eine ganz bestimmte Beziehung zu den geraden Harnkanälchen, sie stellen geradezu eine besondere Umkleidung oder Wand derselben dar. Mehr noch als an dem Bindegewebe überhaupt tritt an diesen Inseln der verschiedene Entwicklungsgrad und darum auch das verschiedene Aussehen derselben hervor, vgl. Figg. 3, 2, 1 (Taf. X), die die Haupttypen derselben darstellen. Mag das Aussehen dieser Inseln noch so sehr wechseln, immer und allemal setzen sie sich in der Marksubstanz scharf gegen die Umgebung ab, während sie in der Rinde zuweilen allmählich in dieselbe übergehen, gewissermaßen darin ausstrahlen. Dort, wo diese Mäntel der Sammelröhren ausgereift sind, geben sie sich als unzweifelhafte glatte Muskelfasern zu erkennen, so daß die Epithelröhren und -Räume in besonders ausgeprägten Fällen vollkommen den Kanälchen im Parovarium und Nebenhoden gleichen (Taf. X, Figg. 11 und 12). Da nun in diesen Mänteln, von dem Schleimgewebe bis zu den vollendeten glatten Muskelfasern hin, alle Übergänge angetroffen werden, so gehen wir wohl nicht fehl, wenn wir hieraus schließen, daß sie alle verschiedene Entwicklungsstadien dieser Muskelwand der geraden Harnkanälchen darstellen.

Ich komme nunmehr zur Besprechung des Verhaltens der Epithelien und beginne da mit den geraden Harnkanälchen. Man sieht diese einzeln oder in Gruppen zu zweien und dreien von der Gegend des Beckens zur Peripherie der Niere hinziehen.

wurde vom total verdickten Nierenbecken eingenommen. Aus der leider sehr ungenauen Beschreibung des mikroskopischen Befundes geht hervor, daß eine große Anzahl von Knorpelinseln in den Septen zwischen den Renculis und auch in der Nierenwand vorhanden waren. Glomeruli waren in großer Zahl angelegt. Die epithelialen Räume sind, wie aus der beigegebenen Zeichnung zu ersehen ist, zum Teil cystisch erweitert. Natanson erklärt die Knorpelinseln durch Metaplasie eines zur normalen Entwicklung des Organs nicht verwendeten rudimentären Gewebsrestes. Auch Ruckert hat hyalinen Knorpel in den Cystennieren angetroffen.

Sie haben zum Teil geraden Verlauf und die ihnen normalerweise zukommende Lichtung. Bei einer ganzen Anzahl sieht man aber eigentümliche seitliche Einstülpungen, die dann Verbiegungen und Verzerrungen des Kanals bedingen und so oft wiederkehren, daß auch sie bis zu einem gewissen Grade zu regelmäßigen und charakteristischen Befunden der Cystennieren zählen. Ob durch diese Verzerrungen gelegentlich auch vollkommene Verschlüsse der geraden Harnkanälchen bewirkt werden können, lasse ich einstweilen dahingestellt; Tatsache ist, daß Abschnürungen sowie Ausbuchtungen einzelner Kanalabschnitte vorkommen. Dadurch bilden sich dann Erweiterungen und cystische Räume, deren Entstehung aus den geraden Harnkanälchen ohne weiteres durch charakteristische, dicke, muskulöse Wand dargetan wird (vgl. Taf. X, Fig. 12). Meistens findet man bei diesen Cysten die Wand in ausgereiftem Zustand zusammengesetzt aus wirklichen glatten Muskelfasern.

Im Gegensatz zu den hier gelegenen Cysten besitzen die in der Rinde vorhandenen und aus den Elementen derselben hervorgegangenen Cysten keine eigene, bindegewebige oder muskulöse Wand, wenigstens nur in Ausnahmefällen (und in diesen ist dann die Wand sehr dünn).

Die Frage, aus welchen Bestandteilen der Rinde diese Cysten hervorgegangen sind, läßt sich mit aller Bestimmtheit dahin beantworten, daß in allen Fällen die Glomeruli, bezw. ihre Kapseln, an der Bildung der Cysten beteiligt sind. Die kleinen, erst im Werden begriffenen Cysten, erweisen sich zum großen Teil als erweiterte Bowmansche Kapseln und enthalten noch einen meist wohlausgebildeten Gefäßknäuel an einer Seite. Auch bei einzelnen großen Cysten findet man an einer Seite noch einen Gefäßknäuel, der auch diese Cyste als aus einem Glomerulus hervorgegangen dokumentiert. Bei einer weit größeren Zahl der voluminösen Cysten ist nun aber nicht ein wohl geformter, sondern ein offenbar verbildeter Gefäßknäuel zu sehen. An einer Stelle der Wand, die oft durch besonderen Kernreichtum oder dadurch, daß eine kleine Arterie zu ihr hinzieht, ausgezeichnet ist, erheben sich drei, vier, fünf oder noch mehr kleine rundliche Papillen, die sich bei genauerer Besichtigung als einzelne, in das Lumen vor-

springende Gefäßschlingen zu erkennen geben (vgl. Fig. 6, Taf. X). Da auch hier Übergänge von unzweifelhaften Glomerulusknäueln zu solchen, deren Basis verbreitert, deren Höhe abgeflacht ist, bis endlich zu diesen isoliert sich erhebenden Gefäßschlingen vorhanden sind, so wird hierdurch vollkommen sichergestellt, daß diese „mit dunkler gefärbten, kubischen Epithel versehenen Papillen" nicht etwa das Produkt einer an dieser Stelle besonders wirksamen Epithelproliferation, sondern eben die in eigentümlicher Weise mißgestalteten Glomeruli sind. Dabei ist es meines Erachtens nach völlig gleichgültig, ob man sich vorstellen will, daß sofort bei der Entstehung der Glomeruli nur diese rudimentäre Bildung zu Wege gebracht worden ist, oder daß bei einem ursprünglich gut ausgebildeten Gefäßknäuel die spätere starke Ausdehnung der Cysten zunächst den basalen Teil und dann später auch die ganzen Gefäßschlingen auseinandergereckt und über eine größere Fläche verteilt hat.

Es ist aber weiter im höchsten Maße wahrscheinlich, in vielen Fällen sicher, daß auch die gewundenen Harnkanälchen an dem Prozesse teilnehmen. Ribbert hat in dem von ihm in der Sitzung der pathologischen Gesellschaft vorgetragenen Falle das Zustandekommen der Cysten darauf zurückgeführt, daß die Bildung der gewundenen Harnkanälchen unterbliebe, die das Schaltstück zwischen den Glomerulis und den geraden Harnkanälchen ausmachen. Demgegenüber habe ich zu bemerken: In den ersten beiden von mir beschriebenen Fällen finden sich gewundene Harnkanälchen dicht unter der Kapsel oder überhaupt an der Peripherie der Renculi, sie liegen hier in Gruppen zu mehreren zusammen und sowohl Form und Größe, als auch das Färbungsvermögen der Zellen zeigen deutlich, daß dieselben verschieden alt sind, mit anderen Worten, daß bis zur Zeit, wo das Absterben der Frucht erfolgt ist, hier noch neue Zellen gebildet worden sind. Man findet aber außerhalb der Bildungsstätten nirgends in der Rinde gewundene Harnkänälchen oder doch nur ganz ausnahmsweise einmal, und deshalb liegt die Vermutung nahe, daß die früher gebildeten, gewundenen Harnkanälchen zu den vorhandenen Cysten erweitert sind; diese Vermutung wird zur Gewißheit

dadurch, daß man an der Peripherie der Harnkanälchen-Gruppen fast regelnäßig mehr oder minder stark erweiterte Kanälchen findet. Eine besondere Stellung nimmt der Fall 6 ein, bei dem die Ausbildung der Kanälchen immerhin so weit gegangen ist, daß eine ganze Anzahl von Henleschen Schleifen erhalten geblieben sind.

Eine kurze Erwähnung verdienen nun noch die wenigen nicht erweiterten Glomeruli. Während die in den erweiterten Bowmanschen Kapseln liegenden Knäuel zum großen Teil das Aussehen darbieten, wie die Gefäßknäuel in der Niere der Kinder oder Erwachsenen, so zeigen dagegen die nicht erweiterten den Unterschied, daß die Gefäßknäuel einen Besatz großer kubischer Epithelien mit intensiv färbbaren Kernen tragen (vgl. Fig. 7, Taf. X). Ebenso ist, wenn auch nicht regelmäßig, so doch bei sehr vielen, die Bowmansche Kapsel mit ebensolchen Zellen an ihrer Innenfläche besetzt.

Ich komme nun zu der Besprechung des wichtigsten Punktes, zu der Beantwortung der Frage: Wie sind die Cystennieren zu beurteilen? Wie ist das Wesen des ganzen Prozesses aufzufassen?

Ich habe schon oben die Frage einmal kurz gestreift, indem ich auf das Unzutreffende in der von Nauwerk, v. Kahlden und Borst gegebenen Deutung hingewiesen habe. Ich habe ausgeführt, daß angesichts der Tatsache, daß bei den Cystennieren die drüsigen Bestandteile nicht vermehrt, sondern im Gegenteil ganz erheblich vermindert sind, und die wenigen Epithelröhren manchmal vollkommen verschwinden in der Masse des Bindegewebes, daß angesichts dieser Tatsache die Deutung: die Cystennieren stellten Adenomgeschwülste der Niere dar, nicht aufrecht erhalten werden könnte. Nun haben die genannten Autoren aber zur Begründung ihrer Annahme angeführt, daß an den vorhandenen Epithelräumen Wucherungen beobachtet würden, wie sie sonst bei den Adenomen und Adenokystomen vorkämen. Als solche Beweise sind einmal in der Wand von Cysten papilläre Erhebungen beschrieben worden, über denen das Epithel mit besonders intensiv färbbaren Kernen versehen sei. Ich mache hierbei auf die von mir in den verschiedensten Fällen beobachteten und in Fig. 6 (Taf. X) abge-

bildeten, papillenartigen Gefäßsprossen aufmerksam, die ebenfalls mit einem durch seine intensive Färbung auffallenden Epithelbesatz bekleidet sind, und die zweifellos deformierten Gefäßknäueln der Glomeruli entsprechen. Wie weit diese Gebilde den genannten Autoren vorgelegen haben, wage ich nicht zu entscheiden, daß aber ein Teil der beschriebenen „papillären Wucherungen" sich hiermit deckt, möchte ich mit Sicherheit behaupten.

Ferner sind eigenartige unzweifelhafte Wucherungen der Epithelien, besonders der geraden Kanälchen, wie solche von mir in den Fällen 1 und 4 auch beschrieben worden sind, als Beweis für die Adenomnatur ausgegeben und abgebildet worden. Diese Proliferation führt zur Bildung von Epithelbändern, die in vielfachen Windungen und Schlängelungen die Lichtung der Epithelräume ausfüllen und auch erweitern, wie in Figg. 8 u. 9 (Taf. X). Sowohl Nauwerck als auch Borst bringen charakteristische Abbildungen davon. Daß hier eine Proliferation des Epithels vorliegt, steht über jedem Zweifel, aber fraglich ist, ob diese Proliferation auch nur irgendwie für den Geschwulstcharakter des ganzen Prozesses beweisend ist; das muß ich verneinen. Daß in einem wachsenden Organ Proliferationen der verschiedensten Gewebe vorkommen, versteht sich eigentlich von selbst, und es ist auch nicht verwunderlich, daß unter pathologischen Verhältnissen die verschiedenen Gewebsarten bei der Wucherung nicht an allen Stellen gleichen Schritt halten. Was nun speziell die Faltungen und bandartigen Ablösungen des Epithels angeht, so findet man diese bei allen möglichen Prozessen in der Niere. Ich habe sie in den verschiedensten Fällen von Schrumpfung der Niere mit nachfolgender Hyperplasie, in einem Falle von chronischer gummöser Nephritis in wechselnder Anzahl gefunden und die Abb. 8 und 9 (Taf. X), die dies veranschaulichen sollen, entstammen einem Falle von chronischer, interstitieller Nephritis, bei dem eine nicht unbedeutende Schrumpfung und ein gewisser Grad von Hypertrophie vorliegt. Von einer Adenombildung kann hier keine Rede sein. Bemerkenswert ist, daß auch in diesen Fällen von chronischer Entzündung der Nieren die Schichtung des Epithels immer mit einem erhöhten Färbungsvermögen der Kerne einhergeht und

sich, wie bei den Cystennieren auch, fast ausschließlich in den Sammelröhren vorfindet.

Bei solchen Fällen von chronischer Nephritis findet man übrigens auch gelegentlich einmal Cysten mit wirklichen papillären Wucherungen in den Wandungen, ich würde aber auch in diesen Fällen dies bis auf weiteres als Teilerscheinung der proliferierenden Entzündung deuten, und die meist mikroskopisch kleinen Herde nicht als Geschwulst, als Adenokystom bezeichnen. In der Mamma trifft man derartige Cysten mit papillären Einstülpungen der Wand außerordentlich oft bei chronischer interstitieller Mastitis.

Ein letzter Punkt, den von Kahlden fortgesetzt als für den Adenomcharakter beweisend anführt, ist das gelegentliche Vorkommen von Röhren mit sehr hohen Cylinderzellen,[1]) wie diejenigen, die man in papillären Ovarialkystomen findet. Daß auch diese Cylinderzellen die ihnen von v. Kahlden zuerkannte Beweiskraft keineswegs haben, sondern anders zu erklären sind, soll hier nur kurz erwähnt, unten dagegen genauer abgehandelt werden.

Wir kämen also zu dem Schlusse, daß alle die Bilder, die als für den Adenomcharakter der Cystennieren beweisend angeführt worden sind, sich leicht und ungezwungen auch anders deuten lassen, und daß somit diese Hypothese als jeglicher Grundlage entbehrend nicht fernerhin aufrecht erhalten werden kann.

Wie steht es nun mit den anderen in der Einleitung angeführten Deutungen?

Virchow und viele andere nach ihm haben das Wesen der ganzen Erkrankung in einer interstitiellen Nephritis gesehen, die zum Verschluß der geraden Harnkanälchen und damit zur Anstauung des Urins in den dahinter gelegenen Teilen führt. Hiermit werden aber die oben beschriebenen Bilder der Cystennieren in keiner Weise erklärt. Wenn auch die chronische interstitielle Nephritis vielfach zu recht erheblicher Bindegewebsvermehrung in der Niere führt, so gleicht doch das so geschaffene Bindegewebe nicht dem, wie es in den Cystennieren in solcher Masse vorliegt. Dies ist ein weiches, feinfasriges, fibrilläres Gewebe, das in keiner Weise an Narbengewebe erinnert. Und wenn

[1]) vgl. Ziegl, Beitr. Bd. 13. p. 304.

man nun auch allenfalls zugestehen wollte, daß vielleicht die Entzündung in der wachsenden embryonalen Niere eine andere Art von Narbengewebe liefert als in der Niere der Erwachsenen, so würden doch nicht die eigenartigen dicken Wandungen der Harnkanälchen in der Marksubstanz als entzündliche Bildungen erklärt werden können. Nun sind von Virchow, Arnold, Durlach u. a. kleine Herde von Rundzelleninfiltration in den Cystennieren als der Beweis der noch fortschreitenden chronischen Entzündung angesehen worden. Demgegenüber muß aber hervorgehoben werden, daß wir es ja mit wachsenden embryonalen Organen zu tun haben; die Kinder mit Cystennieren sind fast niemals am regulären Ende der Schwangerschaft geboren worden, sondern regelmäßig erfolgt die Geburt vorzeitig im 8.—10. Schwangerschaftsmonat. Es erscheint mir deshalb zweckmäßig, embryonale Nieren zum Vergleich heranzuziehen, um dem Irrtum zu entgehen, daß etwas für pathologisch gehalten wird, was in Wirklichkeit vielleicht nur einem frühzeitigen Entwicklungsstadium des Organes entspricht. Ich kann nun meinerseits nur jedem, der auf diesem Gebiete arbeitet, auf das dringendste anraten, die verschiedenen Entwicklungsstadien der embryonalen Niere recht gründlich zu studieren. Jeder, der dies tut, wird ebenso wie Ruckert und wie ich immer aufs neue wieder darüber erstaunt sein, wieviele der oben beschriebenen fremdartig erscheinenden Bilder in der embryonalen Niere normalerweise vorkommen.

So trifft man in der Tat in Nieren zwei- bis fünfmonatlicher Embryonen Herde von Rundzellenanhäufungen in der Peripherie der Rinde und an der Grenze der Renculi (vgl. Taf. X, Fig. 4 und Taf. XI, Fig. 16). Diese Herde stehen mit der Bildung der Niere in engem Konnex; man kann sie direkt als Keimzentren bezeichnen. Es ist also nicht nötig, die Rundzelleninfiltrationen in den Cystennieren als Entzündungsherde zu deuten, dieselben können vielmehr einfach als Entwicklungsstadien der Nieren angesehen werden.

Auch das von v. Kahlden als so bedeutungsvoll erachtete Vorkommen von hohen Cylinderepithelien wird durch die Untersuchung embryonaler Nieren leicht und spielend erklärt.

Schnitte durch die Marksubstanz der Niere sechs- bis acht-

monatlicher Embryonen zeigen uns hier Epithelröhren, die von einem Saum sehr hoher Cylinderzellen ausgekleidet sind, und die besonders auf dem Querschnitt ein „ungemein zierliches Mosaik von Zellen“ liefern (vgl. Taf. X, Fig. 5). In den Nieren Erwachsener trifft man so hohe Cylinderzellen an den Harnkanälchen nicht an, diese finden sich vielmehr nur vorübergehend in der wachsenden Niere.

Worin aber die embryonalen Nieren den Cystennieren vor allem ähneln, das ist in der sehr reichlichen Entwicklung des Bindegewebes. Je jünger der Embryo, desto stärker überwiegt das Bindegewebe, und zwar ganz besonders in den centralen Teilen der Niere, also denen, die nachher zur Marksubstanz werden. Je älter die Embryonen sind, desto größer wird die Zahl der gewundenen und geraden Harnkanälchen, desto dichter rücken sie aneinander, desto mehr verschwinden die breiten Septen und Felder des Bindegewebes. In Taf. XI Fig. 16 gebe ich eine Abbildung einer Nierenhälfte eines Embryo von 3,5 cm Körperlänge. Man erkennt hierin die massige Entwicklung des sehr zarten embryonalen Zwischengewebes, aber nicht nur dies, sondern man sieht, daß das Gewebe in der Mitte konzentrisch um die Epithelgänge geschichtet ist. Diese Schichtung ist nichts zufälliges, sie zeigt am deutlichsten der Ureter und das Nierenbecken; aber auch die geraden Harnkanälchen junger Embryonen sind von mehreren Lagen konzentrisch verlaufender Spindelzellen umgeben. Diese umspinnen sie entweder in querer Richtung oder sie begleiten in anderen Fällen die Sammelröhren in der Längsrichtung. Vielfach aber umscheiden sie nicht die einzelnen Sammelröhren, sondern fassen mehrere derselben zu einem gemeinsamen Bündel zusammen (vgl. Taf. X Fig. 10). In den Nieren 4—6monatiger Embryonen erkennt man, daß diese Faserzüge nicht einfach aus gewöhnlichem Bindegewebe bestehen, sondern, daß die Spindelzellen mit der weichen Intercellularsubstanz die Jugendzustände glatter Muskelfasern vorstellen.

Es ergibt sich also, daß die embryonale Niere muskelwertige Elemente in einer Menge enthält, die man nicht ahnt, wenn man nur die Nieren von Kindern oder Erwachsenen kennt. In hohem Maße bemerkenswert ist ferner die innige

Beziehung, in der diese Muskelfasern zu den geraden Harnkanälchen stehen. Es scheint, daß die aus dem Ureter, bezüglich aus dem Nierenbecken aussprossenden ersten geraden Harnkanälchen die nicht unbedeutende Muskelwand des Ureters mitnehmen, und daß dann später bei weiteren Teilungen dieser Röhren auch die dazu gehörige Muskelschicht auf die verschiedenen Röhren verteilt wird; so würden sich dann die Bilder erklären, die, wie Taf. X Fig. 10 dies veranschaulicht, mehrere Röhren von einem gemeinsamen Muskelmantel umsponnen zeigen, und es würde sich ferner daraus sehr einfach erklären, daß die Muskulatur mit weiterer Ausreifung der Niere abzunehmen scheint. Eine erhebliche Vermehrung der Muskulatur findet nicht, wohl aber eine beträchtliche Teilung, entsprechend der numerischen Zunahme der geraden Harnkanälchen statt.

Diese Züge von glatten Muskelfasern heben sich schon bei schwacher Vergrößerung aus den centralen bindegewebigen Teilen der Niere heraus. Nimmt nun dieses Bindegewebe mit zunehmender Reife der Niere, da wo es überhaupt erhalten bleibt, also am Hilus der Niere mehr und mehr das Aussehen der großen Massen von feinfibrillärem Fasergewebe in den Cystennieren an, so gleichen die Muskelmäntel ganz außerordentlich den vielfach beschriebenen und in den Fig. 1, 2 und 3 abgebildeten, eigenartigen, helleren Gewebsinseln in den Cystennieren. Ich habe schon oben ausgeführt, daß diese Inseln die verschiedenen Entwicklungsstadien eines muskulösen Mantels der geraden Harnkanälchen darstellen, und diese sonst ganz und gar unverständlichen Mäntel finden leicht und bestimmt ihre Erklärung als erhaltene und stärker entwickelte Teile eines in frühem Embryonalstadium normalen Bestandteils der geraden Harnkanälchen.

Ich möchte ganz besonders noch einmal hervorheben, daß die glatten Muskelzellen nicht etwa in einigen spärlichen Elementen in der embryonalen Niere zu sehen sind, sondern daß diese wirklich beträchtliche Mengen derselben enthält, und daß zu derselben Zeit, also im zweiten und dritten Monat, die Urniere so gut wie gar keine Muskelelemente erkennen läßt (cf. Taf. XI Fig. 17). Auch enthält die Urniere nur ein ganz feines

Maschenwerk eines interstitiellen Gewebes, während die bleibende Niere zunächst nur vereinzelte Kanälchen in einem breiten Bindegewebsfelde zeigt.

Wir kämen somit hier zu dem Schlusse, daß die Marksubstanz der Cystenniere eine auffallende Ähnlichkeit mit der Marksubstanz der embryonalen Niere aufweist, daß in der Cystenniere somit gewissermaßen ein sehr jugendlicher Embryonalzustand erhalten und etwas übertrieben ist. Wir haben auch schon bezüglich der Rundzellenanhäufungen und bezüglich der Form der Zellen in den geraden Harnkanälchen Übereinstimmungen zwischen den Cystennieren und embryonalen Nieren einerseits und Abweichungen dieser von dem Verhalten der ausgereiften Niere andererseits gefunden.

Sehen wir jetzt weiter zu, ob sich auch in der Rinde noch Ähnlichkeiten finden. Da wäre das Aussehen der Glomeruli anzuführen. Taf. X Fig. 7 zeigt ein außerordentlich häufiges Verhalten der Glomeruli in den Cystennieren. Die Gefäßknäuel sind mit einem einschichtigen kubischen Epithel versehen. Ein Blick auf die Präparate von embryonalen Nieren belehrt uns darüber, daß dies ein normales, ziemlich lange bestehendes Entwicklungsstadium der Glomeruli darstellt.

Endlich findet auch die eigentümliche Anordnung der Nester von gewundenen Harnkanälchen in der äußersten Peripherie der Nierenrinde seine Erklärung aus dem Verhalten bei der embryonalen Niere.

Die Bildung der gewundenen Harnkanälchen geht an der äußersten Peripherie der Niere vor sich, und zwar nicht an allen Stellen gleichmäßig, sondern immer nesterweise an ganz bestimmten Stellen. Bei schwacher Vergrößerung (vgl. Fig. 16 Taf. XI) bemerkt man, daß an der Peripherie der Niere sehr zellenreiche Bezirke mit relativ zellenarmen abwechseln. Bei starker Vergrößerung erweisen sich die zellenreichen Abschnitte als die Bildungsstätten für die gewundenen Harnkanälchen und Glomeruli. Man sieht, wie sich Epithelbänder und Epithelröhren aus den dicht aneinander gedrängten, intensiv gefärbten Formen allmählich herauslösen (vgl. Taf. X Fig. 4). Für die Beantwortung unserer Fragen ist es absolut irrelevant, ob man nun annehmen will,

daß die Epithelien sich aus den unreifen indifferenten Kernhaufen „herausdifferenzieren“, oder ob man mit Ribbert annehmen will, daß epitheliale und bindegewebige Elemente gleich von vornherein gesondert, wenn auch nicht deutlich geschieden vorhanden sind. Hier interessiert uns nur das eine, daß auch dieser embryonale Zustand der nesterweisen Zusammenlagerung der gewundenen Harnkanälchen in der äußersten Peripherie der Rinde, bezw. die Trennung der Harnkanälchengruppen durch breite Bindegewebszüge in den Cystennieren erhalten bleibt.

Aus dem Mitgeteilten geht hervor, daß in den Cystennieren der Neugeborenen die regelmäßig wiederkehrenden typischen Veränderungen und diejenigen Punkte, durch welche sie sich zumeist von den normalen reifen Nieren unterscheiden, irgendwelchen Entwicklungsstadien embryonaler Nieren entsprechen. Ich komme deshalb zu dem Schluß, daß hier Entwicklungsstörungen der Nieren vorliegen müssen, die dazu führen, daß in vieler Beziehung der embryonale Zustand erhalten bleibt, also eine Art „Hemmungsbildung“ resultiert. Zu derselben Auffassung kommt Ruckert durch den Vergleich der Cystennieren mit den embryonalen Nieren.

Worauf diese Hemmungsbildung in letzter Linie zurückzuführen ist, ist sehr schwer zu beantworten. Ribbert nahm an, daß die Bildung des Verbindungsstückes zwischen geraden Harnkanälchen und den Glomerulis unterbliebe, und daß deshalb die beiden Abschnitte des Kanalsystems: die geraden Harnkanälchen und die Glomeruli sich getrennt von einander weiter entwickelten und cystisch entarteten. Es ist oben gezeigt worden, daß vielfach tatsächlich gewundene Harnkanälchen gebildet werden, sodaß also die Ribbertsche Annahme wenigstens für diese Fälle nicht zutreffend sein kann.

Wenn man das Wachstum der embryonalen Niere von frühen Anfängen bis zur Ausreifung verfolgt, so sieht man, daß das Mengenverhältnis zwischen Harnkanälchen und interstitiellem Gewebe sich langsam aber stetig in dem Sinne ändert, daß das anfänglich stark überwiegende Bindegewebe durch die fortschreitende Neubildung der Harnkanälchen mehr und mehr zerlegt und gewissermaßen aufgebraucht wird, bis es schließ-

lich eben nur das bekannte zarte Netzwerk zwischen dem sogenannten Parenchym der Niere darstellt.

Es zeigt sich nun bei einem Vergleiche der Cystennieren, daß auch bei ihnen das Verhältnis zwischen bindegewebigem und epithelialem Anteil erheblichen Schwankungen unterworfen ist, und daß diejenigen die zweifellos höchsten Grade der Erkrankung darstellen, bei denen das Bindegewebe am stärksten überwiegt. Bei diesen wird nun dieses Mißverhältnis keineswegs nur durch eine Vermehrung des Bindegewebes, sondern eben so sehr durch eine erhebliche Hypoplasie der epithelialen Elemente bedingt. Denn, wie oben ausführlich auseinandergesetzt ist, sind sich die verschiedenen Untersucher darüber einig, daß die Zahl der Harnkanälchen und Glomeruli in den Cystennieren in ganz beträchtlicher Weise gegenüber der reifen normalen Niere herabgesetzt ist.

Ich muß deshalb annehmen, daß in dem Nierenblastem eine Hypoplasie von Harnkanälchen stattfindet, und daß die wenigen geraden Harnkanälchen, die aus dem Ureter und Nierenbecken aussprossen, sich fernerhin auch nur in mangelhafter Weise weiter teilen, daß dagegen der fibromuskuläre Mantel, den sie aus dem Nierenbecken entnehmen, erhalten bleibt und sich weiter entwickelt und zu allerlei Verzerrungen der geraden Harnkanälchen führt. Hierdurch wird wohl auch die Vereinigung mit den an der Peripherie der Renculi entstehenden gewundenen Harnkanälchen und Glomerulis aufgehoben, oder sie kommt überhaupt nicht zustande, weil das überreichlich vorhandene und weiter wachsende Bindegewebe die Verbindung beider Teile vereitelt.

Angesichts der komplizierten Vorgänge bei der Bildung der Niere einerseits, sowie bei unserer, trotz aller diesbezüglichen Arbeiten noch immerhin unvollkommenen Kenntnisse der Genese derselben andererseits, ist es sehr schwer, hier zwischen Ursache und Wirkung bei der Hemmungsbildung, die die Cystennieren darstellen, zu unterscheiden. Eine Hypoplasie der Harnkanälchen allein reicht zur Erklärung der Cystennieren keineswegs aus, denn dann würden wir auch Hypoplasien und Aplasien der Niere erwarten müssen, während die Cystennieren samt und sonders zu erheblichen Vergrößerungen des Organes

führen. Ich komme deshalb zu dem Schlusse, daß die Cystennieren Entwicklungsstörungen der Niere darstellen, bei welchen der embryonale Zustand derselben bis zu einem gewissen Grade erhalten bleibt. Stets findet sich dabei die enorme Zunahme des interstitiellen Gewebes, wie sie in frühen embryonalen Entwicklungsstadien der Niere normal ist. Es ist in hohem Maße wahrscheinlich, daß die Mark- und Rindenteile der Niere einander nicht erreichen, sondern sich gesondert und unabhängig von einander entwickeln. Der in frühen Entwicklungsstadien der Niere angedeutete fibromusculäre Mantel der geraden Harnkanälchen bleibt erhalten und wächst sich zu einer dicken Muskelwand der teils verzerrten, teils sich cystisch erweiternden geraden Harnkanälchen aus. Die in der Rinde angelegten gewundenen Harnkanälchen und Bowmanschen Kapseln erfahren ebenfalls cystische Erweiterungen, dabei kommt es zu ganz charakteristischen Verbildungen der Gefäßknäuel oder zu einem allmählichen Schwunde derselben. Die Hypoplasie der Nierenkanälchen, das Erhaltenbleiben der Zustände der embryonalen Niere, der unvollkommene Ausreifungszustand der verschiedenen Gewebsteile, des Bindegewebes, des fibromusculären Gewebes, der Glomeruli und der Tubuli contorti läßt die Entwicklungsstörung der Niere am ehesten als eine Art Hemmungsbildung erscheinen.

Mit der Annahme, daß die Cystennieren eine Mißbildung der Nieren darstellen, würde sich auch die auffallende, von allen Untersuchern hervorgehobene Tatsache in Einklang bringen lassen, daß die Träger solcher Cystennieren mehr oder minder starke Mißbildungen anderer Organe aufweisen. So fand sich in dem von mir beschriebenen Fall II ein Hydrocephalus, von anderen ist Anencephalie oder Encephalocele beobachtet worden. Auch Verbildungen der Extremitäten, Polydactylie, Syndaktylie, Klumpfuß und Klumphandbildungen werden erwähnt. Vor allem aber besteht fast regelmäßig eine Cystenbildung auch in den benachbarten drüsigen Organen, der Leber und dem Pankreas. Angesichts der ganz unzweifelhaften Mißbildungen am Kopf und den Extremitäten liegt es nahe, auch die cystischen Entartungen der Nieren, der Leber und der Bauchspeicheldrüse ebenfalls auf Mangel oder Fehler in der Ent-

wicklung dieser Organe und nicht auf ganz andere Krankheitsprozesse, wie auf Entzündung oder Geschwulstbildung der Drüsen zu beziehen.

Bei der oben gegebenen Besprechung von der Entwicklung der Niere habe ich absichtlich vermieden, auf die entwicklungsgeschichtlichen Streitfragen von der Herkunft des Nierenblastems näher einzugehen. Für die hier in Betracht kommenden Fragen ist es meines Erachtens nach vollkommen gleichgültig, ob dieses Blastem von dem Ureter aus der Urniere mitgenommen ist, wie Ribbert dies annimmt, oder ob das Blastem gesondert von der Urniere entsteht. Als das prinzipiell wichtige an meinen Ausführungen erachte ich den Nachweis, daß die bei der Cystenniere gefundenen Bilder, so fremdartig sie sein mögen, ihre Erklärungen und Deutungen finden durch die embryonale Niere. Sehen wir von den gelegentlich anzutreffenden Knorpelinseln ab, so findet sich in den Cystennieren nichts, was nicht die embryonale Niere auch enthält, dabei verdient besonders hervorgehoben zu werden, daß insonderheit die innige Beziehung zwischen Epithelröhren und glatter Muskulatur, wie sie sich in der embryonalen Niere findet, erhalten bleibt und in der Cystenniere weiter ausgebildet wird.

Ich habe nun schon oben mehrfach ausgeführt, daß bei einem Vergleich der Cystennieren unter sich der Grad der Entwicklungsstörung erheblichen Schwankungen unterliegt, sowohl was den Abbau des Bindegewebes, als auch was die Zahl und Ausbildung der Harnkanälchen betrifft. Hierbei drängt sich von selbst die Frage auf: Führt denn nun eine solche Hemmungsbildung in der Niere immer und notwendigerweise zur Bildung von Cystennieren? Diese Frage ist ganz entschieden zu verneinen.

Es gibt in der Literatur 33 von Coen[1]) zusammengestellte Fälle, die bei Neugeborenen einen vollkommenen Defekt beider Nieren aufweisen. Einen ähnlichen Fall habe ich hier vor Jahren seciert, bei dem sich ein Anus vesicalis, sowie ein Uterus et vagina duplex sowie ein vollkommener Mangel der beiden Nieren fand, auch mikroskopisch ließ sich nicht die Spur irgendwelcher Nierenanlage nachweisen.

[1]) Annali universali di Medicina e Chirurgia Vol. 267 Milano 1884.

Noch viel häufiger wird vollkommener Mangel einer Niere beobachtet und zwar nicht nur, wie der Defekt beider Nieren bei Früchten, die auch sonst erhebliche Mißbildungen zeigen, sondern bei Neugeborenen, Erwachsenen und Greisen, die im übrigen vollkommen wohlgebildet sind.

Ballowitz[1]) hat 238 Fälle von vollkommenem Mangel einer Niere aus der Literatur gesammelt und berichtet, daß die Fälle, in denen es sich nicht um völlige Aplasie, sondern nur um eine Hypoplasie einer Niere handelt, noch viel häufiger in der Literatur vertreten seien. Bei hochgradiger Hypoplasie findet man einen vielleicht nur teilweise durchgängigen Ureter, der an seinem oberen Ende nur ein ganz rudimentäres Nierenbecken mit einer scheinbar verdickten bindegewebigen Wand trägt. Zuweilen sieht man in dieser Wand schon mit bloßem Auge ein oder die andere kleine Cyste. Bei mikroskopischer Untersuchung dieser verdickten Wand findet man aber gewöhnlich eine ganze Anzahl mehr oder minder stark erweiterter epithelialer Räume.

Einen Fall dieser Art, der im pathologischen Institut zur Sektion kam, möchte ich an dieser Stelle kurz beschreiben.

Fall 7.

Es handelt sich um einen 54jährigen Mann, der auf der Fahrt zum Universitätskrankenhause in der Eisenbahn verstarb und bei der Sektion eine Summe von schweren pathologischen Veränderungen aufwies. Es fand sich neben einer alten Pericarditis fibrosa adhaesiva eine mächtige Stenosis Aortae, eine linksseitige Pneumonie, ein nicht unbedeutendes Magenkarzinom mit Metastasen in den benachbarten Drüsen und ein Defekt der linken Niere. Der linke Ureter war sehr dünn aber durchgängig und führte als dünner Strang in die Gegend, wo die Niere eigentlich liegen sollte. Hier unterhalb der Nebenniere lag in einem reichlichen Fettgewebe eingebettet eine sehr derbe, weißliche Gewebsmasse, ein rundlicher centraler Teil mit drei Ausläufern, also etwa von der Gestalt wie ein unvollkommener Ausguß des Nierenbeckens, mit einer größten Ausdehnung von 2 cm und einer Dicke von 0,5—0,8 cm. In diesem Gewebe waren mit bloßem Auge gerade erkennbar einige kleinste, mit bräunlichem Inhalt gefüllte Cystchen zu sehen.

Bei der mikroskopischen Untersuchung besteht diese ganze Masse aus einem reich vaskularisierten feinfibrillären Fasergewebe, in dem massenhaft in sehr verschiedener Richtung ziehende glatte Muskelfasern

[1]) Dieses Archiv Bd. 141 p. 309. 1895.

zu Bündeln geordnet verlaufen. In dieser Masse treten zweierlei andersgeartete Elemente hervor. Einmal finden sich einzeln oder in Gruppen beieinanderliegend größere epitheliale Räume mit einem körnigen oder kristallinischen, meist verkalkten Inhalt, und einer oft sehr dicken, aus konzentrisch geschichteten Muskelfasern bestehenden Wand, der eine Lage flacher oder kubischer Epithelien aufsitzt; manche, deren Inhalt ausgefallen ist, könnte man auf den ersten Blick für Arterien halten. Wenn sie zu mehreren zusammenliegen, so sind sie in ein sie alle umziehendes Lager von kernreichem fibromusculärem Gewebe eingebettet. Wir erkennen in diesen Gebilden unschwer die bei allen Cystennieren beschriebenen, für die Marksubstanz charakteristischen, in Taf. X Fig. 1, 2, 3 abgebildeten Felder wieder.

Getrennt von diesen dickwandigen Cysten oder Schläuchen liegen nun in dem weichen Bindegewebe andere kleinere Gruppen von Epithelbläschen oder kurzen Schläuchen. Ihre Wand besteht einfach aus einer dünnen Basalmembran, der eine Lage abgeflachter kubischer Zellen aufsitzt, sie enthalten alle einen homogenen kolloiden Inhalt, der sich mit Eosin rot, nach van Gieson gelblich rot färbt und an die Gallertcylinder in der Niere erinnert, noch mehr aber gleichen diese Epithelbläschen denen der Glandula thyreoidea. Irgend etwas, was für Glomeruli, intakte oder verödete, gehalten werden konnte, habe ich nicht gefunden.

Epikrise: Es verdient hervorgehoben zu werden, daß der Grundstock dieses Nierenrudiments vollkommen dem bindegewebigen Grundstock bei den Cystennieren gleicht und wie dieser sehr viele glatte Muskelfasern enthält. Auch die genugsam beschriebenen Felder von fibromusculärem, kernreichem Gewebe, welche die mit eigener Muskelwand versehenen Reste der geraden Harnkanälchen enthalten, finden wir in der bekannten Form wieder. Der Inhalt ist nicht in allen gleich, aber fast in allen mehr oder minder verkalkt. Einigermaßen fremdartig erscheinen die an die Schilddrüsen erinnernden kleinen Epithelbläschen mit kolloidem Inhalt. Die Vermutung liegt nahe, daß sie die Überreste der spärlichen gewundenen Harnkanälchen darstellen, doch läßt sich diese Annahme, da ja die für die Rinde so charakteristischen Glomeruli fehlen, vorderhand nicht beweisen.

Von diesem höchsten Grade der Hypoplasie bis zu den vollkommen wohlausgebildeten Nieren finden sich nun alle Übergänge. Meist tritt dann die Bindegewebsentwicklung in der hypoplastischen Niere ganz besonders in den Vordergrund. Trifft man solche Nieren bei Erwachsenen, so

ist es deshalb oft absolut nicht mehr zu entscheiden, ob es sich hier, bezw. wie weit es sich hier um eine kongenitale Mißbildung oder um eine später eingetretene Schrumpfung der Niere handelt. Schon bei Neugeborenen kann dies schwierig werden, wie der von Arnold[1]) beschriebene und später viel citierte Fall zeigt. Es handelt sich dabei um einen 8 Monate alten Foetus, bei dem

die linke Niere 3,5 : 1,8 : 2 cm groß und 7,15 g schwer,
„ rechte „ 2,5 : 1,6 : 1,5 cm „ „ 4,72 g „ war.

Die kleinere rechte Niere war derb, an der Oberfläche etwas granuliert und enthielt sehr zahlreiche Cystchen. Die Kelche des Nierenbeckens waren obliteriert und in eine bindegewebige Masse umgewandelt.

Mikroskopisch kleine Cysten fanden sich übrigens auch in der linken anscheinend nur kompensatorisch hypertrophischen Niere. Arnold deutet den Fall als kongenitale Nierenschrumpfung und spätere Autoren haben ihn als Beweis für das tatsächliche Vorkommen der von Virchow angenommenen fötalen Nephritis verwandt. Da die Bilder sich aber in allen Punkten mit den Bildern decken, die die richtigen Cystennieren liefern, so möchte ich doch zu bedenken geben, ob nicht auch in diesem Falle die reichliche Entwicklung des Bindegewebes auf eine Entwicklungshemmung zurückzuführen und also als ein nicht verbrauchter Rest des in der embryonalen Niere so massigen Bindegewebes anzusehen ist.

Tatsächlich unterscheidet sich die Niere von den typischen Cystennieren nur durch ihre Kleinheit und die geringere Anzahl der in ihr erhaltenen Cysten.

Sehr viel schwieriger als die Beurteilung der kongenitalen Cystennieren neugeborener Kinder ist die der bei Erwachsenen gefundenen sogenannten multiloculären Cystennieren. Die Bilder weichen in der Tat in manchen Punkten erheblich von den bei Neugeborenen ab, bieten aber doch andererseits auch vielerlei Beziehungen zu diesen. Ich möchte hier erwähnen, daß die cystische Degeneration auch der Nieren der Erwachsenen ganz regelmäßig, eigentlich mit Cystenbildungen in benachbarten Organen, wie Leber und Pankreas, einherzugehen pflegt.

[1]) Zieglers Beiträge Bd. 8 p. 21.

Wer zum erstenmale derartige multiloculäre Cystennieren der Erwachsenen sieht, begreift zunächst garnicht, wie es für den Träger derselben möglich gewesen ist, mit diesen Organen überhaupt, und nun gar bis zu dem erreichten Alter von 35 bis 60 Jahren zu leben. Man sieht anfänglich garnicht, womit solche Nieren überhaupt haben Urin produzieren können.

Bei der mikroskopischen Untersuchung allerdings findet man, daß die zwischen den großen Cysten gelegenen Septen Glomeruli und Harnkanälchen in reichlicher Menge enthalten. ja vielfach überhaupt nur aus Nierengewebe bestehen.

Die verschiedenen in der Sammlung des pathologischen Institutes aufbewahrten multiloculären Cystennieren der Erwachsenen erwiesen sich für eine genauere histologische Untersuchung ungeeignet. Ich konnte an ihnen nur das eben geschilderte gröbere anatomische Verhalten konstatieren. Für eine genauere histologische Untersuchung stand mir ein im Oktober vorigen Jahres hier secierter Fall zur Verfügung,[1]) der übrigens auch noch durch eine eine eitrige Pyelonephritis kompliziert ist.

Fall 8.

Es handelt sich um eine 59jähr. Frau, die von der medizinischen Poliklinik zur Feststellung der Todesursache dem Path. Institut überwiesen wurde. Eine Krankengeschichte war nicht zu erhalten, denn die Frau war von der Poliklinik aus nicht behandelt worden, von Angehörigen lebte nur noch eine demente Tochter. Von den Mitbewohnern des Hauses war nur soviel zu ermitteln, daß die Frau durch mehrere Tage unbesinnlich gewesen wäre und schließlich in vollkommen bewußtlosem Zustande im Bette gelegen hätte.

Aus dem Sektionsprotokoll hebe ich hervor, daß es sich um eine mittelgroße magere Leiche gehandelt hat, deren Muskulatur schlaff und welk, deren Fettpolster äußerst dünn und bräunlich gefärbt war. Schon bei der Eröffnung der Bauchhöhle sieht man an der Oberfläche der Leber eine handgroße, weiße Fläche, in welcher die Kapsel sehnenartig aussieht und nicht durchscheinend ist. Darüber liegen eine Anzahl dünnwandiger mit wässerigem Inhalt gefüllter Blasen, deren Größe von eben erkennbaren bis Hanfkorn- und Kirschgröße variiert. Ebenso fällt sofort in der linken Lumbalgegend eine Verwachsung mehrerer Dünndarmschlingen mit der Gegend des Bauchfells auf, welche dem unteren Pol der linken Niere

[1]) In der Zwischenzeit habe ich zwei weitere Fälle untersuchen können. die die hier niedergelegten Resultate nach jeder Richtung hin bestätigen.

entspricht. Beim Anziehen der Schlingen zeigt sich flüssiger Eiter, der aus der Niere hervorquillt. Sonst ist der Bauchfellüberzug hellgrau, überall glatt, fremder Inhalt findet sich nicht in der Bauchhöhle, der Magen ist etwas aufgetrieben, Dünndarm eng, Lage der Eingeweide normal. Die Milz ist mit dem Zwerchfell leicht verwachsen, sie mißt 12 : 8,5 : 3,5 cm. Die Kapsel ist nicht durchscheinend, teils bräunlich grau, teils rot. Das Gewebe ist derb und anämisch. Die linke Niere läßt sich wegen starker narbiger Verwachsung der Fettkapsel, namentlich am Hilus, schwer herausnehmen. Sie mißt 12,5 : 6,5 : 7 cm, überall schimmern Blasen von Erbsen- und Haselnußgröße durch die fest anhaftende Tunica albuginea und die Fettkapsel durch. Auf dem Durchschnitt sind nur hier und da kleine Andeutungen von Markkegeln und Papillen zu erkennen. Sonst ist der ganze pralle Körper aus lauter Cysten zusammengesetzt. Während die meisten derselben einen wasserklaren Inhalt haben, so besteht derselbe in anderen aus zähem, rötlich gelbem Eiter, am oberen Umfange aus gelbem, eingedicktem, anscheinend verfettetem Eiter. Im unteren Pol, wo die erwähnte Verwachsung mit dem Dünndarm bestanden hat, liegt ein taubeneigroßer Absceß, dessen Inhalt bereits außerhalb der Niere aus der Verwachsungsstelle mit dem Darm hervorquillt. Das Nierenbecken ist eng, nur eine kleine Strecke als solches zu verfolgen, dann verschwindet es zwischen den Blasen. Der Ureter ist fingerdick, die ganze Schleimhaut der großen Harnwege ist schiefrig gefärbt und mit Eiter bedeckt, Der rechte Ureter ist intakt, die rechte Niere leicht herauszunehmen; sie stellt einen noch größeren, 16 : 9 : 6,5 cm messenden Körper dar, dessen ganze Oberfläche ein traubiges Aussehen hat und lauter dünnwandige Cysten erkennen läßt, die in maximo die Größe eines Taubeneies erreichen. Auch hier enthält das Becken Eiter, und auch hier ist von dem Becken aus eine Anzahl der centralgelegenen Cysten in Abscesse umgewandelt. Diese Niere wird erst nach vorläufiger Härtung eröffnet. Es zeigt sich hier noch mehr Eiter als links und sonst das gleiche Bild von minimalen Resten von Markkegeln ohne erkennbare Rindensubstanz. Das Nierenbecken ist hier doppelt, das obere enthält weiße intakte, das untere schiefrige Schleimhaut. Der Ureter ist einfach und zeigt keine Erweiterung oder Entzündung. Die Harnblase ist ziemlich weit, enthält blutigen Eiter auf hämorrhagisch infiltrierter Schleimhaut. Hier und da ein kleiner Recessus. Scheide, Uterus, Ovarien, Rectum, Magen und Darm zeigen keine erwähnenswerte Veränderung. Gallenwege und Pankreas ohne besonderen Befund.

Die Leber zeigt etwa mittlere Größe und ist stark mit Fett infiltriert. Das Centrum der Acini ist braun, fast alle Cysten liegen ganz oberflächlich, die größte liegt nahe der Lebervene und hat den Umfang einer großen Kirsche. Ein linsengroßes Angiom liegt ebenfalls oberflächlich im linken Oberlappen. Die Cysten sind, wie eine sofort vorgenommene, frische Untersuchung ergibt, von einer Lage polygonaler Epithelien ausgekleidet.

Bei der Sektion der Brusthöhle findet sich, außer einer starken braunen Atrophie des Herzens, eine exsudative linksseitige Pleuritis, sowie eine chronische Phthise der linken Lunge.

Die mikroskopische Untersuchung hat nun ergeben, daß der größere Teil der Nieren aus einem normal zusammengesetzten Nierengewebe gebildet wird, an dem die Elemente der Rinden- und Marksubstanz wohlausgebildet sind, nur mit der Besonderheit, daß in der Marksubstanz durchweg eine narbige Verdickung des gesamten interstitiellen Gewebes besteht, wie sie bei älteren Leuten, zumal wenn etwas katarrhalische Nephritis vorhanden ist, sehr häufig angetroffen wird. Zwischen diesen Elementen liegen größere und kleinere Cysten in sehr unregelmäßiger Verteilung, oft vereinzelt, oft in Gruppen beieinander, Sämtliche Cysten sind mit einem niedrigen kubischen Epithel ausgekleidet, der Inhalt der Cysten ist sehr wechselnd, entweder vollkommen homogen oder aber körnig, oder endlich aus kugeligen und scholligen Körpern zusammengesetzt. Auch das Verhalten des Cysteninhalts gegenüber den Farbstoffen schwankt ganz außerordentlich.

Die Cysten in der Nierenrinde besitzen in der Mehrzahl als Wand eine dünne bindegewebige Membran. Bei einer ganzen Reihe von Cysten sieht man in der Umgebung derselben verzerrte und plattgedrückte Harnkanälchen. Die Zellen derselben sind sehr stark abgeflacht, offenbar infolge des starken Druckes, den die straff gespannte Cyste auf die Umgebung ausgeübt hat. Die Gestalt der Cysten ist rund oder oval. Irgendwelche Beziehungen der Cysten zu Glomerulis habe ich nicht feststellen können, auch keine geschrumpften Glomeruli an der Innenfläche der Wand entdeckt.

Stärker sind die Veränderungen in der Marksubstanz. In dieser sind Felder eines vollkommen anders aussehenden feinfibrillären Fasergewebes oder eines Geflechtes von glatten Muskelfasern enthalten. In diesen Feldern oder am Rande derselben liegen oft kleinere oder größere runde, ovale oder schlauchförmige Cysten, deren einige von dünner, bindegewebiger Wand, andere von dickerer, geschichteter Wand begrenzt werden (cf. Taf. XI Fig. 14) oder aber man sieht bei denen, die an der Grenze der Felder liegen, daß die an diese grenzende Wand von derbem, fibromuskulärem Gewebe gebildet wird, während die gegenüberliegende, an die normale Marksubstanz grenzende Wand dünn und zart ist. Andere von diesen Feldern enthalten weniger Cysten als Kanäle, die aber regellos ohne Ordnung verlaufen und ganz gewöhnlich stärker gefärbte Epithelien enthalten, als die normalen geraden Harnkanälchen. Diese Felder gleichen ganz den Bildern, wie sie die Cystennieren der Neugeborenen enthielten, insonderheit die Fälle 4 und 5. Sie sind, ebenso wie die mit den Cysten versehenen Inseln identisch mit den bei den kongenitalen Cystennieren beschriebenen fremdartig aussehenden Gewebspartien. Auch in der Umgebung der größeren Cysten der Marksubstanz trifft man Bilder, die nur durch den Druck der wuchernden Cyste auf die benachbarten Harnkanälchen entstanden sein können.

Sehr viel komplizierter werden die Bilder natürlich dort, wo sich in der Niere die schon makroskopisch sichtbare Eiterung etabliert hat. Hier ist sowohl das Innere der Cysten wie auch die Wand derselben und ihre Umgebung ebenso mit Eiterkörperchen erfüllt und durchsetzt, wie man dies in den benachbarten normal gebildeten Teilen der Marksubstanz sehen kann. Auf diese Bilder näher einzugehen hat für unsere Arbeit keinen Zweck. Nur das eine sei hervorgehoben, daß sich Übergänge von dieser Eiterung zur Narbenbildung nicht auffinden lassen, und daß die Bildung der Cystennieren mit der eitrigen Entzündung in keinerlei causalem Zusammenhange steht.

Die Cysten in der Leber liegen gewöhnlich in Gruppen zusammen, umschlossen von einem Bindegewebe, dessen Zellenreichtum erheblich wechselt. Die Faserzüge in der unmittelbaren Umgebung der Cysten lagern sich zu konzentrischen Zügen um diese, sodaß also die Cysten zum großen Teil von einer eigenen Wandung umgeben sind; ausgekleidet sind die größeren Cysten von einem stark abgeflachten Epithel, je kleiner die Cysten, desto höher scheint das auskleidende Epithel zu sein. Die kleinsten epithelialen Räume gleichen den auch in anderen Abschnitten der Leber vorkommenden normalen Gallengängen. Dort, wo das Bindegewebe zellenreicher ist, finden sich eine große Anzahl dünner epithelialer Zellreihen, die neugebildete oder unreife Gallengänge darzustellen scheinen. Allem Anscheine nach sind die größeren Cysten aus abgeschnürten und erweiterten Gallengängen entstanden.

Epikrise.

In den Cystennieren der 59jährigen Frau finden sich, abgesehen von den Veränderungen, die durch die akute, eitrige Entzündung hervorgerufen sind, auch sonst erhebliche Unterschiede gegen die kongenitalen Cystennieren der Neugeborenen. Der erheblichste ist wohl zweifellos die hohe Ausbildung des Hauptteils der Niere gegenüber der rudimentären Bildung in den fötalen Cystennieren. Auch vermissen wir im Vergleich zu diesen die so reichliche Durchsetzung der ganzen Nieren mit Bindegewebe. Nur in der Marksubstanz finden wir Stellen, die an die oben beschriebenen Fälle erinnern. Hier liegen ähnliche, wenn auch weiter ausgereifte, und vielleicht auch etwas atrophisch gewordene Inseln, wie sie in Figg. 1 und 2 (Taf. X) abgebildet sind. Die hier vorhandenen Cysten wie Fig. 14 (Taf. XI) lassen wenigstens teilweise die charakteristische, dicke, fibromuskuläre Wand erkennen, die ja bis zu einem gewissen Grade für die kongenitalen Cysten der Marksubstanz typisch sind. Im Gegensatz dazu entbehren die Cysten

der Rinde einer derartigen Wand. Der Beweis, daß diese Cysten, wie die Mehrzahl der fötalen Rindencysten aus Glomerulis entstanden sind, hat sich nicht erbringen lassen, doch ist auch das Gegenteil nicht erwiesen. Eine Veränderung der Niere, die bei den Cystennieren der Neugeborenen nicht beobachtet worden ist, besteht in der durch das Wachstum und die Ausdehnung der Cysten verursachten Schrumpfung des benachbarten Parenchyms; hierdurch können auch die in der Rinde gelegenen Cysten eine narbige, bindegewebige, eigene Wand bekommen. v. Kahlden beschreibt in einem Falle von Cystenniere eines 42jährigen Mannes Gewebsinseln, die mir mit den in Figg. 1, 2 und 3 (Taf. X) abgebildeten identisch zu sein scheinen. Das Vorkommen dieser für die kongenitale Cystenniere so charakteristischen Bildungen in der Cystenniere eines Erwachsenen deutet auf eine gleichartige Entwicklung der kongenitalen und der multilokulären Cystennieren hin.

Nach dem hier Mitgeteilten scheint nun das eine bewiesen zu sein, daß auch die multilokulären Cystennieren der Erwachsenen auf eine Entwicklungsstörung der Niere zurückzuführen sind, doch ist der Grad dieser Störung ein ungemein geringerer als bei den kongenitalen Cystennieren der Neugeborenen. Bei diesen betrifft die Störung das ganze Organ, das vorhandene reichliche Blastem wird nicht nur nicht aufgebraucht, sondern vermehrt sich noch andauernd. Bei jenen dagegen wird der größere Teil der Niere in normaler Weise ausgebildet, und nur an einzelnen Stellen tritt die Hemmung ein, die zur Erhaltung der embryonalen Verhältnisse und zur cystischen Erweiterung der hier spärlich gebildeten Harnkanälchen führt. Da der größere Teil der Nieren ausgebildet ist, so ist genug Parenchym vorhanden, um die Absonderung des Urins in der für die Erhaltung des Lebens nötigen Menge zu besorgen. Erst später, wenn durch die mächtige Ausdehnung der Cysten die benachbarten Teile des Parenchyms unter der Spannung und dem Drucke mehr und mehr schwinden, erst dann sistirt das Leben, und zwar in den unkomplizierten Fällen oft unter dem Bilde der chronischen, sich steigernden Urämie. Einen charakteristischen Fall dieser Art hat im Jahre 1892 Ewald[1]) veröffentlicht.

[1]) vgl. Ewald, Berlin. klin. Wochenschrift 1892.

In der Diskussion zu diesem Falle sprach Virchow[1]) die Vermutung aus, daß auch die multilokulären Cystennieren der Erwachsenen kongenital seien. Er nahm aber Anstand, dies für sicher hinzustellen, weil einmal ja zweifellos Cysten im extrauterinen Leben im Anschluß an Entzündungen entstehen können, zum andern aber deshalb, weil ihm bis dahin noch keine Cystennieren bei Kindern vorgekommen waren.

Das letztere Bedenken könnte heute ohne weiteres fallen gelassen werden, weil in den letzten Jahren eine ganze Reihe von Cystennieren bei Kindern und jugendlichen Personen beschrieben worden sind.[2])

Trotzdem ist es aber auch heute noch in vielen Fällen schwer, ja unmöglich, zu entscheiden, ob vereinzelte Cysten extrauterin entstanden oder fötalen Ursprungs sind. Ich würde immer das letztere annehmen, wenn ich in der Marksubstanz Cysten mit den charakteristischen fibromusculären Wandungen finden würde. In den Fällen, in denen keine solchen Veränderungen in der Marksubstanz nachweisbar sind, wird sich vielfach eine definitive Entscheidung darüber, ob vereinzelte Rindencysten kongenital sind, kaum herbeiführen lassen, zumal da auch bei solchen Cysten, die unzweifelhaft im Anschluß an eine interstitielle Entzündung entstanden sind, sich gelegentlich nicht unbedeutende Wucherungen auch an dem Epithel einstellen können. Ich habe schon oben auf diese Wucherungen des Epithels bei interstitiellen Entzündungen hingewiesen und solche in Figg. 8 und 9 (Taf. X) abgebildet. Nun kommen aber gelegentlich neben solchen Cysten auch noch wirklich papilläre Wucherungen des Epithels und Bindegewebes vor, ohne daß man deshalb berechtigt wäre, von einer Geschwulstbildung zu sprechen.

Fall 9.

Bei einer 46jährigen Frau, die an einem inoperablen Magenkrebs litt,

[1]) ibidem.

[2]) Um nur einige der hierher gehörigen Fälle anzuführen, so sind Cystennieren von Durlach bei einem ½jährigen Kinde, Ribbert bei einem ½jährigen Kinde, Meyer (d. A. Bd. 173) bei einem 9jährigen Mädchen, bei einem 6jährigen Knaben, bei einem Brüderpaar von 11 Monaten und 2 Jahren, Chotinsky bei einem 22jährigen Mädchen beschrieben worden.

und im Anschluß an eine Laparotomie infolge einer eitrigen Peritonitis starb, fand sich in der sonst unveränderten linken Niere eine an der Oberfläche durchschimmernde, etwa erbsengroße Cyste. Bei der mikroskopischen Untersuchung erweist sich dieselbe als ausgekleidet von einem kubischen Epithel, das einer minimal dünnen Membran aufsitzt und im Buckel über die benachbarten, vollkommen unveränderten, gewundenen Harnkanälchen hinwegzieht. Am zentral gelegenen Ende finden sich noch mehrere kleinere, ganz gleiche, dünnwandige Cysten; die teilweise Erweiterung der benachbarten geraden Harnkanälchen macht es wahrscheinlich, daß die Cysten sich aus diesen entwickelt haben. In den tieferen Teilen der Marksubstanz besteht eine leichte narbige Verdickung des interstitiellen Gewebes; an der Oberfläche der Niere dagegen findet sich in der Umgebung der Cyste eine nicht unbedeutende kleinzellige Infiltration; die Knäuel in einigen benachbarten Glomeruli sind stark komprimiert und an eine Wand gedrückt, während die Bowmanschen Kapseln etwas erweitert sind und der von ihnen umschlossene Raum mit einer feinkörnig geronnenen Masse erfüllt ist. Die zu diesen Glomerulis gehörigen gewundenen Harnkanälchen sind nicht erweitert. An der einen Seite der großen Cyste nun, inmitten des Infiltrationsherdes, liegt ein durch stärkere Färbung seiner zunächst scheinbar regellos durcheinandergewürfelten Epithelien auffallender Abschnitt von kleineren Cysten. Bei Anwendung stärkerer Vergrößerungen erkennt man, daß hier eine Anzahl von erweiterten Harnkanälchen mit verdickten, bindegewebigen Wandungen und flachem, kubischen Epithel zusammenliegen: von den Wänden erheben sich bindegewebige und dendritisch verzweigte, mit denselben Epithelien besetzte Papillen, die die Cysten teilweise anfüllen und in der Tat an die Bilder, die man bei papillären Ovarialkystomen hat, erinnern. Der ganze Herd hat aber noch nicht Stecknadelkopfgröße. Ich würde ihn nicht als eine Geschwulst auffassen, sondern so deuten, daß bei der interstitiellen Entzündung das Bindegewebe Zapfen in die Cysten unter gleichzeitiger Proliferation des bedeckenden Epithels vorgetrieben hat, wie ja solches bei chronischer Mastitis ganz außerordentlich häufig vorkommt.

Der Fall zeigt, wie also auch bei gewöhnlicher interstitieller Nephritis gelegentlich die Bindegewebswucherung kleine Zapfen in die Cystchen treibt, und daß man nicht berechtigt ist, auf Grund solcher vereinzelten kleinen Proliferationen den ganzen Prozeß als Geschwulstbildung auszugeben.

Der nächste zu beschreibende Fall ist ebenfalls kein einfacher Fall von multiloculären Cystennieren, sondern ist durch eine Steinbildung im Nierenbecken und durch Hydronephrose kompliziert. Er erscheint mir aber gerade aus diesem Grunde beachtenswert.

Fall 10.

Am 4. März 1902 kam eine 29jährige Frau zur Sektion, die im An-

schluß an eine Geburt an gangränöser Endometritis, Metritis und eitriger Thrombophlebitis zugrunde gegangen war. Bei der Sektion erwies sich der linke Ureter und das linke Nierenbecken unverändert. Die Niere selbst enthielt an ihrer Oberfläche einige kleinere und größere Cysten, war aber sonst normal. „Rechts dagegen ist der Ureter 8 cm unterhalb seines Abganges durch einen mandelgroßen Stein ausgefüllt, oberhalb erweitert, unterhalb eng. Die rechte Niere ist in einen vielkammerigen Nephrosensack umgewandelt, der straffgespannt ist und trüben, mit Gries untermischten Harn enthält. Das Parenchym ist auf eine 8—10 mm dünne Schicht reduziert, in welcher zahlreiche kleine und größere Cysten durchschimmern." Die Niere wird nicht weiter aufgeschnitten, sondern für die Sammlung sofort in Formalin eingesetzt.

Nach beendigter Härtung: Das Präparat mißt 15 : 9 : 8 cm. Die Oberfläche zeigt viele tiefe Einziehungen, die, wie der jetzt angelegte Schnitt zeigt, mit den Septen der einzelnen Kammern zusammenhängen. In den Kammern findet sich teils flüssiger, teils geronnener, glasiger Inhalt, der zum Teil mit bräunlicher, griesähnlicher, körniger Masse versetzt ist. In den erweiterten Calices, ganz besonders dort, wo sie in das Nierenbecken übergehen, finden sich größere und kleinere, bräunliche und gelbliche Steine, vielfach fest im Gewebe eingeklemmt.

Außer den stark erweiterten Kelchen enthält die Niere nun in ihrer stark komprimierten Rinde und in den Septen eine ganze Anzahl von kleineren und größeren Cysten, deren größte etwa die Ausdehnung eines Taubeneies haben. Die Cysten sind angefüllt mit wasserklar aussehender, jetzt geronnener Masse, einige mit gelblichem oder bräunlichem, ebenfalls geronnenem Inhalt. Die kleinsten Cysten sind für das bloße Auge kaum zu erkennen.

Bei der mikroskopischen Untersuchung findet man in der Rinde große Abschnitte, in denen keine Spur von Nierenelementen zu erkennen ist, sie bestehen aus einem festgefügten Narbengewebe mit Herden von kleinzelliger Infiltration und reichlicher Gefäßentwicklung. Mit diesen wechseln Abschnitte ab, die bei verhältnismäßig wenig Bindegewebe dicht aneinander gedrängte epitheliale Räume enthalten, deren Lumen außerordentlich an Größe variiert. Bei den kleinsten liegen die Epithelien ohne Lumen neben einander, während die größeren die schon makroskopisch erkennbaren Cysten bilden. In größeren Komplexen liegen diese mit homogener Masse ausgefüllten, epithelialen Räume in den dickeren Septen zwischen den erweiterten Kelchen zusammen. Alle sind von einem einfachen Saum vielfach abgeflachter, kubischer Epithelien ausgekleidet. Auffällig ist, daß zwischen diesen Resten der Nierenrinde fast gar keine Glomeruli oder Reste davon zu treffen sind. In den durchmusterten Schnitten habe ich nur zwei oder drei total fibröse Scheiben angetroffen, die höchst wahrscheinlich degenerierte Glomeruli darstellten.

In den tieferen und seitlichen Partien der Septen findet man nur noch vereinzelte epitheliale Räume, von einem Gewirr glatter Muskelbündel um-

geben. Ja diese Abschnitte bestehen eigentlich nur aus Muskelgewebe mit einigen größeren oder kleineren Arterien und Venen.

Epikrise.

Die eben beschriebene Niere zeigt zweierlei Veränderungen, es findet sich erstens eine durch Nierensteine veranlaßte Hydronephrose, zweitens eine cystische Degeneration des erhaltenen Nierengewebes. Die Bilder, die diese degenerierten Nierenteile geben, weichen ungeheuer von denen ab, die man sonst in den durch Hydronephrose verödeten Nierenteilen findet. Man sieht in dem vorliegenden Schnitte nur vereinzelte, durch Druckatrophie schwindende Harnkanälchen, aber fast gar keine Glomeruli. Ein Vergleich mit Präparaten, die von anderen hochgradigen Hydronephrosen stammen, läßt diesen gänzlichen Mangel an Glomerulis, geschrumpften wie nicht geschrumpften, sehr auffällig erscheinen. Ungewöhnlich ist ferner die mächtige Vermehrung der glatten Muskelfasern in den Nierenrudimenten. Ich bin der Meinung, daß hier nicht eine vorher normale Niere infolge der Steinbildung teils verödet, teils cystisch degeneriert ist. Ich halte es vielmehr für wahrscheinlich, daß die Niere von vornherein hypoplastisch gewesen ist. Hierfür spricht mir die geringe Zahl Glomeruli, die in fibrös degeneriertem Zustande in der Nierenrinde vorhanden sind, und der Umstand, daß so große Mengen glatter Muskelfasern in den dem Nierenbecken zunächst gelegenen Teilen ausgebildet sind.

Sind nun die beiden verschiedenartigen Veränderungen, die Steinbildung mit der Hydronephrose und die Cystenbildung von einander unabhängig? Die eben hervorgehobenen Veränderungen des Nierenrudimentes lassen es wahrscheinlich, ja fast sicher erscheinen, daß die Cystenbildung jedenfalls nicht nur die Folge des durch die Steine behinderten Abflusses des abgesonderten Harnes ist, sondern auf eine primäre Mißbildung der Niere zurückgeht. Könnte aber vielleicht die Steinbildung mit der Entwicklungsstörung der Niere zusammenhängen?

Es ist immerhin erwähnenswert, daß der Inhalt in vielen Cysten der Rinde verkalkt oder zum mindesten inkrustiert ist, es ist ferner in Betracht zu ziehen, daß auch die vorher beschriebene hypoplastische Niere (Fall 7) eine ganze Zahl von

Cysten mit verkalkten Massen enthalten hat; es ist endlich doch auffällig, daß die rechte Niere so hochgradige, die linke dagegen gar keine Steinbildung zeigt. Angesichts dieser Verhältnisse scheint es nicht ausgeschlossen, daß die Mißbildung der Niere indirekt eine Veranlassung zur Steinbildung abgegeben hat. Es wäre denkbar, daß bei der geringen Zahl der angelegten Glomeruli der von der Niere produzierte Harn so wenig diluiert oder sonst so fehlerhaft zusammengesetzt gewesen wäre, daß er eine Concrementbildung im Nierenbecken veranlaßt oder doch begünstigt hätte. Ich spreche diese Hypothese hier mit aller Vorsicht aus; es wird erst durch die Untersuchung weiterer, weniger stark veränderter Steinnieren eventuell der Beweis zu führen sein, daß sie wirklich zu recht besteht.

Zum Schlusse meiner Auseinandersetzungen über die Cystennieren möchte ich noch einen Fall mitteilen, der sich makroskopisch und mikroskopisch gänzlich anders verhalten hat, als die vorher mitgeteilten, und der zeigt, daß die Entstehung auch multipler Cysten, ja geradezu eine völlige cystische Degeneration der Niere noch auf andere Weise als durch die geschilderte Entwicklungsstörung bedingt sein kann. Es handelt sich um

Fall 11.

Cystenniere von einem Rind.[1]) Im Jahre 1898 sandte Herr Kreistierarzt Dr. Profé dem pathologischen Institut die Niere eines Rindes, welche, anscheinend von normaler Größe, eine regelmäßige Renculuszeichnung darbot, aber eine gleichmäßig körnige Oberfläche erkennen ließ. Bei genauerer Betrachtung erwies sich diese Unebenheit und Körnung als Ausdruck einer überaus großen Zahl kleinster Bläschen, welche überall durch die Oberfläche des Parenchyms hindurchschimmerten und einen farblos klaren Inhalt hatten. Auch auf dem Durchschnitt war in der Rinde überall dasselbe Bild der multiplen kleinsten Cysten erkennbar, während die Marksubstanz nichts davon enthielt. Schon die frische Untersuchung ergab ein auffallendes Bild, bei dem bei schwachen Vergrößerungen die Zahl der Cysten noch beträchtlich größer erschien, als nach dem makroskopischen Bild zu vermuten war, weil noch mikroskopische Hohlräume in großer Zahl hinzukamen. Sehr deutlich waren in den kleineren Cysten Glomeruli zu erkennen, welche den Hauptteil des Raumes erfüllten, während mit der Größenzunahme der Cysten die Glomeruli immer kleiner wurden und bei den mit bloßem Auge als hirsekorngroße Bläschen erkennbaren Räumen

[1]) Vgl. Zimdars, Über kongenitale Cystennieren. Inaugural-Dissert. Greifswald 1903.

nur noch in Rudimenten an den Wandungen ansaßen. Eingelegte, gehärtete Gewebsstücke ergaben in der Nierenrinde sehr deutlich in allen wesentlichen Punkten übereinstimmende Bilder. Man sieht (vgl. Fig. 13, Taf. XI) überaus zahlreiche Arterien, von breiten Bindegewebszügen umgeben, dann teils normale Glomeruli von normaler Bowmanscher Kapsel umgeben, teils die schon bei dem frischen Objekte hervortretenden Glomeruli mit erweiterter Bowmanscher Kapsel. An einzelnen ist der Raum um den Glomerulus halbmondförmig, so daß im ganzen eine rundliche Gestalt der Bowmanschen Membran mit dem an die Wand gedrückten Glomerulus und dem mit feinkörnigem, geronnenem Inhalt erfüllten Cystenraume vorliegt. Sehr vielfach sind die Cysten aber nicht rundlich, sondern von unregelmäßig birnförmiger Gestalt, vielfach mit papillär vorspringenden, bindegewebigen Zapfen versehen, welche Formen zustande bringen, ähnlich den in die Milchkanäle vorspringenden Zapfen beim intracanaliculären Fibrom der Mama. Nicht in jedem Hohlraum ist ein Glomerulus zu sehen, aber doch in der bei weitem größten Mehrzahl sieht man wenigstens einige meist der Wand ansitzende, zum Teil auch frei im Lumen liegende, abgeschnittene Reste davon, welche bei starker Vergrößerung deutlich kapilläre Schlingen erkennen lassen und bei einem Vergleich mit den vorhandenen normalen Glomerulis nicht den geringsten Zweifel über ihre Gleichartigkeit aufkommen lassen. Um diese Hohlräume liegt eine dicke Lage von kernarmem, sehr derbem Bindegewebe, und gewöhnlich dicht im Anschluß daran Herde von kleinzelliger Infiltration, deren intensiv gefärbte, kleine Kerne entweder in kleinen Gruppen hier und da der Außenwand der verdickten Bowmanschen Kapsel anliegen oder sich in langen Zügen mit verschiedenen Abzweigungen von Cyste zu Cyste fortziehen. Zwischen den bisher erwähnten Bestandteilen, nämlich den verdickten Membranen und den reiferen Zügen kernhaltigen Bindegewebes, finden sich Harnkanälchen in Gruppen eingestreut, zwischen denen man normale Glomeruli und Glomeruli von annähernd normaler Beschaffenheit der Schlingen mit bereits stark verdickter oder noch erweiterter, fibröser Kapsel antrifft.

In solchen verdickten Kapseln kommen auch Glomeruli vor, deren Schlingen in sehr verschiedenen Stadien der fibrösen Verödung begriffen sind. Die Auskleidung der Cysten wird an den meisten Stellen durch eine einfache Lage platter Endothelien gebildet, deren große Kerne in den Profilansichten deutlich hervortreten. In der Marksubstanz ist reichlich Blutpigment im Lumen der geraden Harnkanälchen zu sehen, sonst ist die Struktur anscheinend unverändert, vor allem findet sich nichts von den eigentümlichen Inseln fibro-musculären Gewebes, die, wie wir gesehen haben, einen typischen und regelmäßigen Befund der kongenitalen Cystennieren ausmachen.

Epikrise.

Die Cysten sind samt und sonders aus den stark erweiterten Bowmanschen Kapseln hervorgegangen und darum auch

sämtlich mit einem flachen Epithel ausgekleidet. Ihre Wandung besteht meist aus einer ganz mächtig verdickten Bowmanschen Membran. Eine cystische Entartung der Harnkanälchen ist nicht zu bemerken. In der ganzen Niere verbreitet, insonderheit aber in der Rindensubstanz, besteht eine hochgradige chronische, aber noch im Fortschreiten begriffene interstitielle Entzündung; man findet neben narbigen Bindegewebsfeldern, neben vollkommen fibrös verödeten Glomerulis überall eine überaus massige, kleinzellige Infiltration. In der Marksubstanz ist diese geringer, ebenso auch die Narbenbildung. Es besteht hier also für die Annahme einer Entwicklungsstörung nicht die geringste Veranlassung, vielmehr scheint hier die starke interstitielle Nephritis teilweise zur Verödung der Glomeruli, teilweise zu mächtiger narbiger Verdickung und cystischer Erweiterung der Glomeruluskapseln geführt zu haben, wahrscheinlich doch wohl durch eine Zerstörung des abführenden Tubulus contortus.

Dieser Fall ist insofern in hohem Maße bemerkenswert, als er zeigt, wie weit die Cystenbildung bei einer hochgradigen chronischen Nephritis interstitialis gehen kann, ein Befund, der bei der Beurteilung multipler Cysten in der Niere zur Vorsicht mahnt. Ich hebe dies besonders Ruckert gegenüber hervor, der sich auf Grund des von ihm ermittelten Untersuchungsresultates, daß auch solitäre Cysten kongenital sein können, zu der Verallgemeinerung dieser Erfahrung verleiten läßt, indem er behauptet, die Entwicklungsstörung bilde die einzige Ursache für die Cystenbildung, und seine Arbeit mit dem Satze schließt: „Alle Cysten in der Niere sind kongenital, alle verdanken einer Entwicklungshemmung in einer früheren oder späteren Zeit des foetalen Lebens, an die sich sekundär Abschnürungsvorgänge anschließen, ihre Entstehung."

Die Beziehungen der Entwicklungsstörung zu den Geschwülsten der Niere.

Wenn wir uns die Bilder von der wachsenden Niere noch einmal vor Augen führen, so tritt in der embryonalen Niere dreierlei hervor, was einer ganz besonderen Beachtung wert ist, das ist:

1. das Überwiegen des Bindegewebes,

2. der reichliche Gehalt an muskulösen Elementen,

3. die eigentümliche Art der Differenzierung der Rindenepithelien und indifferenten Zellhaufen an der Peripherie der Renculi.

Wir haben gesehen, daß besonders die beiden ersten Punkte bei derjenigen Entwicklungshemmung, die zur Cystenniere führt, aber auch bei anderen Entwicklungsstörungen wie Hypoplasien derselben erhalten bleiben.

Es wäre nun wunderbar, wenn die bei Entwicklungsstörungen so auffallende Verschleppung und Ausbildung der glatten Muskulatur sich nur bei hochgradigen Bildungsfehlern erhalten sollte, sonst aber bei im ganzen normal entwickelten Nieren stets und ständig verschwinden sollte. Das eine ist klar: würde etwas von diesem fibromuskulären Gewebe bei minimalen Störungen in der so komplizierten Entwicklung der Niere erhalten bleiben, so müßten wir diese Reste innerhalb der Markkegel antreffen. Nun kennen wir aber in der Marksubstanz eine Geschwulstart, die als „Fibrom" bezeichnet wird und im allgemeinen als das Produkt einer circumscripten, chronischen Entzündung galt, ohne daß man bisher eine Erklärung für die auffällige Tatsache gefunden hätte, daß diese kleinen weißen Knötchen typisch ausschließlich in der Marksubstanz vorkommen und sich auch in solchen Nieren finden, die sonst keine erheblichen Herde einer interstitiellen Entzündung in anderen Teilen erkennen lassen.

Untersucht man nun solche Knötchen mikroskopisch, so läßt sich konstatieren, 1. daß die geraden Harnkanälchen nicht durch den Knoten, sondern im Bogen um ihn herumziehen, mit anderen Worten, daß dieser Knoten als fremde Masse in der Marksubstanz sich zwischen den Harnkanälchen etabliert und diese selbst zur Seite gedrängt hat. Zweitens setzen sich diese Knötchen gewöhnlich scharf gegen die Nachbarschaft ab. Drittens findet man in diesen Knötchen ganz gewöhnlich außer Bindegewebe allerlei andere Gewebsarten, z. B. Schleimgewebe, vor allem aber fast regelmäßig mehr oder minder reichliche, glatte Muskelfasern, ja ich besitze Präparate, die von jugendlichen Individuen herrühren, und die fast ausschließlich aus

glatten, oft zu dicken Bündeln zusammengelegten Muskelfasern bestehen.

Ich bin daher der Meinung, daß diese „Fibrome“ in Wirklichkeit Myome oder Fibromyome darstellen, die ihre Entstehung nicht einfach einer interstitiellen Entzündung, sondern vielmehr einer Entwicklungsstörung der Niere verdanken, bei welcher die beim Embryo normalerweise vorhandene Muskulatur der Marksubstanz erhalten und bis zu einem gewissen Grade weitergewuchert ist. Auch Ruckert, der ein solches Fibrom bei einem Neugeborenen gefunden hat, deutet die Fibrome als Hemmungsbildung. Daß das Muskelgewebe mit zunehmendem Alter mehr und mehr fibrös wird, erscheint ganz natürlich, wenn man sich vergegenwärtigt, wie hochgradig fibrös sich die Wand des Uterus bei Greisinnen umgestaltet. Auch das würde nicht auffallend erscheinen, daß diese Myome gelegentlich Epithelbläschen oder -röhren enthalten, denn sie sind ja in vielen Fällen aus der Muskelwand solcher Epithelröhren hervorgegangen, wie die Figg. 1—3 (Taf. X) und die Fälle 1—7 lehren. Ich bin sicher, daß man bei zielbewußtem Suchen (vgl. Ruckert) auch bei Kindern öfters solche Myome wenigstens in den Anfängen auffinden würde. Ich bin in der Lage, über einen Fall dieser Art zu berichten.

Fall 12.

Am 24. Juli 1902 sezierte ich den 1 Jahr alten Knaben J. H., der an einer eigenartigen Verbildung seiner Hände und Füße litt, die als Spalthand und Spaltfuß bezeichnet wurden und von Herrn Professor Bier durch plastische Operationen geheilt werden sollten. Während seines Aufenthalts in der chirurgischen Klinik erkrankte der Knabe an Scharlach, in dessen weiterem Verlaufe er zu Grunde ging.

Bei der Sektion fand ich nun folgende Veränderung an den Nieren:

Die Ureteren sind 3 mm dick und gerade. Die linke Niere ist blutreich, Kapsel leicht abzutrennen, Oberfläche ist glatt, enthält aber einige unregelmäßig gestaltete Abschnitte, die sich durch eine grau-weiße (narbige) Färbung auszeichnen. Marksubstanz ebenso wie die Rinde durchscheinend.

Die rechte Niere ist ebenfalls blutreich und besitzt eine im großen und ganzen glatte Oberfläche. Nur an der Hinterseite findet man ein 2,5 cm langes und 1,2 cm dickes Stück, das durch eine wie narbig eingezogene Linie gegen die Umgebung abgesetzt ist und durch seine grauweiße Farbe vollkommen fremdartig aussieht. Am oberen Ende ist eine

mit klarer Flüssigkeit gefüllte, etwa erbsengroße Cyste. Die graue Färbung geht bis in die Marksubstanz hinein.

Bei der mikroskopischen Untersuchung (vgl. Fig. 15, Taf. XI) findet sich die Rinde relativ wenig verändert, die Hauptveränderung liegt in der Marksubstanz. Hier sieht man inmitten der Pyramide einen Abschnitt, der zum größten Teile aus Bindegewebe und glatten Muskelfasern besteht, die sich vielfach zu Zügen geordnet haben und teils lange, dolchartige, dünne Kerne, teils mehr spindelförmige oder ovale Kerne besitzen. Die Züge lagern sich vielfach in konzentrischen Lagen um einzelne größere Epithelräume, so daß also Röhren mit dicker, muskulöser Wand angetroffen werden. Die epitheliale Auskleidung derselben ist meist einschichtig, unterscheidet sich jedoch auf den ersten Blick durch die Höhe der Cylinderzellen, sowie durch das intensive Färbungsvermögen der Kerne und des Zellprotoplasmas erheblich von dem Epithel der benachbarten geraden Harnkanälchen. Diese vielfach auch durch die Größe ihrer Lichtung auffallenden Epithelröhren lassen sich mit und ohne Muskelschicht zwischen den Markstrahlen bis in die Rinde hinein verfolgen: einige von ihnen zeigen eine Mehrfachschichtung des Epithels, so daß ein Lumen zuweilen überhaupt nicht mehr erkennbar ist. Bei Anwendung stärkerer Vergrößerungen erkennt man sowohl in den Epithel- als auch den Bindegewebs- und Muskelzellen sehr zahlreiche Kernteilungsfiguren, die sich infolge der Fixation in Flemmingscher Lösung sehr schön darstellen lassen.

Außer diesen durch ihre lebhafte Färbung sofort auffallenden Epithelröhren liegen nun in dem fibromusculären Gewebe noch zahlreiche blasser gefärbte, dünnere Kanäle, oder, da einige derselben ein Lumen nicht erkennen lassen, Epithelreihen, deren Zellen nicht nur blasser, sondern auch niedriger sind. Von den geraden Harnkanälchen der Nachbarschaft, denen sonst viele von ihnen gleichen, unterscheiden sie sich durch ihre unregelmäßige Anordnung, sie verlaufen nicht wie die Tubuli recti parallel, sondern in wirrem Durcheinander. Man trifft deshalb, wie dies auch in Fig. 15, Taf. XI zum Ausdruck gebracht ist, in einem Gesichtsfeld Längs-, Schräg- und Querschnitte in buntem Gemisch. In diesen blassen Epithelröhren habe ich keine Kernteilungsfiguren angetroffen.

Epikrise:

Wir finden in der Marksubstanz der Niere eines einjährigen Knaben, der an seinen Extremitäten Mißbildungen aufweist, einen makroskopisch wie mikroskopisch vollkommen fremdartig aussehenden Abschnitt. Seiner Struktur nach — er besteht aus fibromusculärem Gewebe und Epithelröhren, die großenteils eine konzentrisch geschichtete Muskelwand enthalten — gleicht dieser Herd auffallend dem für die mißbildeten

Nieren so charakteristischen Gemisch von musculösen und epithelialen Elementen, und es kann kein Zweifel darüber obwalten, daß wir es hier mit einer der uns bekannten Verschleppungen von Muskulatur in die Marksubstanz durch einige in ihrer Entwicklung gestörte gerade Harnkanälchen zu tun haben. Die Frage angesichts der so zahlreichen Kernteilungsfiguren in den auffallend intensiv gefärbten Epithelröhren ist nur die, ob hier lediglich eine Entwicklungsstörung vorliegt oder ob nicht vielmehr ein nicht zur Ausreifung gelangtes Nierenstück in Wucherung geraten ist und sich auf dem besten Wege zur Geschwulstbildung befindet.

Es liegt nahe, hier an die bei Kindern relativ oft beobachteten Mischgeschwülste zu denken, welche bekanntlich aus epithelialen und sarkomatösen und musculären Elementen, wie auch der hier vorliegende, in Wucherung befindliche Gewebskeim gemischt sind. Birch-Hirschfeld hat auf Grund ihrer Struktur den einheitlichen Charakter dieser Geschwülste festgestellt und sie als embryonale Adenosarkome bezeichnet. Seine Deutung in dieser Beziehung ist heute allgemein angenommen worden, nicht so aber die von Birch-Hirschfeld aufgestellte Hypothese über die Histogenese der Geschwülste.

Birch-Hirschfeld fand, daß die Geschwülste mit der embryonalen Urniere große Ähnlichkeit hätten und führte sie auf abgesprengte, in die Niere verlagerte Keime der Urniere zurück.

Demgegenüber habe ich bereits früher (dieses Archiv Bd. 157) ausgeführt, daß durch die Verlagerung der Urnierenteile allein und deren Wucherung das Wesen der Geschwülste nicht erklärt werden könnte. Denn weder die Urniere, noch die daraus hervorgehenden bleibenden Teile enthalten quergestreifte Muskeln, und da man die Möglichkeit einer Metaplasie der glatten in quergestreifte Muskelfasern ablehnte, so hätte man zur Erklärung der so überaus häufig und massig anzutreffenden quergestreiften Muskelfasern noch die Versprengung eines zweiten, Muskelanlage enthaltenden Keimes annehmen müssen. Auch dies würde noch nicht genügen. Denn da die Muskelfasern und Epithelien mitunter in allen Teilen der Geschwulst und in innigster Vermischung gefunden werden, so hätte man weiter-

hin annehmen müssen, daß die Abkömmlinge der beiden Keime andauernd miteinander vermischt und durcheinander gerührt worden wären.

Das Unwahrscheinliche der von Birch-Hirschfeld gegebenen Deutung erkennend, hat Wilms sich bemüht, eine andere Erklärung für die Mischgeschwülste zu geben. Auch Wilms findet, daß mindestens 2, oder da Muus in einer derartigen Geschwulst Cancroidperlen nachgewiesen hat, gar 3 Keime nach der von Birch-Hirschfeld gegebenen Deutung in der Niere verlagert sein müßten, um die verschiedenen Formen zu erklären. Wilms sucht die Hypothese einer Versprengung mehrerer getrennter Keime zu vermeiden und alle die verschiedenen Elemente auf einen einzigen Keim zurückzuführen. Zu diesem Behufe argumentiert er folgendermaßen: In der Gegend, wo Niere und Urniere entstehen, gliedert sich das ursprünglich einheitliche mittlere Keimblatt in einen Abschnitt, der zum Aufbau des Skeletts (Sklerotom) und der somatischen Muskulatur (Myotom) dient und einem Teil, aus dem sich die Urnierenkanälchen bilden (Nephrotom). Bevor diese Gliederung eintritt, vereinigen die Mesodermzellen in sich die beiden Eigenschaften ihrer späteren Abkömmlinge, sie haben die Möglichkeit, entweder zum Nephrotom oder zum Sklero-Myotom zu werden, d. h. entweder Harnkanälchen oder Knorpel, Knochen und Muskeln zu bilden. Sie haben sich in dieser Zeit noch nicht nach der einen oder der anderen Richtung hin differenziert. Wilms nimmt nun an, daß bei gestörter Entwicklung sich einige oder eine Mesodermzelle diese Doppeleigenschaft bewahrt hätten, und daß derartig indifferente Mesodermzellen bei der Abschnürung des Nephrotoms in dieses hineingelangen und nun nachher, in der Niere liegend, nach Belieben bald Muskulatur, bald Harnkanälchen bilden könnten. Ja, Wilms geht sogar noch einen Schritt weiter, er erinnert daran, daß die Mesodermzellen ursprünglich aus dem Ektoderm hervorgegangen wären, und er hält nun für möglich, daß eine solche Zelle in sich nicht nur die Eigenschaft bewahren könnte, die beliebigen aus dem Mesoderm hervorgehenden Organe zu bilden, nein, daß sie ihrer Abstammung eingedenk sogar auch noch die Fähigkeit behielte, die Gebilde

des Ektoderms neben denen des Mesoderms zu schaffen. Eine so beschaffene und so begabte Zelle könne eben die verschiedensten Gewebe liefern; und nimmt man nun an, daß so eine Zelle in die Nierenanlage hineingerät, so kann sie allein die kompliziertesten Mischgeschwülste produzieren, und man kommt dann zur Erklärung der Tumoren mit der Versprengung nur eines Keimes aus, ohne gegen die Lehre von der Spezifizität der Gewebsarten zu verstoßen. Ich für meine Person bin niemals ein Anhänger dieser Lehre gewesen, sie rechnet mir mit gar zu vielen Unbekannten und vindiziert der einzelnen Zelle eine gar zu große Vielseitigkeit. Andere Autoren dagegen haben diese Hypothese mit Freuden acceptiert und kennen, wie Borst z. B., Wilms neidlos das Verdienst zu, die sehr schwierige Frage von der Histogenese der embryonalen Adenosarkome scharfsinnig und definitiv gelöst zu haben.

Die Annahme, daß die Mischgeschwülste aus Teilen der Urniere oder aus Teilen der bleibenden Niere hervorgehen könnten, steht auch für diejenigen, die die Spezifität der Gewebe lehren, eigentlich nur das bis zum gewissen Grade regelmäßige Vorkommen der quergestreiften Muskulatur prinzipiell entgegen. Schleimgewebe, Fett, Knorpel und elastisches Gewebe kann sich — darüber besteht wohl kaum eine Meinungsverschiedenheit — durch Metaplasie aus dem Bindegewebe entwickeln. Früher nahm man auch an, daß die glatten Muskelfasern unter pathologischen Verhältnissen eine Metaplasie zu quergestreiften Elementen erfahren könnten. Dann gab es eine Zeitperiode, da fiel die Lehre von der Metaplasie in Ungnade, es waren insonderheit entwicklungsgeschichtliche Bedenken, die diese Lehre in Mißkredit brachten. Einer der Hauptvertreter dieser Richtung ist Wilms. Seine und auch seiner Gesinnungsgenossen Bedenken gipfeln in folgenden Sätzen:

„Das Ursegment oder Myotom liefert, wie auf Grund embryologischer Forschungen zurzeit feststeht, in der ganzen Rumpfregion (am Kopf liegen die Verhältnisse etwas anders) die gesamte quergestreifte Muskulatur.

Mit der Feststellung dieser Tatsache, daß alle quergestreiften Muskelfasern des Körpers aus dem Myotom hervorgehen, sowohl die Stamm- wie die Extremitätenmuskulatur

erhält die quergestreifte Muskulatur eine gewisse Spezifität oder Selbständigkeit.

Müssen wir die ganze quergestreifte Muskulatur aus dem Myotom ableiten, so liegt es auf der Hand, daß auch quergestreifte Muskelfasern, welche von den normalen Muskelfasern versprengt vorkommen, wie in unsern Nierengeschwülsten auf Versprengungen vom Myotom, dem Ursegment zurückgeführt werden müssen." [1])

Einen wirklich zwingenden Grund für diese letzte Schlußfolgerung kann ich nicht anerkennen, und offenbar geht es andern ähnlich, denn neuerdings ist in dieser Frage schon eine Wandlung zu bemerken.

In den Verhandlungen der Deutschen pathologischen Gesellschaft vom September 1899 schreibt Marchand auf Seite 100 folgendes:

„Ich vermag aber nicht einzusehen, warum nicht auch frühzeitig verlagerte Elemente, die normalerweise glatte Muskulatur liefern würden, sich unter abnormen Verhältnissen zu quergestreiften Fasern entwickeln sollten, da tatsächlich die Grenze zwischen beiden nicht unübersteiglich ist. Histologisch sind die Übergänge von glatten, längsgestreiften Spindelzellen zu quergestreiften Fasern leicht genug nachweisbar."

Ich möchte dem noch hinzufügen, daß mir auch dafür kein Grund erkennbar erscheint, daß Marchand als Vorbedingung für eine derartige Weiterentwicklung oder Metaplasie der glatten in quergestreifte Fasern eine Verlagerung der Keime annimmt. Wenn überhaupt ein Übergang von glatten zu quergestreiften Fasern im Prinzip anerkannt wird, dann muß man die Möglichkeit und Fähigkeit einer derartigen pathologischen Entwicklung auch den an normaler Stelle angelegten glatten Muskelfasern zuerkennen, und wir sind berechtigt, diese Deutung der Bilder heranzuziehen, wo sie uns durch die Verhältnisse gegeben erscheint und die bei weitem einfachste Erklärung der vorliegenden Bilder liefert. Jeder, der mehrere Tumoren mit quergestreiften Muskelfasern untersucht hat, wird sich des Eindrucks nicht erwehren können, daß

[1]) Wilms, Die Mischgeschwülste, Heft 1, S. 74 u. 75.

die Übergangsbilder, das Aussehen und die Anordnung der fraglichen kontraktilen Elemente dafür sprechen, daß hier eine Weiterentwicklung oder eine Metaplasie der glatten Muskelfasern vorliegt. Auch Ribbert hat sich diesem ersten Eindruck nicht verschließen können, aber entwicklungsgeschichtliche Bedenken, die immer bestimmter auftretende Lehre von der Spezifität der Gewebe haben ihn später zu einer Meinungsänderung veranlaßt.

Tatsächlich berechtigt die Entwicklungsgeschichte aber gar nicht zu einer so scharfen Scheidung zwischen glatten und quergestreiften Fasern. Wenn man die Einschaltung der quergestreiften Herzmuskulatur in den sonst mit glatten Muskelfasern versehenen Gefäßapparat auch nicht als Gegenbeweis anerkennen will, so liefert doch die vergleichende Entwicklungsgeschichte, wie Marchand sehr richtig anführt, eine ganze Reihe von Beispielen dafür, daß ein Ersatz der glatten Muskelfasern durch quergestreifte einfach durch die verschiedene funktionelle Anforderung bedingt sein kann. Marchand führt als Beispiele an, daß im Darm der Schleie, im Magen von Gobis, in der Iris von Vögeln ein teilweiser Ersatz der glatten durch quergestreifte Fasern sich findet, man könnte noch hinzufügen, daß im Oesophagus glatte und quergestreifte Fasern nebeneinander vorkommen, und daß das Mischungsverhältnis zwischen glatten und quergestreiften Muskelfasern selbst schon bei den verschiedenen Säugetieren ganz außerordentlich wechselt.

Aus allen diesen sowie auch aus den viel citierten Arbeiten von Nehrkorn und von Girode, die eine teilweise Umwandlung der glatten Muskelfasern des schwangeren Uterus zu quergestreiften beobachtet haben, geht zur Genüge hervor, daß ein so scharfer Unterschied, wie ihn Ribbert, Wilms u. a. konstruieren, wohl in Wirklichkeit nicht existiert.

Gibt man aber erst zu, daß „tatsächlich die Grenze zwischen beiden nicht unübersteiglich ist", hat man also einfach zwischen den beiden Möglichkeiten zu entscheiden, ob Versprengung von Myotom oder Metaplasie glatter Muskelfasern zu quergestreiften vorliegt, so wird man sorgsam abwägen, welche Möglichkeit nach Entstehung, Aussehen und Anordnung der Fasern die wahrscheinlichere ist.

Nimmt man eine Versprengung des Ursegments an, so muß man erwarten, daß die Produkte dieses Muskelkeimes im großen und ganzen denen gleichen, die sich bei dem an normaler Stelle wachsenden Myotomteilen ganz regelmäßig bilden. Nun zeigt sich aber, daß die in den Mischgeschwülsten vorkommenden Muskelfasern ganz und gar nicht denen menschlicher Embryonen gleichen.

Hier muß ich Ribbert widersprechen, der findet,[1]) daß die musculären Elemente „die Verhältnisse des embryonalen Muskelgewebes in allen wichtigen Punkten wiederholen. Auch ihr Wachstum entspricht den embryonalen Vorgängen". Ich habe im Gegenteil bei Vergleichen der embryonalen Musculatur mit der der Rhabdomyome immer recht erhebliche Unterschiede angetroffen. Die quergestreiften Muskelfasern der menschlichen Embryonen gehen ja ursprünglich auch aus Spindelzellen hervor, sie bilden aber sehr bald langgestreckte Cylinder mit einer kernhaltigen, protoplasmatischen Axe und einem Mantel kontraktiler, quergestreifter Substanz. Wir sehen dann, daß diese Cylinder an Dicke zunehmen und die Muskel allesamt einen ganz regelmäßigen Entwicklungsgang durchmachen. Man hat stets und ständig, welche Stadien der Embryonalperiode man auch untersucht, den Eindruck, daß die Muskelfasern sich nach einer bestimmten Ordnung gleichartig und gleichmäßig entwickeln. Auch zeigen die verschiedenen Muskelgruppen in der bei weitem größten Zahl der Fasern dasselbe Entwicklungsstadium, d. h. die einzelnen Elemente sind unter sich ganz außerordentlich ähnlich.

Anders liegt die Sache bei den Rhabdomyomen. Von einer bestimmten Bildungsregel ist hier nichts zu bemerken. Es wechselt die Größe der Spindelzellen, welche die Metaplasie erfahren, nicht nur in den verschiedenen Geschwülsten, sondern vielfach auch in derselben Geschwulst ganz außerordentlich. Man findet in einzelnen Fällen ganz winzige schmale Zellen mit deutlich ausgeprägter Querstreifung, in anderen erreichen die Spindelzellen eine Größe, die derjenigen fast gleichkommt, die wir im puerperalen Uterus finden

[1]) l. c. p. 274.

In noch anderen Fällen zeigen die Zellen mit beginnender Querstreifung in der Gegend des Kernes eine starke bauchige Auftreibung, wie Ribbert selbst solche auch abbildet. Weiterhin ist auch der Ort, an dem die erste Querstreifung sichtbar wird durchaus unbestimmt, einmal beginnt sie in der Nähe des Kernes, ein andermal in den Ausläufern der Zellen.

Ferner sehen wir, daß auch die weitere Umbildung der Zellen zu quergestreiften Bändern in sehr wechselnder Weise vor sich geht. Wenn auch nicht geleugnet werden soll, daß bei einer ganzen Anzahl von Fasern hohle Röhren gebildet werden, die embryonalen Muskelfasern gleichen, so gibt es doch sicher eine ganze Anzahl, die ein derartiges Röhrenstadium nicht durchmachen, sich also ganz anders entwickeln, als die normalen Muskelfasern.

Ein weiterer Unterschied ist der, daß bei den Embryonen die Ausgestaltung der Querstreifung in einem gewissen festen Verhältnis zu der Größe der Fasern steht, d. h. mit der Größe der Fasern auch an Deutlichkeit zunimmt. Bei den Rhabdomyomen ist dies keineswegs der Fall, das geht ja schon aus der oben beschriebenen Art der Bildung hervor. Während man demgemäß bei einem Schnitt durch die Musculatur eines Embryos, das Alter dieses durch Vergleich mit anderen bekannten Embryonen annähernd bestimmen kann, so finden sich bei den Nierengeschwülsten, wenigstens bei vielen derselben, ganze Gruppen von Muskelfasern, die mit keinem Stadium der Embryonalperiode zu vergleichen oder zu identifizieren sind, eben weil die Bildungsart bei beiden verschieden ist. Zu diesen rechne ich vor allem alle die schmalen und völlig unentwickelten Fasern, bei denen der Kern nicht inmitten, sondern an der Oberfläche der Fasern liegt.

Auch das Verhalten des Sarkolemms bei den Rhabdomyomen weicht von dem der somatischen Musculatur ab. Ribbert selbst gibt an, daß er typische Sarkolemmbildungen nicht angetroffen hat, er hat nur „Umhüllungen der einzelnen Fasern wahrgenommen, die dem Sarkolemm analog, aber zweifellos bindegewebiger Natur waren“,[1]) Dem-

[1]) l. c. p. 270.

gegenüber muß ich hervorheben, daß ich, wie zahlreiche andere Untersucher vor mir, auch an Fasern, die denen eines ausgewachsenen Muscul. deltoides ungefähr an Breite gleichkamen, eine auch nur dem Sarkolemm analoge oder ähnliche Umhüllung nicht gefunden habe.

Endlich muß ich noch auf eine Bemerkung von Ribbert eingehen, daß nämlich in den Rhabdomyomen gewöhnlich die ausgebildeten Bänder und die Spindelzellen nicht gleichmäßig neben einander existieren, sondern daß bald die eine, bald die andere Form vorwiegend entwickelt ist".[1]) Ich besitze Präparate, bei denen man alle Stadien der Entwicklung der glatten Spindelzellen zu breiten, prachtvoll quergestreiften Fasern in einem Gesichtsfelde übersehen kann. Die sehr reichlich angehäuften glatten, sich durchflechtenden Muskelfasern nehmen mehr und mehr an Größe zu, sie werden breiter und länger, bilden dann Bänder, die zunächst noch glatt, dann undeutlich quergestreift und endlich prachtvoll differenziert erscheinen. Dabei behalten sie aber die Anordnung der danebenliegenden glatten Muskelfasern vollkommen bei, sie unterscheiden sich davon eben nur durch ihre Größe und die Querstreifung. Dementsprechend sieht man sie zu Zügen von 2, 3 und mehr Fasern geordnet in wirrem Durcheinander sich verflechten und verweben. Daß diese beiden nebeneinander liegenden Elemente prinzipiell von einander verschieden sind, kann niemand im Ernste behaupten, der in einem winzigen Gesichtsfeld alle die verschiedenen Übergänge von einem Extrem bis zu dem anderen übersehen kann. Es gibt nur zwei Deutungen, entweder die glatten Muskelfasern haben sich zu quergestreiften entwickelt oder die quergestreiften Fasern haben eine abnorme Entwicklung zu Spindelzellen erfahren. Da nun aber normalerweise die quergestreiften Fasern nicht diesen Entwicklungsgang durchmachen, daß Spindelzellen sich nach und nach vergrößernd zu breiten quergestreiften Bändern werden, da andererseits die ausgebildeten quergestreiften Fasern eine sonst bei somatischen Muskeln niemals vorkommende Anordnung zeigen, da diese Ordnung sich aber

[1]) l. c. p. 266.

vollkommen mit der der glatten Muskelfasern deckt, so ist meines Erachtens der einzig mögliche Schluß der, daß hier eine Metaplasie der glatten Muskelfasern zu quergestreiften stattgefunden hat.

Ich finde also im Gegensatz zu Wilms: Entstehung, Aussehen und Anordnung der Muskeln spricht dagegen, daß diese von versprengten Teilen der somatischen Musculatur gebildet worden sind.

Die nächste Frage wäre nun die: Woher stammen die Muskelfasern? Ist es überhaupt nötig, hier eine Verschleppung von der Nachbarschaft her anzunehmen? Oder finden wir die Matrix dazu nicht vielmehr in der Niere selbst? Aus den Beschreibungen der embryonalen Niere, noch vielmehr aber aus den Hemmungsbildungen und Hypoplasien der Niere geht hervor, daß in der embryonalen Niere ungleich mehr muskelwertige Elemente angelegt und vorhanden sind, als man nach dem Aussehen der normalen reifen Niere vermuten sollte. Wir haben gesehen, daß diese Muskelfasern um solche gerade Harnkanälchen, die nicht ausreifen und nicht in Funktion treten, ganz besonders reichlich zur Entwicklung gelangen, und daß sie sich deshalb in den mißbildeten Nieren, den Cystennieren und den hypoplastischen Nieren in ähnlicher Weise zu dicken musculösen Wandungen der Epithelräume entwickeln, wie wir dies sonst im normal entwickelten menschlichen Körper nur in dem Parovarium oder Nebenhoden kennen.

Wie innig die Beziehungen zwischen den musculären Elementen und den drüsigen Teilen der Geschwulst sind, das geht wohl am besten aus der Abbildung hervor, die ich meiner Beschreibung der Nierengeschwülste in dem 157. Band dieses Archivs beigegeben habe. Hier sieht man, daß prachtvoll ausgebildete epitheliale Räume von quergestreiften Muskeln derart umflochten werden, daß die Epithelien der Längsseite der Fasern direkt aufsitzen.

Ich behaupte also, daß die embryonale Niere soviel an Muskelkeimen enthält, daß daraus die in den embryonalen Adenosarkomen vorkommenden Muskelelemente ohne weiteres erklärt werden können, und ich behaupte weiter, daß die Anordnung und das Verhältnis zwischen Harnkanälchen und Mus-

culatur in der fötalen Niere und den fraglichen Mischgeschwülsten übereinstimmt, daß hierdurch die Abstammung der Geschwülste aus der Niere selbst in hohem Maße wahrscheiniich wird, zumal wir sonst, abgesehen von Parovarium und Epididymis und Prostata, kein Organ kennen, bei dem eine derartige innige Beziehung zwischen Muskelfasern und Epithelgängen statthat.

Diese Wahrscheinlichkeit wird aber in hohem Maße verstärkt durch den Umstand, daß die embryonalen Adenosarkome auch sonst der embryonalen Niere in ihrem Wachstum gleichen. Dies gilt in erster Linie für die ganz eigenartige Bildung der Epithelien und Harnkanälchen. In Taf. X Fig. 4 u. Taf. XI Fig. 16 habe ich abzubilden versucht, in welcher Art sich die Epithelien der gewundenen Harnkanälchen entwickeln. An der Peripherie der Renculi liegen Gruppen von kleinen protoplasmaarmen Rundzellen mit intensiv färbbarem rundem Kern. In diesen Gruppen, die keineswegs ganz scharf gegen die zellärmere Umgebung abgesetzt sind, treten hier und da Zellen durch die Vergrößerung ihres Zellleibes und bestimmte Gesetzmäßigkeit ihrer Anordnung hervor. Die betreffenden Zellen legen sich nämlich zu Kreisen oder noch öfter zu Bändern zusammen. Die Bänder biegen an einem Ende um, und es entstehen mehrreihige derartige Bänder, in denen dann allmählich auch ein Lumen hervortritt. Durch weitere Vermehrung und Vergrößerung der Zellen bilden sich so nach und nach Drüsengänge, die von schließlich schön ausgebildeten kubischen oder cylindrischen Zellen begrenzt werden.

Ich gehe auch hier absichtlich nicht auf die schon früher ventilierte, neuerdings von Ribbert wieder angeregte Frage ein, ob es sich bei dieser Bildungsart der Epithelien wirklich um eine Neubildung von Epithelien aus einem ungesonderten Zellenhaufen, das heißt eine Scheidung vorher indifferenter Zellen in Epithel- und Bindegewebszellen handelt, oder ob das „Herausdifferenzieren" nur scheinbar ist, indem das Herausdifferenzieren aus dem Nierenblastem „als ein Deutlichwerden bereits angelegter Strukturen aus einer für unsere Unterscheidungsmittel ungesondert erscheinenden Zellenmasse aufzufassen ist" (O. Hertwig, Lehrbuch der Entwicklungsgeschichte. 4. Aufl. p. 335). Für die hier zur Entscheidung stehenden

Fragen ist es völlig gleichgültig, ob das Herausdifferenzieren wirklich oder nur scheinbar stattfindet. Die Bilder sind jedenfalls ungemein charakteristisch und zeigen das Deutlichwerden der Epithelbänder in den indifferenten Rundzellenhaufen in einer Form, die nur der Urniere und Niere zukommt. Genau dieselben Bilder trifft man aber auch in den embryonalen Adenosarkomen. Alle, die solche Tumoren beschrieben haben, schildern den Vorgang in übereinstimmender Weise. In den fibrösen, myxomatösen oder verhältnismäßig kernarmen sarkomatösen Bezirken treten oft in weiten Abständen von einander Haufen intensiv gefärbter, zusammengedrängt liegender, protoplasmaarmer Kerne hervor, in deren Mitte oder an derem Rande sich Drüsengänge „herausdifferenzieren“ in ganz derselben Weise, wie in der embryonalen Niere und in der Urniere.

Wir sehen also, daß die Mischgeschwülste der Niere im Bau und Wachstumsmodus die Verhältnisse der embryonalen Niere und Urniere wiedergeben, daß die in letzteren enthaltenen Gewebsarten, wenn auch in irregulärer Anordnung und excessiver Entwicklung in den Geschwülsten weiterwachsen, und daß die Geschwülste auf der anderen Seite keine Gewebe enthalten, die nicht auch in jenen embryonalen Organen vorkommen oder sich aus den darin enthaltenen Keimen entwickeln können. Es ist zur Erklärung der so mannigfaltigen Bilder daher ganz und gar nicht nötig, seine Zuflucht zu der Hypothese irgend einer Keimversprengung zu nehmen.

Wir kämen somit zu dem Schlusse, daß die Niere sowohl als auch die Urniere als Matrix für die Mischgeschwülste der Niere ausreichen, und brauchen uns nicht in tiefe entwicklungsgeschichtliche Spekulationen einzulassen, oder wie Wilms den Mesodermzellen eine ganz besondere Allmacht zu übertragen, wenn anders wir nicht annehmen wollen, daß schon Entwicklungsstörung und Geschwulstentartung der Niere auf eine Krankheit der Mesodermzellen, die das Blastem liefern, zurückzuführen ist.

Da nun Urniere sowohl als Niere die in den embryonalen Adenosarkomen vorkommenden Gewebsarten wenigstens implicite enthalten und also, rein theoretisch betrachtet, beide Matrix der Geschwülste sein könnten, wie soll man entscheiden,

von welchem dieser Organe sie tatsächlich ausgehen? Zur Entscheidung dieser Frage würde ich auf die Analogie der auch von Birch-Hirschfeld angezogenen Strumae suprarenales aberratae recurrieren und folgendermaßen argumentieren: Wir kennen eine ganz eigenartige, von der Nebenniere ausgehende und für diese charakteristische Geschwulstform, die Struma suprarenalis. Wir wissen ferner, daß in der Niere außerordentlich oft versprengte Teile der Nebenniere vorkommen. Finden wir nun Geschwülste vom Bau der Nebenniere in der Niere, so ist der von Grawitz gezogene Schluß, daß diese von den versprengten Nebennierenkeimen ausgegangen sind, durchaus berechtigt. Die in den beiden Vordersätzen enthaltenen Tatsachen lassen die im letzten Satz ausgesprochene Behauptung als völlig gesicherte Schlußfolgerung erscheinen.

Ganz anders liegen die Verhältnisse aber bei der von Birch-Hirschfeld aufgestellten Hypothese, daß die „embryonalen Adenosarkome von der Urniere ausgingen."

Wir kennen keine typischen Geschwülste der Urniere, noch kennen wir Geschwülste des Epoophoron oder der Epididymis, die den Bau der in Frage stehenden Nierentumoren hätten. Wir kennen zum anderen aber auch keine versprengten Urnierenteile in der Niere. Mit welchem Rechte will man denn da die Nierengeschwülste für Urnierengeschwülste ausgeben? Läge die Sache so wie bei den Strumae suprarenales aberratae, daß 1. die embryonalen Adenosarkome einen bekannten Geschwulsttypus der Urniere oder ihrer bleibenden Reste darstellten, daß 2. öfter einmal Urnierenteilchen in der Niere gefunden würden, so würde die Hypothese, daß die Nieren-Geschwülste vom Baue der Urnierengeschwülste von den in die Niere versprengten Urnierenteilen ausgegangen sind, schwer zu widerlegen sein. Da aber die beiden Prämissen fehlen, so ist auch die Schlußfolgerung hinfällig und erscheint im Vergleich zu den Nebennierengeschwülsten geradezu falsch und unhaltbar. Wir kämen somit zu dem Schluß, daß die „embryonalen Adenosarkome" nur von der Niere ausgehen können.

Nun erklären aber Wilms und Ribbert, die Frage, ob Niere oder Urniere die Matrix abgäbe, sei gleichgültig und

fiele nach ihrer Erklärung in sich selbst zusammen. Das ist aber keineswegs der Fall. Denn es hat meines Erachtens nach einen großen prinzipiellen und wissenschaftlichen Wert, festzustellen, ob die Organe selbst die Matrix für die in ihnen vorkommenden Geschwülste hergeben, oder ob die Bildung einer der häufigst vorkommenden Geschwulstformen in dem betreffenden Organe nur durch eine Verschleppung fremdartiger Gewebselemente möglich wird.

Nach den vorstehenden Ausführungen scheint es mir sicher festgestellt, daß die Niere selbst das Material für die hier vorkommenden Mischgeschwülste abgibt, unentschieden aber bleibt, ob diese Tumoren von ausgereiften Partien der vollkommen regulär entwickelten Niere ausgehen, oder ob irgend welche in ihrer Entwicklung gestörte Abschnitte die Matrix für dieselben bilden. Ich persönlich neige mehr der letzteren Ansicht zu. Ich glaube, daß Partien, wie sie in Fall 12 beschrieben und in Taf. XI Fig. 15 abgebildet sind, wohl zum Ausgangspunkt der Geschwülste werden. Derartige in der Entwicklung gestörte Abschnitte bekommen nach längerer oder kürzerer Ruhe durch den uns für alle Geschwülste noch unbekannten Faktor den Anreiz zu erneuter mächtiger Proliferation und wachsen sich zu Geschwülsten aus, die gemäß ihrer Entstehung die in der embryonalen schnellwachsenden Niere vorhandenen Gewebe und Formen und Wachtumsarten enthalten.

Daß die hier vorkommenden verschiedenartigen Gewebe wirklich das Wesen der Geschwulst ausmachen, zeigen Fälle wie Fall 7 meiner früheren Veröffentlichung.[1]) Hier fanden sich große Metastasen in der Leber, die ebenso wie der Haupttumor Mischgeschwülste waren, und neben drüsigen und krebsigen Teilen auch sarkomatöse, musculöse und knorpelige Abschnitte enthielten.

Ich komme hiermit zu dem Schlusse meiner Auseinandersetzungen, die dahin gehen, daß das Verständnis für die Entwicklungsstörungen der Nieren, für die Cystennieren, für die in der Kinderzeit auftretenden Geschwülste der Niere einzig und allein gewonnen wird

[1]) Bd. 157 p. 377.

durch ein eingehendes Studium der embryonalen Niere und daß uns die embryonale Niere darüber aufklärt, daß alle diese unter sich so verschiedenen Bilder durch mangelhaftes, fehlerhaftes oder excessives Wachstum nur der in der embryonalen Niere vorhandenen Elemente, nicht aber irgendwelcher versprengter Keime entstehen.

Erklärung der Abbildungen auf Taf. X und XI.

Fig. 1, 2, 3. Fibromusculäre Hülle der geraden Harnkanälchen der Cystennieren.

Fig. 4. Differenzierung der gewundenen Harnkanälchen aus kleinen Rundzellen (Embryo 3,5 cm lang).

Fig. 5. Gerade Harnkanälchen mit sehr hohen Cylinderzellen aus einem 7 Monate alten Embryo.

Fig. 6. Glomeruluscyste mit auseinandergezogenem Gefäßknäuel. Die Schlingen, mit intensiv färbbarem kubischen Epithel versehen, springen papillenartig in die Lichtung der Cyste vor.

Fig. 7. Glomeruli mit kubischem Epithelsaum auf dem Gefäßknäuel. Embryo aus dem 5. Monat.

Fig. 8 u. 9. Wucherung und bandartige Ablösung des Epithels in geraden Harnkanälchen (interstitielle Nephritis).

Fig. 10. Aus dem Markkegel der Niere eines Embryo von 3,5 cm Länge: charakteristisches Verhalten der sehr reichlichen glatten Musculatur.

Fig. 11 u. 12. Cysten aus der Marksubstanz der Cystennieren. Charakteristische Bildung der Muskelwand.

Fig. 13. Schnitt aus der Cystenniere eines Rindes (Fall 11).

Fig. 14. Muskelwand einer in der Marksubstanz gelegenen Cyste von einer Cystenniere einer Frau (Fall 8).

Fig. 15. Wuchernder, fehlerhaft gebildeter Abschnitt in der Marksubstanz der Niere eines 1jährigen Knaben (Fall 12).

Fig. 16. Teil der Niere eines Embryo von 3,5 cm Länge.

Fig. 17. Urniere eines Embryo von 1,9 cm Länge.

XVII.

Über ein Epithelioma papillare.

(Ein Beitrag zur partiellen Spontanheilung epithelialer Geschwülste.)

Von

Leopold Schwarz,

approb. Arzt.

(Hierzu Tafel XII.)

Becher, ein Schüler Orths, hat in seiner Arbeit „Über Riesenzellenbildung in Cancroiden“ mikroskopisch den Nachweis gebracht, daß Cancroide durch Bindegewebswucherung teilweise ersetzt werden können und hat hierbei zum ersten Male den Gedanken ausgesprochen, daß dies eine Art partieller Spontanheilung sei. Beobachtungen derselben oder ähnlicher Art hat vor ihm schon Denecke, ebenfalls ein Schüler Orths, gemacht beim verkalkten Epitheliom und Franke beim Atherom bezw. Epidermoid, jedoch haben beide nicht daraus die Schlußfolgerung, wie es Becher getan hat, gezogen.

Ich möchte in dieser Arbeit einen Beitrag liefern zur partiellen Spontanheilung epithelialer Geschwülste und zu diesem Zweck einen Tumor, welcher nach verschiedenen Richtungen hin interessant ist, des näheren beschreiben.

Der Tumor wurde vom St. Hedwigs-Krankenhaus zu Berlin dem Königlichen Pathologischen Institut der Universität Berlin zur Untersuchung übersandt.

Es dürfte von Wichtigkeit sein, in Kürze die Krankengeschichte, für deren Überlassung ich dem dirigierenden Arzt der chirurgischen Abteilung des St. Hedwigs-Krankenhauses, Herrn Prof. Dr. Rotter, meinen ergebensten Dank ausspreche, anzuführen.

K. E., 60 Jahre alt. Aufgenommen den 14. 7. 03, in Heilung entlassen 29. 7. 03. Klinische Diagnose: Carcinoma nuchae und multiple Atherome des Kopfes.

Vorgeschichte: Seit vielen Jahren leidet die Patientin an zahlreichen Atheromen der Kopfhaut, derentwegen dieselbe jedoch niemals einen Arzt konsultierte. Seit ungefähr einem Vierteljahr bemerkte die Patientin am Hinterkopf eine Geschwulst, welche seitdem rapid gewachsen ist. Irgend-

welche Ursachen, wie Stöße oder Verletzungen durch den Kamm oder ähnliches vermag die Patientin nicht mit Bestimmtheit anzugeben. Eine Tochter der Patientin hat angeblich auch mehrere Atherome am Kopf.

Befund bei der Aufnahme: Auf dem fast haarlosen, mit Krusten, Borken und Schmutz bedeckten Kopfe befinden sich ungefähr 20 Atherome von Erbsen- bis Taubeneigröße. Über der Protuberantia occipitalis externa ein faustgroßes, blumenkohlartiges, gestieltes Karzinom. Die regionären Lymphdrüsen sind nicht geschwollen.

15. 7. Exstirpation der Geschwulst, die anscheinend nicht auf den Knochen übergewuchert ist. Transplantation. Exstirpation der meisten Atherome. 25. 7. Die Atheromschnittwunden sind gut verklebt. Die transplantierte Stelle am Hinterhaupt sieht frisch aus und heilt vollständig. Am 29. 7. auf Wunsch in Heilung entlassen und ambulatorisch weiter behandelt.

Der mir von Herrn Geheimrat Orth gütigst zur Untersuchung überlassene Tumor hat folgendes Aussehen: Handtellergroße Geschwulst, welche mittelst eines sehr kurzen, etwa zweimarkstückgroßen Stiels auf der Kopfhaut aufgesessen hat. Die Oberfläche der Geschwulst ist ganz uneben, ähnlich der Oberfläche eines Blumenkohlkopfes mit zahlreichen, bald flacheren, bald etwas größeren Vertiefungen und Erhabenheiten versehen. In den Vertiefungen befinden sich leicht entfernbare Krusten und Blutschorfe. Die Konsistenz des frischen Präparates muß ziemlich weich, bezw. brüchig gewesen sein, so daß bei der Operation die Geschwulst von ihrer Basis abgerissen ist und sich jetzt nicht mehr absolut genau zusammenpassen läßt. Auf dem Durchschnitt zeigt die Geschwulst entsprechend ihrer Oberfläche einzelne mehr oder weniger deutlich zusammenhängende Verästelungen, welche sich nach der Peripherie der Geschwulst hin in immer kleinere Äste teilen. Diese Verästelungen lassen sich ebenfalls gut mit den Ästen und Ästchen eines Blumenkohlkopfes auf dem Durchschnitt vergleichen.

Das Basisstück, welches in einer Ausdehnung von 6 cm Länge und 4 cm Breite bei der Operation mit entfernt worden ist, zeigt in seinen peripherischen Teilen Haarwuchs; in der Mitte ist die Haut dunkel gefärbt und geht vom Rande der dunkleren Partien an beginnend, allmählich papillomatös werdend, in den Tumorstiel über. Auf einem quer zur Längsrichtung des Basisstücks geführten Durchschnitt durch das-

selbe zeigt sich eine ½ cm im Durchmesser betragende, mit bröckligem Inhalt versehene Cyste, deren Wand nach der Geschwulst hin geschlossen ist. Senkrecht zu diesem Querschnitt wird noch ein Schnitt angelegt, auf welchem, teils schon mit bloßem Auge erkennbar, Geschwulstgewebe sichtbar wird, teils aber sind weißlichere Partien zu sehen, deren Art sich nicht mit unbewaffnetem Auge bestimmen läßt.

Außerdem liegen noch mehrere bis taubeneigroße Geschwülste vor, die makroskopisch sich als Atherome darstellen.

Zur mikroskopischen Untersuchung wurden verschiedene Teile des Tumors sowie des Basisstückes und mehrere Atherome entnommen. Die Präparate wurden mit Hämatoxylin (Boehmer) oder Haemalaun (Meyer) nach van Gieson, mit Elastica-(Weigert)Paracarmin, Haematoxylin-Orange, die Hautstücke außerdem mit polychromem Methylenblau gefärbt. Ein Stück des Tumors wurde möglichst frisch in Flemmingscher Flüssigkeit eingelegt und einzelne Schnitte davon mit Safranin gefärbt. Von einzelnen Teilen wurden Serienschnitte angefertigt. Teilweise wurden die Präparate zur Färbung mittelst Albuminglycerin auf den Objektträgern aufgeklebt, in der Hauptsache jedoch wurde ohne Aufklebung gearbeitet.

Es sollen jetzt einige charakteristische Stellen aus den Präparaten beschrieben werden.

Präparat 1, aus der Peripherie der Geschwulst, nach van Gieson gefärbt: Makroskopisch sind rotgefärbte Bindegewebsstränge zu sehen, welche nach den peripherisch gelegenen Teilen der Geschwulst dünner werden und sich astförmig verzweigen. Daneben sieht man das durch Pikrinsäure gelbgefärbte Parenchym der Geschwulst, welches teils in Kreisen oder Ovalen, teils aber in unregelmäßigen Zügen oder zapfenartig angeordnet ist. Bei mittlerer Vergrößerung sieht man eine im allgemeinen kreisflächenförmige, nach der Peripherie hin streifenartige Anordnung von Epithelmassen, welche durch Bindegewebe mehr oder weniger getrennt werden. Diese in den Präparaten kreisflächenförmig oder oval angeordnet erscheinenden Epithelmassen, welche die Querschnittsfiguren des Tumors bilden und in ähnlicher Weise bei vielen epithelialen Tumoren gefunden werden, sollen der Kürze halber Pseudoalveolen genannt

werden, da sie eine entfernte Ähnlichkeit mit den Querschnittsfiguren von Alveolen haben. Diese Pseudoalveolen zeigen an ihren peripherischen Teilen deutliche Zellkonturen mit großen, gut färbbaren Kernen, während nach dem Zentrum der einzelnen Epithelverbände zu die Zellkonturen undeutlicher werden, die Kerne geringere Färbung zeigen, bezw. gar nicht mehr durch Färbung sich darstellen lassen. Die Zellen in der Peripherie der Pseudoalveolen haben den Charakter von Cylinderzellen. Die auf diese Zellen folgenden Schichten haben mehr polygonale Formen und die in der Mitte befindlichen sind vollständig abgeplattet und in konzentrischen Streifen angeordnet. An diesen Epithelzellen sind mäßig zahlreich Kernteilungsfiguren, mehr oder weniger deutlich mit einer hellen Zone umgeben, festzustellen; auch zeigen sich in der mittleren Schicht, welche der Riffelzellenschicht der Haut entspricht, deutliche Intercellularbrücken. Ebenfalls ist an den Epithelien eine deutliche Faserung zu erkennen. An einzelnen Stellen sieht man zwischen den Epithelien liegend und von derselben Form und Größe Zellen, welche mehrere (bis 8) Kerne haben. In dem Centrum der Pseudoalveolen findet sich häufig mehr oder weniger reichliche Kalkablagerung, und zwar in Formen, welche sich teils in Gestalt von feinen Körnern den Zellformen anschließen, teils aber ist eine amorphe, schollige Ablagerung in verschiedener Gestalt zu beobachten: je weiter nach der Peripherie der Geschwulst hin werden die Formen der Querschnittsfiguren unregelmäßiger, immer ähnlicher den Längsschnitten von Papillen und zeigen in ihrem Innern Erscheinungen, welche jetzt genauer betrachtet werden sollen. Gegenüber einer Zone verhornten Epithelgewebes befindet sich eine Reihe von Riesenzellen. Die Gestalt dieser Riesenzellen ist verschieden; teils sind dieselben rundlich, mit einzelnen unregelmäßigen Fortsätzen und Einbuchtungen, teils sind sie mehr zusammengeballt. Die Anzahl der meist rundlich oder mehr länglich geformten Kerne wechselt in ziemlich weiten Grenzen. Hinter den Riesenzellen befinden sich vereinzelte Kerne von derselben Form, wie die der Riesenzellen. Daran anschließend sind reichliche Granulationszellen, welche zwischen den verhornten Epithelzellen liegen, zu sehen; und dann junges Bindegewebe, welches in seinen

Maschen verhornte Epithelzellen trägt. Diese verhornten Epithelzellen sind kernlos, wenigstens ist der Kern mit den gewöhnlichen Kernfärbemitteln nicht darzustellen. An einigen Stellen jedoch stößt das Granulationsgewebe, bezw. das junge Bindegewebe hart an Epithelmassen, welche noch einen gut färbbaren Kern zeigen. Die Hornschollen nehmen, je mehr sie im Bereich des jungen Bindegewebes sich befinden, sowohl an Zahl als auch an Größe ab. Außerdem ist die Anwesenheit von Gefäßen in diesem Gewebe nachzuweisen. Das junge Bindegewebe steht mit den bindegewebigen Verästelungen zwischen den Pseudoalveolen in Zusammenhang.

Präparat 2, von einem andern Stück der Geschwulst stammend, mit Hämalaun gefärbt, gibt ein sehr eigenartiges Bild. Eine ovale, an der einen Seite spitz auslaufende Querschnittsfigur ist durch eine verhältnismäßig scharfe Abgrenzung gegeneinander in zwei Hälften geteilt. Die eine Hälfte wird eingenommen von Epithelien mit gut färbbaren Kernen, die andere Hälfte wird gebildet von Granulationsgewebe, bezw. jungem Bindegewebe, welches in seinen Maschen Hornschollen liegen hat. Diese Hornschollen sind absolut farblos, während die Epithelzellen der andern Hälfte sich etwas mit Farbstoff tingiert haben. An der spitz auslaufenden Hälfte in der Nähe der Spitze sind die Hornschollen von geringerer Größe als an der entgegengesetzten Seite. Kernteilungsfiguren sind an diesem Präparat nicht zu sehen, auch wurden an dieser Stelle keine Riesenzellen beobachtet. (Fig. 1, Taf. XII.)

Präparat 3, von der Peripherie des Tumors stammend, nach van Gieson gefärbt, zeigt an verschiedenen Stellen zahlreiche, mit Hämatoxylin violett gefärbte Kalkmassen, welche zum Teil in den Zellen diffus oder in kleinen Körnchen abgelagert, zum Teil aber zu größeren Komplexen angeordnet sind. Um diese verkalkten Massen herum befinden sich, streifenförmig gestellt, verhornte, abgeplattete Epithelien, welche durch vereinzelte Granulationszellen und zahlreiche Blutkörperchen auseinandergedrängt erscheinen. Einer Partie verhornter Massen liegt hart an eine große Riesenzelle mit über vierzig deutlichen, großen, mit Kernkörperchen versehenen Kernen. Die Ausläufer dieser Riesenzelle stehen in unmittelbarer Verbindung mit

jungem Bindegewebe, welches in seinen Maschen vereinzelte verhornte Epithelien liegen hat. Auch hier ist zu bemerken, daß dieselben nach Größe wie nach Zahl im umgekehrten Verhältnis zum Granulations- und Bindegewebe stehen. Je mehr Granulationsgewebe vorhanden ist, um so geringer ist die Zahl der Epithelschollen, um so geringer auch die Größe jeder einzelnen Scholle für sich.

Präparat 4, von der Peripherie des Tumors stammend, nach van Gieson gefärbt, zeigt folgendes Bild. Einer oval angeordneten Epithelmasse, bei welcher die einzelnen Zellkonturen noch deutlich erkennbar sind und deren Kerne sich mit Hämatoxylin gut färben, sind an einer Seite drei Riesenzellen angelagert, welche im einzelnen ein sehr charakteristisches Verhalten zeigen. Die unterste Riesenzelle umgreift wie mit zwei Fangarmen eine verhornte Epithelscholle, die mittlere liegt zwischen verhornten kernlosen Epithelien, die oberste streckt ihre Fortsätze in verschiedenen Richtungen zwischen Epithelmassen aus; an diese Riesenzellen schließt sich wieder Granulationsgewebe und weiterhin junges Bindegewebe, welches an den in seinen Maschen liegenden verhornten Epithelien, bezw. deren Resten erkennen läßt, daß dort vorher Geschwulstparenchym gewesen ist. (Fig. 2, Taf. XII.)

Präparat 5, von einer anderen Stelle der Peripherie des Tumors, nach van Gieson gefärbt, zeigt im allgemeinen das gleiche Aussehen wie 1. Es ließ sich während des Färbeverfahrens daran sehen, wie es in mehrere Teile zerfallen wollte. Diese einzelnen Teile entsprechen den Zonen von Papillen. An mehreren Stellen sieht man das Epithel zu Perlen angeordnet, an welchen sich jedoch niemals Organisationsprozesse, wie Auftreten von Granulationszellen und jungem Bindegewebe, beobachten ließen. Riesenzellen wurden auch nicht in ihrer Nähe gesehen. Den verhornten Epithelmassen anliegend sind Riesenzellen zu bemerken, welche mit ihren Fortsätzen in diese Massen hineinreichen. Die Kerne dieser Riesenzellen, welche nicht sehr zahlreich, aber groß und mit deutlich sichtbaren Kernkörperchen versehen sind, liegen nicht diffus im ganzen Zellkörper verteilt, sondern liegen in der einen Hälfte der Riesenzellen nach der Seite des auch hier wieder

vorhandenen Granulationsgewebes, bezw. des mit verhornten Epithelschollen durchsetzten jungen Bindegewebes. Kalkablagerung ist in diesem Präparat nur gering.

Präparat 6 stammt aus der Mitte der Peripherie des Tumors und ist ebenfalls nach van Gieson gefärbt. Es zeigt im allgemeinen ähnliche Verhältnisse, jedoch sind gerade in diesem Präparat die Granulationsprozesse ausgedehnt und die Riesenzellen zahlreicher als in den anderen und liegen, in Reihen geordnet, an einer Stelle besonders schön. An der Peripherie eines Epithelhaufens liegen viele große, mit zahlreichen großen Kernen versehene Riesenzellen mit ihrem Längsdurchmesser radiär gestellt, eine neben der anderen in einem Bogen angeordnet. Die Fortsätze der Riesenzellen ragen in die verhornten Massen hinein. Dicht an diese Riesenzellen grenzt, durch einige wenige Reihen von dicht liegenden Granulationszellen getrennt, eine der bindegewebigen Verästelungen des Tumors. Seitlich von den Riesenzellen, im Anschluß an diese, sieht man verhornte Epithelien, welche durch Granulationsgewebe voneinander getrennt sind; und zwar ist an einzelnen Stellen das Granulationsgewebe so dicht, daß auf kurze Strecken überhaupt keine Hornschollen mehr zu sehen sind, sondern nur zahlreiche Granulationszellen bezw. junges Bindegewebe. (Fig. 3, Taf. XII.)

Präparat 7, aus der Peripherie des Tumors, mit Hämatoxylin-Orange gefärbt, zeigt eine Riesenzelle mit mehreren länglich-ovalen Kernen. Außer den Kernen befindet sich in dem Zellleib ein violett gefärbtes Kalkstückchen, welches etwa 5—6mal so groß ist wie ein einzelner Kern; dann noch mehrere kleine violett gefärbte Konkremente, welche an Größe hinter einem Zellkern dieser Zelle bei weitem zurückstehen. (Fig. 4, Taf. XII.)

In Präparat 8, von der Peripherie des Tumors, nach van Gieson gefärbt, sind in einer größeren Pseudoalveole (Querschnittsfigur) in der einen Hälfte die Epithelien mit noch gut färbbaren Kernen versehen. Einige von diesen Kernen zeigen Teilungsfiguren, und zwar befinden sich dieselben auf der nach der Peripherie des Pseudoalveolus hin gelegenen Seite. An den anderen Seiten sieht man im Vordergrunde massenhafte Granulationszellen zwischen den Hornschollen liegen, daneben sind

auch einige Riesenzellen zu beobachten, welche mit ihren Fortsätzen ebenfalls zwischen den Hornmassen gelagert sind. Je weiter die Entfernung von den kompakten Hornmassen wird, um so zahlreicher werden die Granulationszellen und um so geringer an Zahl die verhornten Epithelien. Auch hier ist eine Abnahme der Größe der Hornschollen in demselben Verhältnis zu bemerken.

In Präparat 9 ist ein in der Mitte eines Pseudoalveolus liegender, mit zahlreichen Längs- und Querschnitten von Gefäßen versehener Bindegewebszapfen zu sehen, welcher einige verhornte Epithelien in seinen Maschen trägt. Das Bindegewebe erscheint an dieser Stelle besonders kräftig entwickelt und wieder bestehen Unterschiede in der Größe und Zahl der Hornschollen in derselben Weise, wie oben bei mehreren Präparaten beschrieben ist. Riesenzellen konnten nicht gesehen werden. (Fig. 5, Taf. XII.)

An Präparat 10, welches einem anderen Stück der Peripherie des Tumors entnommen ist und mit Hämalaun-Orange gefärbt ist, ist die deutliche papillenartige Anordnung zu erkennen. Auch in diesem Präparat sind außerordentlich viel Riesenzellen nebeneinander liegend, welche teils verhornte Epithelien zwischen ihren Fortsätzen fassen, teils aber mit denselben in die soliden Hornmassen hineinreichen. Das umgebende Gewebe ist mit sehr vielen Kernen versehen. Diese Kerne gehören einesteils Granulationszellen an, anderenteils sind die Kerne polymorpher Natur und dies besonders an den Stellen, welche der freien Oberfläche des Tumors entsprechen. Hier hat auch das Präparat den Farbstoff nur wenig angenommen.

Wir kommen jetzt zur Betrachtung der Präparate, welche dem Boden der Geschwulst entnommen sind.

Präparat 11, Querschnitt des Hautlappens nach van Gieson gefärbt, zeigt einen Hohlraum von parallelogrammähnlicher Form mit einem gelblich gefärbten Saum. In diesem Hohlraum befinden sich verschiedene Inhaltsmassen. Die Umgebung desselben ist hauptsächlich rötlich gefärbt. Bei mikroskopischer Betrachtung zeigt sich der Hohlraum ausgekleidet mit einem Epithel, welches außen mit einer einschichtigen, flachcubischen

Zellenschicht beginnt; weiter nach innen zu haben die Zellen flachere Formen, sind schließlich abgeplattet und kernlos. Der Inhalt des Hohlraums besteht aus vielen streifig angeordneten, abgestorbenen und teils verkalkten Epithelien. Außerdem sind noch unregelmäßig verstreut zahlreiche rote Blutkörperchen zu bemerken. Dann befindet sich noch in diesem Schnitt, ohne mit der Wand zusammenzuhängen, ein quergetroffenes, Gefäße führendes Bindegewebsbündel, welches in der Peripherie mit Epithelien derselben Art besetzt ist, mit welchen der Hohlraum ausgekleidet ist. Auf Serienschnitten ergibt sich, daß dies Gebilde eine quergetroffene, von der Wand des Hohlraums ausgehende Papille ist. Der die Wand bekleidende Epithelsaum ist nicht überall gleichmäßig, sondern verdickt sich an einzelnen Stellen zu dreifacher Stärke. Nach außen von dem Epithelsaum liegt überall Bindegewebe, teils in ganz dünner Schicht, teils ist es von derselben Breite, wie die epitheliale Auskleidung des Hohlraumes. In dem pericystischen Bindegewebe befinden sich zahlreiche unveränderte rote Blutkörperchen. An einer Stelle im Präparat ist die Haut quergetroffen, doch steht dieselbe in keinerlei Zusammenhang mit der Cyste, wie sich durch Anfertigung von Schnittserien ergibt. Das Unterhautbindegewebe ist mit zahlreichen Rundzellen mit intensiv färbbaren, polymorphen Kernen infiltriert; zu größeren Haufen sind diese Rundzellen in der Nähe von Gefäßen, welche in ihren Wandungen verschiedentliche Veränderungen zeigen, angeordnet. Diese Veränderungen sind teils Wucherungen der Intima, teils Verdickungen der Media und Adventitia. Andere, wenig veränderte Gefäße zeichnen sich durch die Weite ihres Lumens aus. Bei mehreren nach Weigert auf elastische Fasern gefärbten Schnitten ergibt sich, daß die Cyste überall von einer Zone elastischen Gewebes umgeben ist. Bei Färbung mit polychromem Methylenblau sind im Unterhautbindegewebe viele Mast- und Plasmazellen zu erkennen.

Präparat 12 entstammt ebenfalls dem Boden der Geschwulst, jedoch ist zur Herstellung desselben ein Gewebsstreifen in senkrechter Richtung zu dem vorigen Präparat ausgeschnitten. An demselben sieht man viele, durch Bindegewebe getrennte runde, ovale oder auch mehr abgeplattete Querschnittsfiguren der Ge-

schwulst, von derselben Art wie bei den Präparaten, welche dem Tumor selbst entstammen. Einige dieser Querschnittsfiguren zeigen in ihrem Centrum reichlich starkes Bindegewebe, welches in seinen peripherischen Teilen Hornmassen in seinen Maschen trägt. Diese Hornmassen haben großenteils den Zellcharakter verloren und bilden zwischen den Bindegewebssträngen amorphe Schollen. Entsprechend der Stärke des Bindegewebes sind die Hornschollen von geringerem Volumen, als die noch zusammenhängenden verhornten Epithelien der Querschnittsfiguren. Die im Präparat getroffene Kopfhaut (peripherischer Teil des excidierten Hautlappens) zeigt diffuse Infiltration des Unterhautgewebes mit polymorphonucleären Zellen, welche sich an einzelnen Stellen zu größeren Haufen zusammenlagern. Die Oberhaut zeigt, abgesehen von einer starken Abflachung der Papillen, gewöhnliche Breite; nach dem Tumorstiel zu verschmälert sich die Epithelschicht wie die Unterhautschicht. Haarbälge und Talgdrüsen liegen dicht unter der Oberfläche. bis schließlich das Epithel ganz verschwindet. An den Schweißdrüsen finden sich an verschiedenen Stellen cystische Erweiterungen. Zahlreiche Präparate wurden auf elastische Fasern gefärbt. Es zeigte sich immer, daß eine scharfe Grenze zwischen den elastischen Elementen und dem Geschwulstgewebe bestand: nirgends konnten elastische Fasern oder deren Überreste innerhalb von Epithelverbänden liegend gefunden werden.

Die mikroskopische Untersuchung der als Atherome angesprochenen erbsen- bis taubeneigroßen Tumoren ergab, daß dieselben aus einer äußeren, bindegewebigen Kapsel bestanden. deren innerer Oberfläche ein flachcubisches Epithel auflag. Dieses Epithel war mehrschichtig, plattete sich mehr und mehr ab und zeigte färbbare Kerne. In der Mitte dieser Geschwülste befanden sich als Inhalt, streifig angeordnet, abgestorbene und teilweise verkalkte Epithelzellen, soweit nicht überhaupt der Inhalt durch das Alkoholhärtungsverfahren gelöst und extrahiert worden ist.

Wir haben in unserem Fall einen Tumor epithelialen Charakters. Es haben sich bei der Bildung desselben sämtliche Schichten der Oberhaut mehr oder weniger stark beteiligt. sowohl das Stratum germinativum als besonders das Stratum

corneum. Die sehr ausgedehnte Verhornung des Tumors verleiht demselben fast den Charakter eines Keratoms, und hieraus läßt sich auch die Brüchigkeit des Tumors, welcher, wie oben erwähnt, während der Operation an seinem Stiel abriß, erklären. Die Epithelien sind an verschiedenen Stellen zwiebelschalenförmig zu Perlkugeln oder Hornperlen angeordnet, welche im Verein mit den an den unteren Teilen des Tumors in Pseudoalveolen angeordneten Epithelmassen, die durch Bindegewebe mehr oder weniger getrennt sind, dem Tumor das Aussehen eines Cancroids geben. Die überaus reichliche Verhornung jedoch und die scharfe Abgrenzung von dem umgebenden Gewebe, wie es sich vor allen Dingen bei den nach Weigert auf elastische Fasern gefärbten Präparaten gezeigt hat, dann aber der Umstand, daß bei genauester Durchsicht zahlreicher Schnitte niemals innerhalb der Epithelmassen elastische Fasern oder deren Reste augetroffen werden konnten, gibt die Veranlassung, den Tumor nicht den Cancroiden zuzurechnen, sondern denselben als oberflächliches Epitheliom aufzufassen.

Während P. Meißner von den Cancroiden der Haut sagt, daß sich das neue wuchernde, von dem extradermalen Teil der Haut stammende Gewebe in das Corium einschiebt, und daraus folgert, daß das elastische Gewebe verdrängt oder zerstört werden muß, haben Unna, Hansemann, du Mesnil de Rochemont elastische Fasern oder deren Reste innerhalb der Krebsmassen gefunden, und vor allen Dingen hat Zieler in einer sehr eingehenden Arbeit nachgewiesen, daß regelmäßig bei fast allen Hautkrebsen sich in größerer oder geringerer Zahl elastische Fasern in den Krebsmassen eingeschlossen finden, welche von dem Muttergewebe stammen und ein aktives Eindringen der Epithelwucherung, also einen destruierenden Charakter der Geschwulst beweisen. Davon kann, wie gesagt, in unserem Falle nicht die Rede sein.

Die in den peripherischen Teilen deutliche papillomatöse Anordnung des epithelialen Gewebes klassifiziert das Epitheliom in die Reihe der papillären Epitheliome. Das mehr oder weniger reichliche Auftreten von Kalkablagerungen bringt den Tumor in Beziehung zu den verkalkten Epitheliomen. Jedoch zeigt sich bei den bis jetzt beobachteten verkalkten Epithe-

liomen, welche Malherbe, Chenantais, von Noorden. Pilliet, Denecke, Stieda beschrieben haben, eine so ausgedehnte Verkalkung der Epithelien und des Bindegewebes, ja richtige Knochenbildung, daß unser Tumor höchstens eine Art Übergangsform zwischen papillären und verkalkten Epitheliomen bildet. Diese Übergangsform steht aber bei weitem den papillären Epitheliomen näher als den verkalkten. Außerdem betreffen die Fälle von verkalkten Epitheliomen fast ausschließlich Individuen jugendlichen Alters, so daß dies auch bei unserer Patientin nicht zutrifft.

Die Ätiologie des Tumors ist anamnestisch gegeben. An der Stelle, wo sich der Tumor entwickelte, hat nach Angabe der Patientin neben vielen anderen Atheromen am Kopf auch ein Atherom gesessen. Daß sich aus Atheromen epitheliale Tumoren entwickeln können, haben von auswärtigen Autoren Albernethy, Paget, Hueter, Tavignot, Chassaignac, Rouget, von deutschen Froriep, Dieffenbach, Lücke, Weichselbaum, Esmarch, Fischer, Volker, Riedel, Volkmann und Franke beobachtet. Und Wernher nennt sogar das Atherom ein eingebalgtes Epitheliom und hält beide Geschwulstarten anatomisch für identisch, nur mit dem Unterschied, daß das Atherom von einem festen Balg umschlossen sei, in dessen Höhle es sich hinein entwickle. Für die unserem Tumor verwandten verkalkten Epitheliome nehmen Malherbe und Chenantais wie Pilliet Atherome, bezw. Dermoide als ziemlich sichere Ätiologie an, während von Noorden diese Entstehungsweise offen läßt, Denecke dieselbe verwirft und Barlow sich dafür ausspricht, daß Talgdrüsenadenome die Grundlage bilden. In letzter Zeit haben sich die Beobachtungen über die Entstehung von Epitheliomen und Karzinomen aus Atheromen und Dermoiden bedeutend vermehrt; ich nenne nur die Arbeiten von Kriesche, Mertens, Linser. Außerdem befinden sich in einigen Jahresberichten chirurgischer Kliniken immer der eine oder der andere Fall erwähnt, bei welchem Epitheliome oder Karzinome aus Atheromen bezw. Dermoiden hervorgegangen sind.

In unserem Falle ließ sich nicht mikroskopisch der exakte Nachweis bringen, daß dieses Epitheliom aus einem Atherom

entstanden war. Von einem Balg war eigentlich nichts mehr zu sehen, wenn nicht die scharfe, bindegewebige Abgrenzung gegen den Tumor als früherer Atherombalg angesehen werden soll, ebensowenig von einem epithelialen Saum oder einer Übergangsstelle von gewöhnlichem Epithel zur Epitheliombildung. Aber es ist von großem Interesse, daß unterhalb des Tumors sich eine allseitig geschlossene Cyste befindet, deren oben beschriebenes mikroskopisches Bild ohne Zweifel die Diagnose Atheromcyste ergibt. Franke und andere Autoren haben beobachtet, daß häufig in der Umgebung eines größeren Atheroms sich noch kleinere Atherome, ohne von außen bemerkbar zu sein, befinden können.

So sind wir berechtigt, wenn wir noch die Angabe der Patientin berücksichtigen, als Ätiologie unseres Tumors mit an Sicherheit grenzender Wahrscheinlichkeit ein Atherom anzunehmen.

Von größtem Interesse aber bei diesem Tumor ist die Organisierung von Teilen der Geschwulstmassen und das Vorkommen von Riesenzellen. Wir wollen zuerst die letzteren betrachten.

Riesenzellen in epithelialen Geschwülsten sind vielfach beobachtet worden. Becher gibt in seiner Arbeit eine kurze Übersicht davon und beschreibt selbst eingehend vier neue Fälle von Karzinomen mit Riesenzellen. Nach ihm haben noch verschiedene Autoren Riesenzellen in Epithelialtumoren gefunden, und Petersen erklärt deren Erscheinen für ein verhältnismäßig häufiges Vorkommnis. Er bringt dieselben, auf den Becherschen Untersuchungen fußend, ebenfalls wie Becher in Beziehung zur spontanen partiellen Heilung der Karzinome.

In unseren Präparaten kommen die verschiedensten Formen der Riesenzellen vor; bald sind dieselben rundlich oder länglich, bald sind sie wirklich viel größer als gewöhnliche Zellen, bald nur um ein weniges, bald haben sie längere oder kürzere Fortsätze, bald liegen sie verhornten Massen an, bald liegen sie etwas entfernt davon mitten im Bindegewebe, bezw. Granulationsgewebe. Die Zahl der Kerne ist verschieden und schwankt je nach Größe der Zellen in ziemlich weiten Grenzen. An unseren Präparaten konnten bis zu 40 Kerne beobachtet werden,

wobei aber noch zu berücksichtigen ist, daß dieselbe Riesenzelle oft mehreren Schnitten angehören kann, die Zahl der Kerne demgemäß eine noch größere ist. Nicht immer war die Zahl der Kerne proportional der Größe der Zelle. Es konnten große Riesenzellen mit verhältnismäßig wenigen Kernen gefunden werden, während öfters kleinere Riesenzellen sich durch ihren Kernreichtum auszeichneten. Die Kerne waren bei allen Riesenzellen immer sehr deutlich färbbar und zeigten eine rundliche, oft aber auch mehr ovale Form. Im großen und ganzen entsprechen sie der Form der Granulationszellen, welche sich fast immer in ihrer Nähe befanden. Die Kerne waren meist, bis auf eine kernfreie Randzone, diffus im Zelleib verteilt, jedoch waren ebenfalls kernlos die Fortsätze der Riesenzellen. Bei einigen Präparaten war deutlich zu konstatieren, daß die Zellkerne sich auf einer Hälfte der Zelle gruppierten, die andere kleinere Hälfte kernlos war. Diese Hälfte war mit Zellfortsätzen versehen und lag den Hornmassen zugekehrt, während die kernreiche Hälfte diesen Massen abgewendet war. Kernteilungsfiguren konnten an keiner Riesenzelle wahrgenommen werden. Was den sonstigen Inhalt der Riesenzellen betrifft, so wurden Kalkkörnchen verschiedener Größe in denselben vorgefunden, aber nicht mit Sicherheit Fragmente von verhornten Epithelien. An einem Präparat fand sich ein Hornschüppchen, etwas kleiner als eine Epithelzelle, nicht nur von den Zellfortsätzen umgeben, sondern auch von dem ganzen Zelleib umflossen, doch war ein geringer Spalt zwischen beiden nachweisbar, sodaß dadurch deutlich bewiesen wurde, daß das Hornschüppchen nicht in das Protoplasma der Riesenzelle aufgenommen war. Außer dieser Sorte von Riesenzellen, welche sich immer in der Nähe von Bindegewebe oder dessen Vorstufen, dem Granulationsgewebe, aufhielten, fanden sich vereinzelte, mitten zwischen den Epithelzellen liegende, mehrkernige Zellen von derselben Größe wie die Epithelien der Nachbarschaft. Die Kerne füllten, wenn sie 6—8 an der Zahl waren, den Zelleib vollständig aus und lagen an manchen Stellen schön regelmäßig geordnet, so wie man es bei Furchung von Eiern niederer Tiere beobachten kann. Auch an den Kernen dieser Zellen konnten keine Teilungsfiguren nachgewiesen werden.

Diese Zellen verdienen eigentlich noch nicht den Namen Riesenzellen, da dieselben nicht größer sind als die anderen Epithelien; man müßte diese Zellen nur als vielkernige Zellen beschreiben, doch aus Gründen, die nachher noch erörtert werden sollen, gehören dieselben in die Kategorie der Riesenzellen.

Diese Riesenzellen sind unzweifelhaft als Fremdkörperriesenzellen aufzufassen nach dem Vorgang von Becher wie anderer Autoren. Der Ausdruck Fremdkörper ist ebenfalls im Becherschen Sinne aufzufassen, welcher den Satz aufstellt, daß nicht nur Produkte oder Teile des Organismus, sofern dieselben nekrotisch oder nekrobiotisch geworden sind, als Fremdkörper wirken können, sondern daß auch echtes Gewebe, sofern es sich an einer Stelle des Körpers bildet, an der es physiologisch nicht vorkommt, oder aber ein Gewebe, das zwar aus einem echten Körpergewebe abstammt, sich aber sonst im Organismus nicht vorfindet, unter Umständen eine Reizwirkung als Fremdkörper ausüben kanu. In unserem Falle handelt es sich einerseits um Epithelgewebe mit noch gut färbbaren Kernen, welches sich im Unterhautgewebe entwickelt hat, andererseits um Produkte des Epithelgewebes, nämlich Hornzellen, wie auch richtige Fremdkörper, die Kalkablagerungen.

Petersen teilt die Riesenzellen ihrer Abstammung nach in epitheliale, bindegewebige und musculäre. Die Frage der Entstehung aus Leukocyten, wie von Franke angenommen wird, läßt er offen. Zur Diagnose der Abstammung ist nach Petersen vor allem zu achten auf die Form und Struktur der Riesenzellen bezw. ihrer Kerne, dann aber auf ihre Lagerung im Gewebe. Die bindegewebige Abstammung der zuerst beschriebenen Riesenzellen wird demnach sichergestellt durch ihre enge Beziehung zum Bindegewebe ihrer Lage nach, durch den Zusammenhang von Fortsätzen der Riesenzellen mit Bindegewebsfasern und endlich durch das Aussehen ihrer Kerne, welche den Kernen von Granulationszellen gleichen. Diese Riesenzellen haben ebenfalls und aus demselben Grunde amöboide und phagocytäre Eigenschaften, wie die von Becher beschriebenen. Die amöboide Eigenschaft läßt sich erklären aus ihrer verschiedenen Lage zu den verhornten Massen und dem Bindegewebe, bezw. Granulationszellen. Die phagocytäre Eigenschaft

ist besonders an den Präparaten zu sehen, wo sich innerhalb des Zelleibes Kalkkörnchen befinden. Diese Kalkkörnchen sind zum Teil bei weitem kleiner, als die amorphen Kalkablagerungen in der Umgebung, so daß anzunehmen ist, der Kalk sei unter dem Einfluß der intracellulären Verdauung schon zum Teil gelöst worden. Ferner aber ist die phagocytäre Eigenschaft zu beweisen durch die Präparate, wo sich verhornte Schollen, welche kleiner sind als die Schollen in ihrer nächsten Umgebung zwischen den Fangarmen der Riesenzellen befinden. Man kann sich vielleicht vorstellen, daß zur Resorption bezw. Lösung von einem verhältnismäßig festen anorganischen Körper wie Kalk, derselbe in den Zellkörper zur Verdauung aufgenommen werden muß, damit er durch innigeren Kontakt mit dem Zellsaft gelöst werden kann, während zur Resorption von Hornschüppchen schon eine extracelluläre Verdauung genügen kann. Doch haben viele Autoren, wie Becher und Petersen, Reste von verhornten Epithelien in Riesenzellen nachgewiesen. Bei dem physiologischen Vorbilde der Fremdkörperriesenzellen, den Osteoklasten, sind bis jetzt noch nicht Kalkkörnchen im Innern derselben gefunden worden; hier findet also auch eine extracelluläre Resorption physiologischer anorganischer Massen statt. Die Riesenzellen der zweiten Art sind nach ihrem Aussehen und ihren Lagebeziehungen entschieden epithelialer Natur. In unseren Präparaten sind dieselben erst im Wachstum begriffen, denn sie sind, was Größe anbelangt, noch nicht sehr weit gediehen, jedoch sind dieselben nach den Beobachtungen von Becher und Petersen wirklich als Riesenzellen anzusprechen. Durch sie läßt sich Bechers Theorie von der Entstehung der Riesenzellen durch Teilung eines Zellkernes mit mangelnder Protoplasmateilung stützen, und Petersen schreibt ihnen einen nicht zu vernachlässigenden Anteil neben den bindegewebigen Fremdkörperriesenzellen bei dem Heilungsvorgang zu.

Bei beiden Sorten von Riesenzellen ist die „Annahme berechtigt, daß dieselben sich vergrößern durch Vereinigung mit Elementen gleicher Herkunft", hier durch Vereinigung mit Granulationszellen, dort mit Epithelien.

Wir kommen jetzt zur Besprechung der Organisation der

Geschwulstmassen. Wir sehen in unseren Präparaten Bindegewebe, welches sich innerhalb von Pseudoalveolen befindet. Dieses Bindegewebe setzt sich fort in Granulationsgewebe, welches wiederum an seinen Ausläufern Riesenzellen liegen hat. Diese Riesenzellen treten nicht immer auf; gerade an zwei sehr instruktiven Präparaten, 2 und 9 (Figg. 1 und 5, Taf. XII) konnten keine Riesenzellen gefunden werden; aber auch sonst wurden an verschiedenen Stellen Organisationsprozesse beobachtet, wo Granulations- und Bindegewebe unabhängig von Riesenzellen sich vorfindet. Doch wo wir Riesenzellen finden, haben wir die Reihenfolge: Hornmassen, Riesenzellen, Granulationsgewebe, Bindegewebe. Diese Riesenzellen, welche mit ihren Protoplasmafortsätzen zwischen den Hornmassen liegen, sind die Pioniere, welche die Fremdkörper — die verhornten Massen —, zuerst angreifen und die Wege den nachfolgenden Granulationszellen bahnen. Daß diese Riesenzellen wirklich zuerst die Fremdkörper angreifen, wird durch ihre Lage und ihr Verhalten zu den Hornmassen bewiesen. Sie liegen nämlich fast immer, wie oben erwähnt, den Hornmassen an, sind mit ihren Fortsätzen, dank ihrer amöboiden Eigenschaft, zwischen dieselben eingedrungen und sprengen die einzelnen verhornten Zellverbände. Ihre Tätigkeit wird fortgesetzt von den Zellen des Granulationsgewebes, welches einige Vorläufer in die von den Riesenzellen geschaffenen Spalten schickt und schließlich mit massenhaften Zellen zwischen die verhornten Epithelien eindringt und dieselben auseinander treibt. Das Granulationsgewebe wird wiederum abgelöst von dem Bindegewebe. Wir wollen hierbei nochmals betonen, daß die Phase 1, die Riesenzellen, ausfallen kann und dann der Prozeß mit Phase 2, den Granulationszellen, beginnt und zu demselben Ziele führt.

Die Hornmassen, welche zuerst in soliden Haufen vorhanden sind, werden durch die phagocytäre Tätigkeit der Riesenzellen mit kleinen Spalten durchsetzt, sind also schon in ihrem Volumen geringer geworden, denn denselben Raum, den die Hornmassen vorher allein eingenommen haben, müssen sie jetzt mit den Riesenzellen teilen. Je mehr die Granulationszellen in die Hornmassen eindringen, um so mehr nehmen die einzelnen Hornschollen an Größe und Zahl ab, die Zwischenräume zwischen

ihnen, welche dicht mit Granulationszellen ausgefüllt sind. nehmen in demselben Verhältnis zu. Das Granulationsgewebe hat also auch auf diese Fremdkörper einen stark resorbierenden Einfluß, wie ja auch an verschiedenen Stellen der Geschwulst die resorbierende Tätigkeit allein den Zellen des Granulationsgewebes zur Last gefallen ist, da dort, wie oben erwähnt. keine Riesenzellen nachgewiesen werden konnten. Ebenso verhält es sich mit dem jungen Bindegewebe. In den Maschen dieses sind die Hornschollen noch geringer an Größe als im Granulationsgewebe. Wir kommen also zu dem Ergebnis, daß die Organisierung der Hornmassen sowohl ohne Auftreten von Riesenzellen, als auch mit Vorkommen derselben vor sich gehen kann. Die Stellen, an denen diese Prozesse stattgefunden haben, befinden sich im großen und ganzen mehr in den peripherischen Teilen des Tumors nach der freien Seite zu, also an den älteren Partien; am Boden der Geschwulst sind auch einige verhornte Pseudoalveolen im Stadium der Organisation, jedoch längst nicht so zahlreich wie an der Peripherie.

Solche Vorgänge, das Auftreten von Granulationsgewebe in Tumoren epithelialer Natur, sind noch nicht sehr oft beobachtet; es dürfte daher angebracht sein, die in der Literatur vorkommenden Fälle kurz zusammenzustellen, um im Anschluß daran die Beziehungen zu unserem Falle zu besprechen.

1. Franke beschreibt in Fall 17 seiner Arbeit über das Atherom ein Gewächs, welches von der Kopfhaut einer 47jähr. Patientin stammt, welche noch neben diesem Gewächs zahlreiche Atherome verschiedener Größe auf dem Kopfe hatte. Dies Gewächs, welches viele Jahre schon bestand, wurde 13 Jahre vorher durch einen Stoß eröffnet und begann seit zwei Jahren stark zu wuchern und eine übelriechende Flüssigkeit abzusondern. Abgesehen von der Größe hat dieses Gebilde makroskopisch, nach der vorliegenden Abbildung beurteilt, eine merkwürdige Ähnlichkeit mit unserem Tumor, so daß auf eine genauere Beschreibung verzichtet werden kann. Als Grundlage dienen ihr zwei Balggeschwülste, die nur durch eine schmale Wand von einander getrennt sind. Dieselben lassen sich aus ihrer Umgebung leicht herauslösen, wobei ein Teil des Balges zurückbleibt. Der mikroskopischen Beschreibung wird

folgendes entnommen: Die oberflächlichsten Schichten des Gewächses bestehen nicht allein aus Horngewebe, das durch Nachschub von unten her immer in die Höhe geschoben wird, sondern es ist dasselbe innig durchwachsen von Bindegewebe mit reichlichen Spindelzellen und ist stark durchsetzt von Rundzellen, stellenweise so stark, daß von ihm nichts mehr sichtbar ist, sondern man Granulationsgewebe vor sich hat. An das frühere Vorhandensein erinnern nur noch hie und da zwischen den Rundzellen auftauchende Hornperlen, auch einzelne Kalkkörperchen, seltener größere Massen verhornten Gewebes. Besonders gegen die Oberfläche zu wird die Rundzellenanhäufung immer beträchtlicher. Ihren Ausgangspunkt nehmen diese, sowie die oben erwähnte Bindegewebsentwicklung, von den Papillen, die ja besonders im oberen Teile dicht mit Rundzellen gefüllt sind. Von hier aus dringen sie in das epitheliale Gewebe ein, mitunter so massenhaft, daß die Grenze zwischen der Papille und ihrem Epithelmantel verwischt wird, und durchsetzen es bis zur Oberfläche hin. Unterstützt werden sie dabei durch eine entsprechende Neubildung von Blutgefäßen. Und namentlich in dem Granulationsgewebe nahe der Oberfläche sind dieselben sehr reichlich entwickelt und besitzen dabei ein ausehnliches Lumen. Blutungen mögen diese Rundzellenauswanderung und Bindegewebsbildung unterstützt haben.

2. Denecke beschreibt ein verkalktes Epitheliom, welches im Verlauf von zwei Jahren sich entwickelt haben soll. Mit der Verkalkung der Epithelzellen traten Veränderungen in dem Gewebe auf, wie sie bei der Einheilung und Resorption von Fremdkörpern eine Rolle spielen. Daß die verkalkten Krebsmassen zunächst einen bestimmten Einfluß auf das umliegende Gewebe ausüben, geht schon daraus hervor, daß an Stellen, wo die fast immer in der Mitte der Krebskörper beginnende Verkalkung der Epithelzellen bis an das Bindegewebe heranreicht, dieses zu wuchern beginnt, den Raum zwischen beiden ausfüllt und ferner an den Krebsmassen unregelmäßige Grenzen schafft, während in unmittelbarer Nähe, da, wo Verkalkung noch nicht eingetreten ist, die Grenzen noch ganz scharf sind. Denecke beschreibt darauf sein Präparat, bei welchem auch echte Knochenbildung vorkommt, des näheren, jedoch kommt

für uns nur noch folgendes in Betracht: Während die Gegenwart der Zellformen und die Reichhaltigkeit des Gewebes an ihnen uns berechtigt, hier von einem Granulationsgewebe zu sprechen, so fehlt doch etwas, was mit dem Begriff der Granulation eng verknüpft zu sein pflegt: das ist der Reichtum an Blutgefäßen. Kapillaren sind wohl hier und da zu sehen. doch sind kleinere Arterien nur in sehr verschwindender Anzahl nachweisbar; kleinere und größere Blutextravasate finden sich. wie in der Kapsel, so im ganzen Tumor. An der Grenze gegen die verkalkten Zellen ist das Gewebe besonders reich an jungen Bindegewebszellen und Fibroblasten. Zwischen ihnen sieht man einzelne verkalkte Epithelzellen, die im letzteren Falle wohl noch durch eine schmale Brücke mit der großen Masse in Verbindung stehen. Der in den jüngsten Partieen noch vorhandene Raum zwischen den beiden Geweben ist, sobald Verkalkung eingetreten, von Fibroblasten erfüllt, die auch einzeln oder keilförmig im Haufen meistens mit ihrer Umgebung noch im Zusammenhang in die verkalkten Massen eindringen oder auch ganz unabhängig von anderen als eingewanderte Zellen in ihnen liegen. Schließlich findet man in dem ganzen Tumor an der Grenze gegen die verkalkten Massen oder doch in deren unmittelbarer Nähe auch noch Riesenzellen. Denecke schreibt die resorbierende Tätigkeit in erster Linie den Leukocyten. dann den Granulationszellen und schließlich auch den Riesenzellen zu.

3. Becher beschreibt vier Cancroide mit Riesenzellen, von denen hier hauptsächlich die beiden ersteren in Frage kommen. Das eine Cancroid hat sich im Anschluß an eine schwere Verletzung einer Extremität, das andere im Anschluß an eine osteomyelitische Fistel gebildet. Beide Cancroide haben eine Reihe von Jahren zur Bildung gebraucht. Becher fand im ersten Falle an den Perlkugeln des Cancroids Riesenzellen, ebenso in den Perlkugeln zwischen versprengten Hornmassen, und schließlich sah er Stellen, an denen die Perlkugeln völlig zerstört waren, und nur noch einige vereinzelte, verhornte, im Granulationsgewebe liegende Epithelien den Ort erkennen ließen. an dem ein Krebsnest bestanden hat. Er deutet dieses Bild unter Annahme der Zerstörung von Krebsnestern und Ersetzung

durch indifferentes Bindegewebe als partielle Heilung des Cancroids. Der zweite Fall ist in seinem mikroskopischen Befunde analog dem ersten. In den beiden anderen Fällen handelt es sich um Cancroide, bei welchen Riesenzellen zur Beobachtung kamen, die zum Teil noch kernhaltige, also demnach noch nicht abgestorbene Krebsnester angreifen und an einigen Stellen direkt an Bindegewebe angrenzen. Im vierten Falle wirkt als Fremdkörper hyalin degeneriertes Bindegewebe. Auch hier stehen die Riesenzellen in Verbindung mit jungem Bindegewebe. Becher beschreibt als neu den Prozeß, „der mit der Bildung von Riesenzellen an der Peripherie von Perlkugeln beginnt, hiermit nicht zum Stillstand kommt, sondern weiterschreitet und schließlich zur völligen Zerstörung der Perlkugeln führt. Dies ist ein Vorgang, der durchaus dem der Organisation entspricht. An Stelle von Krebszellen tritt junges Bindegewebe. Schreitet nun der Prozeß weiter fort, so wäre es denkbar, daß sich aus dem jungen, zellreichen Granulationsgewebe straffes. fibröses Gewebe bildete und so schließlich eine Abkapselung der Tumoren entstände, die einen Wachstumsstillstand im klinischen Sinne zur Folge hätte."

4. Borst erwähnt in seiner Lehre von den Geschwülsten, daß er ebenfalls einen Fall von Krebs mit teilweiser Organisation gesehen habe.

Petersen, welcher auf Grund der Becherschen Arbeit viele Karzinome auf diese Vorgänge hin untersucht hat, hat zwar in vielen Fällen Fremdkörperriesenzellen gefunden, doch niemals Prozesse, wie von Becher beschrieben. Er schließt sich trotzdem der Becherschen Auffassung an.

Nicht unerwähnt soll bleiben, daß Lucae und Manasse bei Cholesteatomen in vielen Fällen Riesenzellen den Epithelmassen anliegend und sogar dieselben ersetzend gefunden haben. Manasse beobachtete sogar bei mehreren Cholesteatomen Bindegewebe, welches hart an die Riesenzellen grenzte, und zwar war umsomehr Bindegewebe vorhanden, je älter die Cholesteatome waren. Es soll in Kürze der Manassesche Befund angeführt werden.

Fall III. Cholesteatom bei Otit. med. purul. chron. Mikroskopisch bestand der Tumor zum großen Teil aus kleinzelligem Gra-

nulationsgewebe, in dem allerdings schon ziemlich viel Partien jüngeren und älteren Bindegewebes zu erkennen waren. Eingehüllt von solchen Bindegewebszügen fanden sich mehrfache Komplexe von Riesenzellen. Im Centrum dieser Komplexe lagen öfters lange, blättrige, verschwommene Gebilde, welche selten abgestorbene Epidermisschollen erkennen ließen. Ferner zeigten sich Anhäufungen von Riesenzellen, von Bindegewebe umgeben, welche in ihrem Innern (Centrum) gar keine Einlagerung mehr aufwiesen. Hier war also nur ein bindegewebiger Hohlraum zu sehen, vollgepfropft mit Riesenzellen, welche oft mit ihren mehr oder weniger spitzen Ausläufern in einander übergingen.

Wir sehen, daß unser Fall im großen und ganzen dem ersten Fall von Becher, wenigstens was den pathologisch-anatomischen mikroskopischen Befund betrifft, ähnlich ist; nur ist zu erwähnen, daß in unserem Fall Granulationsgewebe an vielen Stellen aufgetreten ist, ohne sich der Bildung der Riesenzellen zu bedienen. Auch ist zu bemerken, daß sich bei Becher vor allen Dingen Perlkugeln organisiert oder von Riesenzellen durchsetzt vorfanden, während es sich in unserem Fall um Organisation ganzer Querschnittsfiguren (Pseudoalveolen) oder meistens von Teilen solcher handelt. Die wenigen Perlkugeln, die in unseren Präparaten beachtet wurden, zeigten niemals eine Veränderung in der von Becher beschriebenen Art.

Klinisch ist aber ein großer Unterschied, was die Zeitdauer anbetrifft. Bei Becher erstreckt sich die Dauer des Cancroids über Jahre, und er kommt auf Grund seiner Fälle zu dem Resultat, daß langsames Wachstum, wenn nicht notwendig, so doch von großem Einfluß auf die Riesenzellenbildung — mithin also auch auf die Bildung von Granulationsgewebe, welches nach Becher eine Folgeerscheinung der Riesenzellenbildung ist — sei. Weiterhin meint Becher, daß in einem entzündeten Gewebe, denn seine Cancroide entwickelten sich sämtlich auf einem Boden, der jahrelang Insulten durch Wundsekret ausgesetzt war und sich im Stadium permanenter Entzündung befand, infolge der gesteigerten Stoffwechselbeziehungen und der erhöhten produktiven Zelltätigkeit ein Fremdkörper leichter und ausgiebiger eine Riesenzellenbildung hervorrufen könnte.

In unserem Tumor ist schon im Laufe von drei Monaten eine so ausgedehnte Verhornung eingetreten und im Anschluß daran eine sehr reichliche Riesenzellenbildung und fortgeschrittene Organisation, daß wir zu der Ansicht kommen müssen, daß die Organisation auch in verhältnismäßig kurzer Zeit auftreten kann. Darin stimmt unser Fall mit dem Becherschen überein, daß entzündliche Erscheinungen bei unserem Tumor vorhanden sind. Schon aus der Anamnese erfahren wir, daß der Kopf der Patientin über und über mit Borken und Krusten bedeckt war, mindestens ein Zeichen einer Kopfhauterkrankung. Dann aber ergibt sowohl die makroskopische wie mikroskopische Untersuchung des Tumors verschiedene Entzündungserscheinungen, teils primärer Natur, wie endarteriitische Prozesse, weite mit Blut gefüllte Gefäße, teils secundärer Natur, wie Ulceration an der Oberfläche mit Nekrosenbildung, daran anschließend Infiltration mit polymorphonucleären Leukocyten.

Demnächst ähnelt am meisten der Fall von Franke, schon was die Vorgeschichte anbetrifft. Beide Patientinnen haben multiple Atherome auf der Kopfhaut. Was die Zeitdauer des Frankeschen Falles anlangt, so erstreckt sich diese ebenfalls auf mehrere Jahre. Dreizehn Jahre vorher wurde das Atherom durch einen Stoß eröffnet und begann seit zwei Jahren stark zu wuchern. Hier haben also auch Entzündungserscheinungen, wie chronische Eiterungen, Platz gegriffen, Der Frankesche Fall ist also geeignet, als Stütze für die Becher-sche Theorie zu dienen. Was ihn in nähere Beziehung zu dem von uns beschriebenen Falle bringt, ist der verhältnismäßige Reichtum an Blutgefäßen, neben der papillenartigen Anordnung des Gewebes. In beiden Fällen, sowohl in dem Frankeschen, als in dem unsrigen, sind Blutungen aufgetreten, denen Franke mit die Veranlassung der Granulations- und Bindegewebsentwicklung zuschreibt. In unserem Falle sind die Blutungen von untergeordneter Bedeutung, weil sie, wie sich durch das fast unveränderte Aussehen der roten Blutkörperchen beweisen läßt, erst ganz kurz vor der Exstirpation der Geschwulst oder durch Manipulationen während der Operation entstanden sein müssen. Hämatisches Pigment konnte nur ganz verschwindend wenig gefunden werden.

Franke hat diese Vorgänge bei seinem Tumor beschrieben, ohne sich in seiner Arbeit des weiteren darüber auszulassen, wie er diesen Vorgang auffaßt. Erst Denecke hat in seinem Fall von verkalktem Epitheliom die hierhergehörigen Prozesse als Vorgänge beschrieben, wie sie bei der Einheilung und Resorption von Fremdkörpern stattfinden. Bei seinem Tumor tritt die organisierende Tätigkeit der Fibroblasten und Riesenzellen erst auf nach Verkalkung des Grundgewebes, während sich bei unserer Geschwulst, wie bei der Frankeschen, Gewebe organisiert, das oft noch deutlich Kerne nachweisen läßt. Denecke vermißt in seinem Fall zur Diagnose echten Granulationsgewebes den Reichtum an Gefäßen. Im Frankeschen Fall wie in dem unsrigen ließen sich deutlich zahlreiche Gefäße nachweisen, sowohl Kapillaren, als auch kleinere Arterien.

Um den oben erwähnten Manasseschen Fall noch zu berücksichtigen, so ähnelt er, was die Dauer seines Verlaufs und die Formen der Riesenzellen anbetrifft, am meisten den Becherschen Beobachtungen, unseren Befunden gleicht er insofern, als die Riesenzellen sehr zahlreich vorhanden sind, meist dicht nebeneinander liegen und nach außen hart an das Bindegewebe grenzen.

Es bleibt uns noch übrig, Erscheinungen mehr nebensächlicher Art zu besprechen, vor allen Dingen aber noch die Prognose unseres Falles zu berücksichtigen.

In einigen Präparaten von der Peripherie unseres Tumors ist eine reichliche Infiltration polymorphonucleärer Leukocyten zu beobachten, außerdem aber eine im ganzen etwas weniger starke Kernfärbung und besonders am äußersten Rande Ablassung der Kerne. Dies ist zurückzuführen auf den an der Tumoroberfläche stattfindenden ulcerativen Prozeß. An einzelnen Stellen sind auch polymorphonucleäre Leukocyten eingesprengt in Granulationsgewebe, sodaß hier besonderer Kernreichtum des Gewebes hervortritt und auf den ersten Blick sehr kernhaltiges Granulationsgewebe vortäuschen kann. Sonst finden sich noch entzündliche Erscheinungen in dem Fuß der Geschwulst, beziehungsweise in der unmittelbar angrenzenden Haut. Diese bestehen in Infiltration mit polymorphonucleären

Leukocyten, welche sich besonders in der Umgebung der Gefäße anhäufen, sodaß man fast von Abscessen reden kann, dann aber Wucherungen an der Intima, Media und Adventitia von anderen Gefäßen, welche an einigen Stellen zu einer Verengerung der Gefäßlumina geführt haben. Weiter konnten Erweiterungen an den Ausführungsgängen vieler Schweißdrüsen nachgewiesen werden mit Sekretstauung. Diese Erweiterungen sind auf Verengerungen an einzelnen Teilen der Ausführungsgänge, hervorgerufen durch entzündliche Prozesse in der Umgebung derselben, zurückzuführen. Die Gesamtheit dieser entzündlichen Erscheinungen sind einerseits primärer Natur, andererseits aber auf die Ulceration des Tumors und den desolaten Zustand, in welchem sich die Patientin befand, ehe sie in ärztliche Behandlung kam, zu schieben.

Die Prognose unseres Falles ist im allgemeinen günstig. Klinisch ließ sich eine Schwellung der regionären Lymphdrüsen nicht feststellen, und mikroskopisch hat die Diagnose, wie des längeren auseinandergesetzt, ein Epitheliom absolut lokalen Charakters ergeben. Allerdings ist dies Epitheliom, wie sich aus der Zahl der gefundenen Kernteilungsfiguren schließen läßt, ein verhältnismäßig schnellwachsendes gewesen. Auch kommt es öfter vor, daß gutartige Epitheliome einen malignen Charakter annehmen können. Klebs spricht in seiner Pathologie davon, daß das Epitheliom von vornherein karzinomatös sein kann, während allerdings dies in zahlreicheren Fällen erst secundär geschieht. Einige Autoren, wie Borst, machen überhaupt keinen Unterschied zwischen den Epitheliomen und Hautkrebsen, wegen der nahen Verwandtschaft beider miteinander.

Endlich soll noch kurz auf eine Angabe unserer Patientin eingegangen werden, weil dieselbe geeignet ist, die Frankesche Theorie von der Entstehung der Atherome (Epidermoide) zu stützen, nämlich der Umstand, daß eine Tochter der Patientin ebenfalls an Atheromen leidet. Franke macht nämlich auf die Erblichkeit der Atherome aufmerksam und macht diesen Umstand mit verantwortlich für seine Theorie, daß Atherome aller Wahrscheinlichkeit nach ihren Ursprung einer im fötalen Leben stattgehabten Abschnürung von in die Tiefe gedrungenen

Epidermiszapfen verdanken. Wir selbst stehen jedoch mit Chiari auf dem Standpunkt, daß die Atherome als Retentionscysten von Haarbälgen aufzufassen sind.

Wir wollen jetzt kurz das Ergebnis unserer Arbeit zusammenfassen: Es handelt sich um ein verhältnismäßig schnell wachsendes Epitheliom papillären Charakters, welches einerseits wegen seiner Verhornung den Cancroiden sehr nahe steht, andererseits wegen seiner partiellen Verkalkung den verkalkten Epitheliomen verwandt ist, mit ausgedehnter Organisation, welche auf einem durch entzündliche Vorgänge vorbereiteten Boden in verhältnismäßig kurzer Zeit stattgefunden hat und als partielle Heilung aufzufassen ist, und zahlreichen Fremdkörperriesenzellen teils bindegewebiger, teils aber auch epithelialer Natur. Entstanden ist der Tumor wahrscheinlich auf dem Boden eines Atheroms.

Zum Schluß erlaube ich mir ergebenst, Herrn Geh. Rat Orth für die Anregung zu dieser Arbeit, die Überlassung des Materials und für die gütige Unterstützung bei derselben meinen ehrerbietigsten Dank auszusprechen.

Literatur.

1. Abernethy, Surgical observations 1804.
2. Barlow, Über Adenomata sebacea. D. A. f. kl. M. 55. 1895. S. 61.
3. Becher, Über Riesenzellenbildung in Cancroiden. V. A. 156 S. 62.
4. Borst, Lehre von den Geschwülsten. 1902. Wiesbaden.
5. Chassaignac, Union medical Août 1850, Societé de Chirurgie 1850.
6. Chenantais (et Malherbe), Note sur l'epitheliome calcifié des glandes sebacées. Bulletin de la societé anatom. Mars 1890.
7. Chiari, Über die Genese der sogen. Atheromcysten der Haut. Zeitschrift f. Heilk. XII. 1891.
8. Denecke, Beitrag zur Kenntnis der verkalkten Epitheliome. Arbeiten aus dem pathologischen Institut in Göttingen. Berlin 1893. Festschrift Virchow.
9. Esmarch, Aphorismen über Krebs. VI. Chirurgen-Congreß. Berlin 1877. II. S. 198.
10. Dieffenbach, Operative Chirurgie. Leipzig 1845. S. 261.
11. Fischer, Charité-Annalen 1865. XIII. 1. S. 265.
12. Franke, Über das Atherom etc. Langenbecks Archiv 34. 1887. S. 507.
13. Derselbe, Karzinomatös entartetes Epidermoid. V. A. 121. S. 444.
14. Froriep, Chir. Kupfertafeln 393. Fig. 6.
15. Hansemann, Das Krebsstroma etc. V. A. 133. 1893.

16. Hansemann, Die mikroskopische Diagnose der bösartigen Geschwülste. 1897.
17. Hueter, Contributions to the surgery etc. S. 853.
18. Klebs, Allgemeine Pathologie 1889 II. S. 739.
19. Derselbe, Handbuch der pathologischen Anatomie 1869 S. 33.
20. Krauß, Über Riesenzellenbildung etc. V. A. 95. 1884. S. 249.
21. Krische, Ein Fall von Oberflächenepithelkrebs etc. Bruns Beitr. z. klin. Chirurgie. 31. Suppl. 1901. S. 528.
22. Linser, Über Entwicklung von Epitheliomen und Karzinomen in Dermoidcysten. Bruns Beitr. 31.
23. Lucae, Beiträge zur Kenntnis der Perlgeschwulst. Arch. f. Ohrenheilk. VII. p. 262.
24. Lücke, Pitha-Billroth II S. 61.
25. Malherbe, Quelques notes sur la classification etc. Arch. général de méd. 1885. Nov.
26. Derselbe, Recherches sur l'epithéliome calcifié. Arch. de Physiologie. 1881.
27. Manasse, Über Granulationsgeschwülste mit Fremdkörperriesenzellen. V. A. 136 p. 245.
28. Meissner, P., Über elastische Fasern etc. Dermatolog. Zeitschrift III. 1896.
29. Mertens, Karzinom auf dem Boden eines Dermoids. Bruns Beiträge. 31.
30. du Mesnil de Rochemont, Über das Verhalten der elastischen Fasern etc. Arch. für Dermatol. u. Syph. 25. 1893.
31. von Noorden, Das verkalkte Epitheliom. Bruns Beiträge. III. 1888.
32. Paget, Lectures on Surgical Pathology. II. p. 83 u. 430.
33. Pilliet, Deux cas d'epithéliome calcifié. Bull. d. l. Soc. anat. d. Paris 13. 1890.
34. Petersen, Beiträge zur Lehre vom Karzinom etc. Bruns Beitr. 34. 1902. S. 682.
35. Riedel, Deutsche Zeitschrift für Chirurgie XV. S. 92.
36. Rouget, Obs. sur une tumeur epithéliale etc. Compt. rend. d. l. Soc. de Biologie 1850. p. 121.
37. Stieda, Das verkalkte Epitheliom. Bruns Beitr. 1896. p. 812.
38. Tavignot, Bull. d. l. soc. anat. de Paris 1842. p. 144.
39. Unna, Die Histopathologie der Haut in J. Orths Lehrbuch der spec. path. Anatomie. Ergänzungsband, II. Teil. 1894.
40. Volkmann, Klinische Vorträge Nr. 334. 335.
41. Weichselbaum, Entwicklung eines Epithelioms in Atheromcyste. Wiener med. Wochenschr. 1873. No. 36.
42. Wernher, Atherom ein eingebalgtes Epitheliom. V. A. 8 S. 245.
43. Zieler, Über gewebliche Einschlüsse in Plattenepithelkrebsen etc. Arch. f. Dermatologie u. Syph. 62. 2 u. 3. S. 357 1902.
44. Schmidts Jahrbücher.

XVIII.
Kleinere Mitteilungen.

1.

Beitrag zur Histogenese sogenannter Riesenzellen.

(Aus dem Laboratorium des Herrn Professor Hoyer bei der Warschauer Medizinischen Gesellschaft.)

Von

Dr. Julius Schleifstein,

leitendem Arzt am Ambulatorium für Halskrankheiten im Wolaer Krankenhause in Warschau.

(Mit 4 Figuren im Text.)

In dem von mir geleiteten Ambulatorium für Halskrankheiten gelangte im März d. J. die 30jährige Frau eines Arbeiters in meine Behandlung, welche sich über schon seit zwei Jahren andauernde Heiserkeit und Atembeschwerden beklagte. Bei der Untersuchung ergab sich an der linken Lungenspitze mäßige Dämpfung, verschärftes Atemgeräusch und wenig deutliche Bronchophonie. Der laryngoskopische Befund zeigte an der hinteren inneren Kehlkopfwand eine Geschwulst von der Größe etwa einer halben Haselnuß, mit glatter Oberfläche, welche die Hälfte der Stimmritze ausfüllte und die Schließung derselben bei der Phonation verhinderte. Die Geschwulst wurde von mir operativ entfernt.

Ein etwa 1 cm langes und 4 mm breites Stück der Geschwulst wurde in Sublimatlösung fixiert, mit Alkohol entwässert, in Paraffin eingebettet und in Schnittserien von 10 μ Dicke zerlegt, die mittelst Eiweiß auf Glimmerplatten aufgeklebt wurden. Die Färbung erfolgte mittelst Hämatoxylin und Eosin, nach den Methoden von van Gieson und M. Heidenhain und mittelst der Ehrlichschen Triacidlösung.

Das die Geschwulst überkleidende Epithel zeigte bei der mikroskopischen Untersuchung die gewöhnlichen, gut ausgebildeten drei Schichten: in der oberflächlichen abgeplattete Zellen, in der mittleren Stachelzellen und in der tiefsten cylindrische Zellen. Die Kerne der genannten Zellen färbten sich mit der van Giesonschen Lösung rotviolett. Die Papillarschicht des bindegewebigen Substrates war ziemlich gut entwickelt. Letzteres bestand aus in verschiedenen Richtungen sich durchkreuzenden Fasern und enthielt neben zahlreichen gewöhnlichen platten und spindelförmigen Bindegewebszellen und Wanderzellen etwas größere, rundliche und spindelförmige Zellen mit viel hellerem Protoplasma und bläschenartigen Kernen. Während die Kerne der ersteren mit der van Giesonschen Lösung braun tingiert wurden, zeigten die rundlichen, bläschenartigen Kerne der letzteren eine rot-violette Färbung. Zellen mit solchen Kernen lagen meist zusammengehäuft zu zweien oder in größerer Anzahl, und in der Mitte

dieser Anhäufungen zeigte sich ein hohler, kaum wahrnehmbarer, bisweilen wieder deutlicherer Raum, der häufig rote Blutkörper und Leukocyten umschloß. Dieser Umstand wies darauf hin, daß wir es hier mit neugebildeten, geschlängelt verlaufenden, in verschiedenen Richtungen durchschnittenen Kapillaren zu tun hatten, an welchen zum größeren Teile das Lumen noch nicht ausgebildet war. Die in solchen Gefäßdurchschnitten enthaltenen Blutscheiben färbten sich intensiv (Fig. 1b). Stellenweise fanden sich aber ungewöhnlich erweiterte Kapillaren mit gering tingiertem

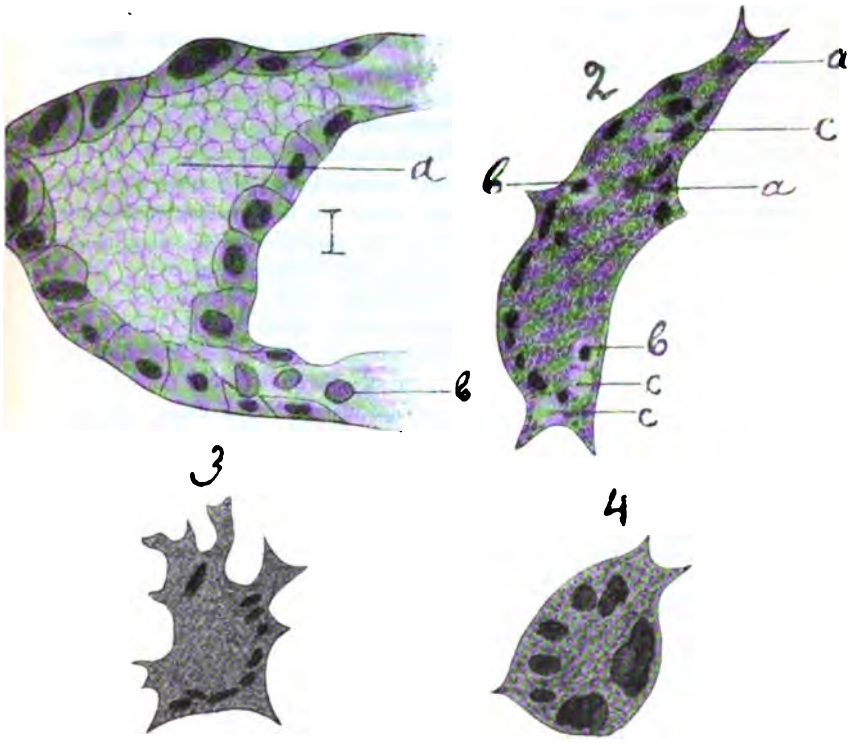

oder ganz farblosem Inhalt; die Konturen der Blutkörper waren darin kaum markiert (Fig. 1a). An anderen Stellen war das Gefäßlumen von einer farblosen, körnigen Masse erfüllt, in welcher nur die vereinzelten Konturen von Blutkörpern sich bemerkbar machten (Fig. 2a). In solchen Gefäßen, indem die Kerne der Endothelzellen deutlich hervortraten, waren die Konturen derselben nicht wahrnehmbar (Figg. 2, 3, 4). An einzelnen Stellen fanden sich jedoch von einem homogenen, viel helleren (als die ungefärbte körnige Masse des Gefäßes) Hofe umschlossene Kerne; der Hof entsprach dem Durchschnitte von Endothelzellen (Fig. 2b). Daneben

zeigten sich ebensolche bläschenartige Höfe oder scheinbare Vakuolen, welche keine Kerne enthielten (Fig. 2c).

Die Gestalt dieser, zahlreiche bläschenartige, ovale und stäbchenförmige Kerne einschließenden Gebilde war eine sehr mannigfaltige, je nach der Richtung, in welcher das sich neubildende Gefäß von dem Schnitte getroffen war: rundlich, oval (Fig. 4), in die Länge gezogen (Fig. 2) oder auch gabelförmig verzweigt (Fig. 3). Ihre Konturen erschienen nicht glatt, vielmehr mit mehr oder weniger zahlreichen Fortsätzen oder Ausläufern bedeckt, deren Enden zwischen sie umschließenden Haufen von Wander- und Epithelioidzellen[1]) sich verloren.

An Schnitten von benachbarten Stellen fanden sich typische „Riesenzellen" mit körnigem Protoplasma, zahlreichen, durch van Giesonsche Lösung rot-violett gefärbten Kernen und Virchows[2]) hohlen Räumen. Mit diesen stimmten die soeben geschilderten kleineren, scheinbar vakuolenhaltigen Gebilde oder Gefäßdurchschnitte wesentlich überein.

Die soeben dargelegten Befunde geben Fingerzeige über die wahrscheinliche Entstehungsweise gewisser Arten von Riesenzellen: unter dem Einflusse reizender Substanzen (hier im speciellen von tuberkulösen Toxinen) entstehen degenerative Vorgänge der Gefäßendothelzellen, wobei der Zellkörper in körnige Masse umgewandelt wird, während die widerstandsfähigeren Kerne sich länger unverändert erhalten. Die in den Gefäßen eingeschlossenen roten Blutkörper und Leukocyten degenerieren ebenfalls körnig und vereinigen sich mit den Zerfallsprodukten der Gefäßendothelzellen zu einer gleichartig erscheinenden körnigen Masse, an deren Peripherie die noch unveränderten Kerne der Endothelzellen zurückbleiben.

Über die Beziehung der Riesenzellen zu Blutgefäßen finden sich bereits bei älteren Autoren vielfache Äußerungen. So vermutete schon Schüppel[3]), daß der kernhaltige peripherische Teil der Riesenzellen aus der Wucherung von Gefäßendothelien hervorgehe, der centrale dagegen aus dem Blutfaserstoff. Thaon[4]) meinte, daß Querschnitte verstopfter Blutgefäße für Riesenzellen angesehen werden. Nach Wagner[5]) sollten die Riesenzellen des Knochenmarkes oder die sog. Osteoklasten durch Proliferation von Gefäßendothel entstehen. Brodowski[6]) führt in einer ziemlich umfangreichen Arbeit

[1]) Diese Zellen stimmten in bezug auf Färbung ihrer Kerne und Verhalten ihres Protoplasmas mit Endothelzellen der Gefäße wesentlich überein.

[2]) Die krankhaften Geschwülste. Bd. II, 1864—1865.

[3]) Schüppel, Untersuchungen über Lymphdrüsentuberkulose. S. 92—94.

[4]) Thaon: Récherches sur l'anatomie pathologique de la tuberculose. Paris 1873.

[5]) Wagner: Myeloplaxen und Knochenresorption. Dieses Archiv, Bd. 56. S. 531—532.

[6]) Brodowski: Über den Ursprung sogenannter Riesenzellen und über Tuberkeln im allgemeinen. Dieses Archiv, Bd. 63, S. 113. Polnisch im Pamientnik Towarzystwa lek. Warsz. 1874. S. 62.

aus, daß das Gefäßendothel, insbesondere das der Kapillaren, die Hauptquelle für die Entstehung von Riesenzellen bilde. Letztere gehen hervor aus sich neubildenden protoplasmatischen Anlagen der Gefäße, welche unter pathologischen Bedingungen durch Vermehrung der Kerne proliferieren; sie stellen somit vielkernige Angioblasten oder Angioplasten dar. Obrzut[1]) behauptet, daß die Riesenzellen in Sarkomen nur Querschnitten von Gefäßen oder Saftkanälen entsprechen. Bei der Untersuchung einer Narbe in der Leber fand derselbe im Innern von Riesenzellen außer deren Kernen auch Kerne von Leukocyten und rote Blutkörper. Die Riesenzellen sind seiner Meinung nach nicht Gefäßkeime, sondern vielmehr regressive Rückbildungen derselben. Auf die auffällige Ähnlichkeit von Kapillaren zu Riesenzellen, insbesondere in den Tuberkeln, machen auch noch aufmerksam Cornil[2]), Malasser-Monod[3]), Thin[4]), Brosch[5]), Droba[6]), Birch-Hirschfeld und Garten[7]) und viele andere. Selbst Anhänger ganz abweichender Anschauungen[8], wie Justi[9]), Becker[10]) und andere negieren nicht eine gewisse Beteiligung des Gefäßendothels an der Erzeugung von Riesenzellen.

[1]) Obrzut: Über Riesenzellen in entzündlichen Anschwellungen und gewissen Neubildungen. Przegląd lekarski, 1887, No. 26—28 (polnisch).

[2]) Cornil: Sur les tubercules des séreuses et ce qu'on apelle les cellules géantes. Gaz. med. de Paris 1878, No. 14.

[3]) Malasser-Monod: Sur les tumeurs à myeloplaques (sarcomes angioplastiques). Arch. de physiol. norm et path. 1874, No. 4.

[4]) Thin George: On the pathologie of lupus with special reference to the appearances describet as „giant cells". The Brit. med. Journal, June 7, 1870.

[5]) Brosch: Zur Frage der Entstehung der Riesenzellen aus Endothelien. Dieses Archiv, Bd. 144, S. 289.

[6]) Droba: Über Riesengebilde in tuberculösenGeweben. Krakau 1901. (Polnisch.)

[7]) Birch-Hirschfeld und Garten. Über das Verhalten implantierter embryonaler Zellen im erwachsenen Tierkörper. Zieglers Beiträge, 1899, Bd. 26.

[8]) Riesenzellen werden aus verschiedenen Geweben abgeleitet, so aus Bindegewebe, Epithel, Nerven- und Muskelfasern. Man vergleiche die Abhandlungen von Virchow (Reizung und Reizbarkeit, dieses Archiv Bd. 14, S. 51; Brodowski (a. a. O.), Justi (s. u.); Becker (s. u.); Hering, Über die Beziehung der Tuberculose und Lungenphthise zur Entzündung, Warschau 1873; Kijewski, Über Resektion der Lungen, Pamientnik Tow. lek. 1903, u. a. Für den Zweck der vorliegenden Arbeit kommen dieselben aber nicht in näheren Betracht.

[9]) Justi: Über die Unnaschen Plasmazellen in den normalen und tuberculösen Granulationen. Dieses Archiv, Bd. 150, S. 197.

[10]) Becker: Über Riesenzellen-Bildung in Cancroiden. Dieses Archiv, Bd. 156, S. 81.

Brosch gibt in der soeben erwähnten Arbeit an, daß in neugebildeten Gefäßen die Blutkörper infolge von Aneurysmenbildung (vgl. Fig. 1) in derselben zugrunde gehen, sowie auch infolge von Gefäßobliteration, die durch Quellung der Endothelzellen herbeigeführt wird. Die innere Schicht der letzteren löst sich nach diesem Verfasser von den übrigen Zellen der Gefäßwand zuweilen ab und liegt dann in ringförmiger Gestalt inmitten des körnig zerfallenen Blutrestes. Weiterhin degeneriert auch der Körper der diesen Ring bildenden Zellen, sodaß schließlich nur die Kerne übrig bleiben. Brosch leitet somit, ohne andere Entstehungsweisen der Riesenzellen zu negieren, den Ursprung eines Teiles derselben von gewöhnlichen Kapillaren ab, deren Durchschnitte in gewissen Degenerationsstadien mit Riesenzellen völlig übereinstimmende Bilder liefern. Die Ausläufer dieser Gebilde entsprechen nach der Meinung von Brosch ursprünglichen Anastomosen des degenerierten Gefäßes mit benachbarten Kapillaren.

Meine Präparate bestätigen fast vollständig die Anschauung von Brosch und werfen auch einiges Licht auf die Entstehungsweise der Virchowschen hohlen Räume[1]). Letzterer betrachtete diese Lücken als entstanden durch Herausfallen von Kernen aus dem verfetteten Zellkörper. Brodowski[2]) fand jedoch zahlreiche verfettete Riesenzellen ohne jede Spur von Vakuolen und stimmt in bezug auf die Entstehungsweise der letzteren Virchow nicht bei; er betrachtet dieselben vielmehr als hyaline Klumpen, die in den angioplastischen Fortsätzen der Kapillaren, aus denen er die Riesenzellen hervorgehen läßt, durch hyaline Degeneration entstehen. Nach Obrzut[3]) sind die betreffenden Vakuolen „Umwandlungsprodukte der im Gefäß geronnenen Substanzen".

Wie aus der hier beigefügten Fig. 2 hervorgeht, liegen die Vacuolen (c) meist an der Peripherie der Riesenzelle zwischen den Kernen; häufig umfassen sie einzelne Kerne (b). Wenn wir nun in Betracht ziehen, daß die körnige Masse in der sog. Riesenzelle im zentralen Teile aus dem Zerfall von Blutbestandteilen, an der Peripherie dagegen aus der Degeneration von Endothelzellen der Gefäßwand hervorgeht, so erscheint es als sehr wahrscheinlich, daß der Körper der letzteren Zellen, bevor er völlig körnig degeneriert und mit der dunkleren zentralen Masse konfluiert, eine kernhaltige Vakuole vortäuschen kann. Wenn jedoch der Schnitt den Zellkörper peripherisch getroffen hat, so kann sich letzterer als kernlose Vakuole darstellen. Mehr zentral in der „Riesenzelle" gelagerte Vakuolen entsprechen Körpern von Endothelzellen, welche noch nicht entartet sind und der oben oder unten gelegenen Wand des vom Schnitte getroffenen degenerierenden Gefäßes angehört haben.

[1]) S. Citat 2.
[2]) S. Citat 2.
[3]) S. Citat 3.

2.

Nachtrag zu meinem Artikel „Über multiple Amyloidtumoren des Kehlkopfes und der Lunge".

In Band 174, Heft 1 dieses Archivs.

Von

Dr. Gotthold Herxheimer,

Prosektor am Städtischen Krankenhause in Wiesbaden.

Während ich bestrebt war, in meinem in diesem Archiv vor kurzem erschienenen Artikel über Amyloidtumoren die Literatur dieser (mit Ausnahme derer der Conjunctiva) möglichst vollständig zusammenzustellen, habe ich nachträglich noch Kenntnis von einigen wenigen derartigen, früher publizierten Fällen gewonnen, auf welche ich z. T. aufmerksam gemacht wurde. Ich möchte dieselben daher hier noch nachholen.

Zunächst ein Fall, den Krückmann, ein Schüler Lubarschs, in einem Artikel „Über Fremdkörper-Tuberkulose und Fremdkörper-Riesenzellen" in diesem Archiv (Bd. 138, Suppl.) beschrieben. Er faßt ihn zwar als ein Endotheliom einer Lymphdrüse mit ausgedehnter hyaliner und amyloider Degeneration auf, jedoch sind die Verhältnisse — vor allem das massenhafte Auftreten von Amyloid, besonders in präformierten Gängen mit Endothelien, aus denen die Fremdkörperriesenzellen hervorgehen, sowie die Übergänge von Hyalin in Amyloid — den sonst beschriebenen Amyloidtumoren so ähnlich, daß wir ihn ruhig diesen zuzählen können, zumal ja auch diese keine scharf begrenzte Gruppe bilden. Interessant in diesem Falle ist noch der Befund amyloider Schollen und einer mehr diffusen Amyloidreaktion in den Riesenzellen.

Lubarsch selbst hat eine Reihe von in die Gruppe der „Cylindrome" gehörenden Tumoren beschrieben,[1]) in welchen er neben „Hyalin" auch „Amyloid" nachweisen konnte. Gehören diese auch nicht ganz in die Gruppe der „Amyloidtumoren", so möchte ich sie doch deshalb erwähnen, weil Lubarsch auf Grund dieser Fälle besonders auf die nahe — auch färberische — Verwandtschaft nicht nur zwischen Amyloid und Hyalin, sondern auch zwischen Amyloid und Schleim hinwies.

Im Hinblick auf die von mir beschriebenen Amyloidtumoren in der Lunge ist es von Interesse, daß Lubarsch (Lubarsch-Ostertag, Ergebnisse usw., Jahrgang I, Abt. II, S. 216-17) erwähnt, bei einer 75jährigen Frau in der Lunge Knoten gefunden zu haben, „die größtenteils aus hyalinen Bindegewebsbalken zusammengesetzt waren, teilweise aber auch amyloide Gewebszüge enthielten".

[1]) Ergebnisse der Allgem. Path. usw., Jahrg. I, S. 218. — Verhandl. d. Naturf.-Vers. 1896 (Lübeck), Teil 2, Hälfte 2, S. 5. — Ergebnisse d. Allgem. Path. usw., Jahrg. II, S. 597.

Am interessantesten nun gerade im Hinblick auf den von mir beschriebenen Fall erscheint mir eine Tübinger Dissertation von Burk aus dem Jahre 1901, welche ich in dem Berichte Baumgartens über in seinem Institut ausgearbeitete Dissertationen (Arbeiten usw. aus dem Pathologisch-anatomischen Institut zu Tübingen, herausgegeben von Baumgarten, 1903, Bd. IV, 2) erwähnt finde. Es handelte sich um einen primären Amyloidtumor der Thyreoidea mit Metastasen in den Lymphdrüsen, den Lungen und Pleuren, sowie im Kleinhirn. Zunächst bietet dieser Fall (wie der oben erwähnte Lubarschs) große Ähnlichkeit mit dem meinen durch den sonst noch kaum beobachteten Sitz der Tumoren in der Lunge, auch die Multiplicität stimmt überein. Während aber in meinem Fall, wo die Tumoren im Kehlkopf und der Lunge saßen, ein eigentliches Metastasieren nicht angenommen zu werden braucht, handelte es sich im Falle Burks um augenscheinliche Metastasen, ein Verhalten, das bisher von Amyloidtumoren nicht bekannt war.

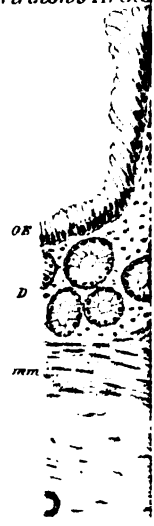

Fig 2a



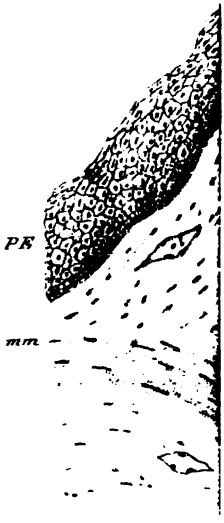

Schridde gez

Fig. 3.

Fig. 6.

Fig. 9.

Fig. 10.

Fig. 11.

Fig. 12.

Fig. 13.

Fig. 14.

E. Fischer del.

E. Lunz Lith. Inst. Berlin

Fig. 5.

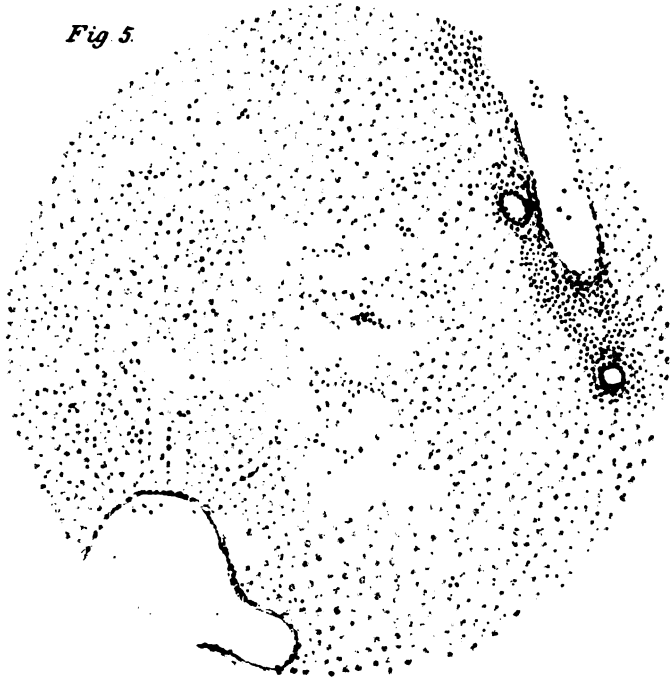

Fig. 6.

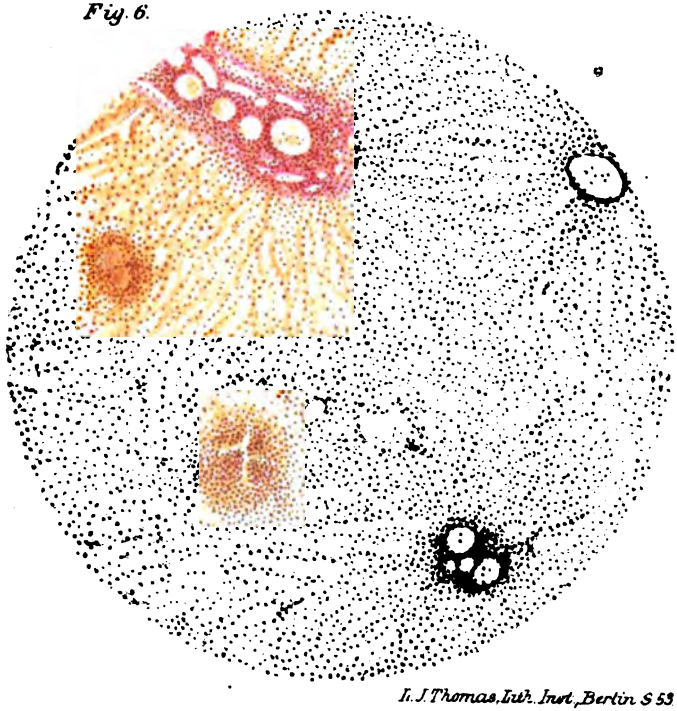

L. J. Thomas, Lith. Inst., Berlin S 53.

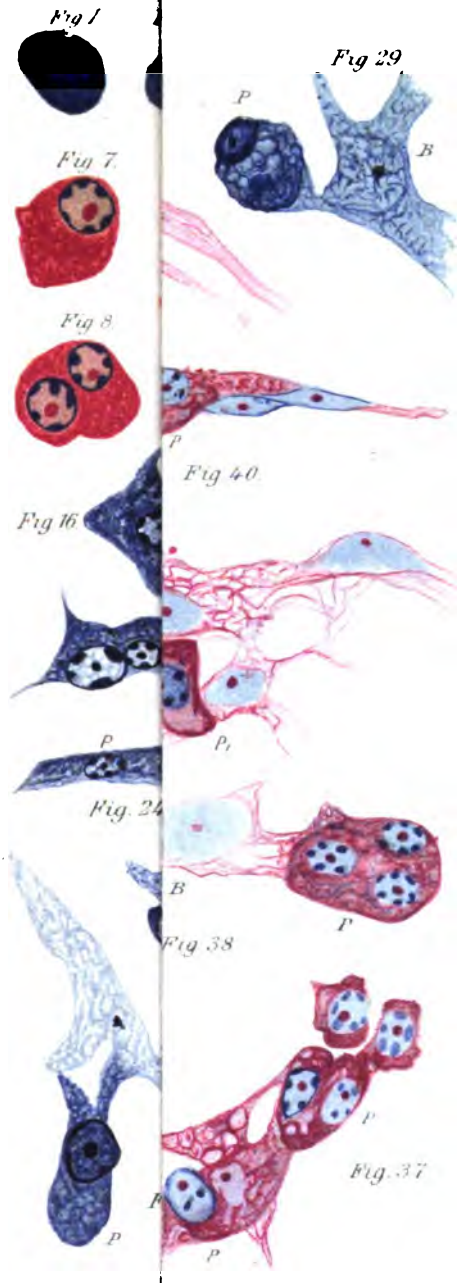

Fig. 1, 28, 30-36
Fig 29, 37-42 (Gu

L J Thomas, Lith Inst, Berlin S.S.

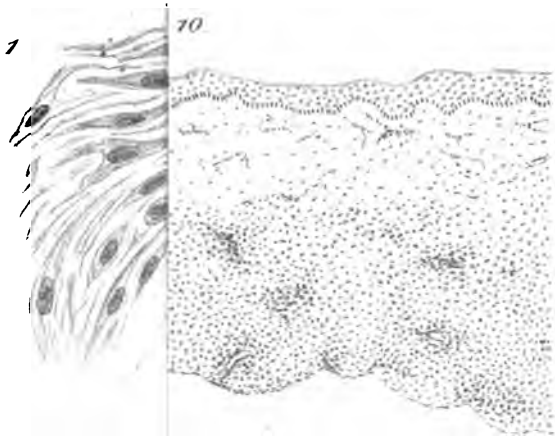

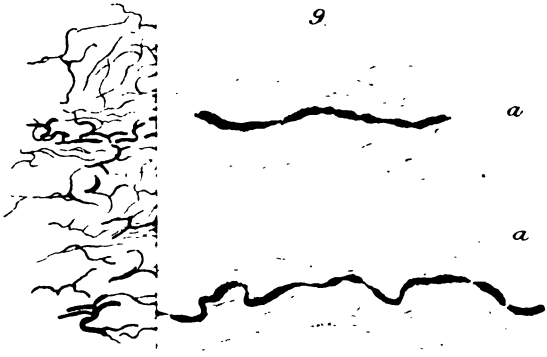



R. Mireroini del.

L. J. Thomas Lith. inst. Erlangen

Fig. 1

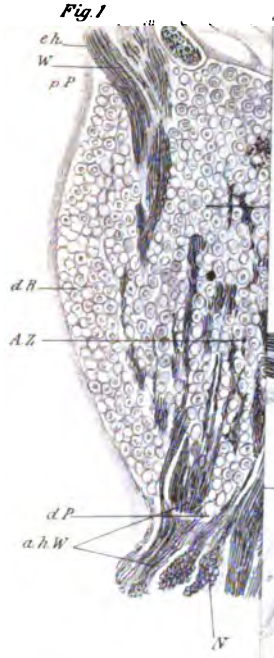

Fig. 6

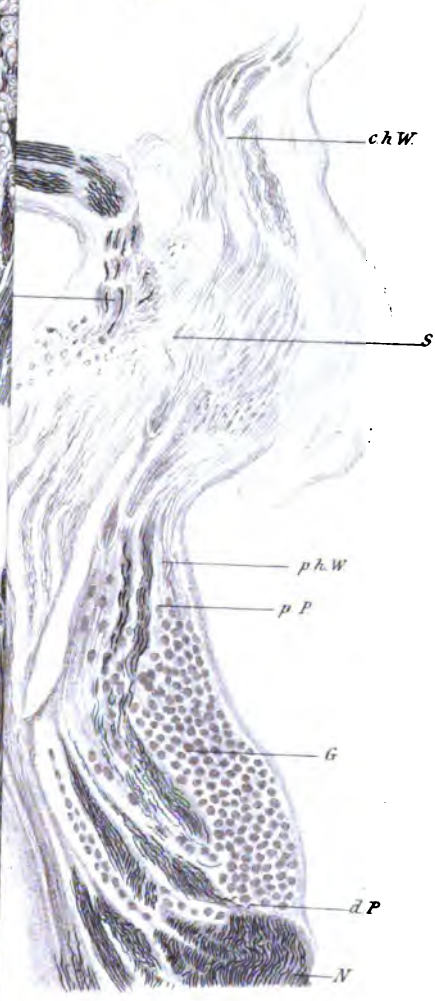

Fig. 4

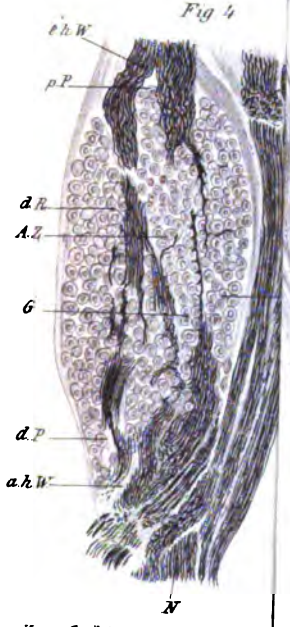

Krapf del.

L J Thomas, Lith. Inst., Berlin S. 63.

Fig. 3

Fig. 7

L. J. Thomas, lith. Inst. Berlin S. 53

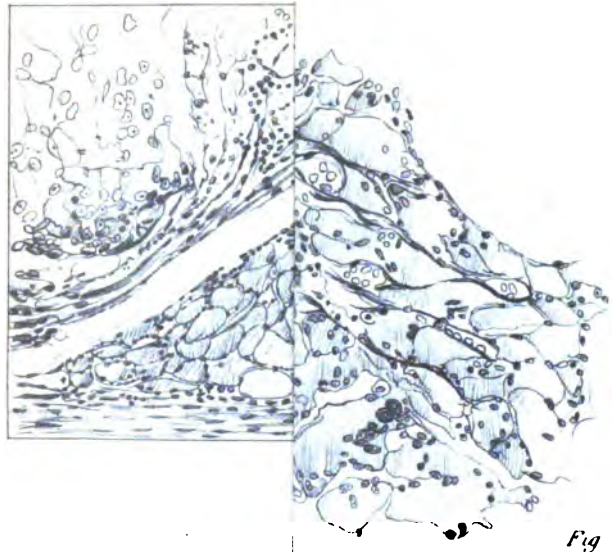

Fig 3

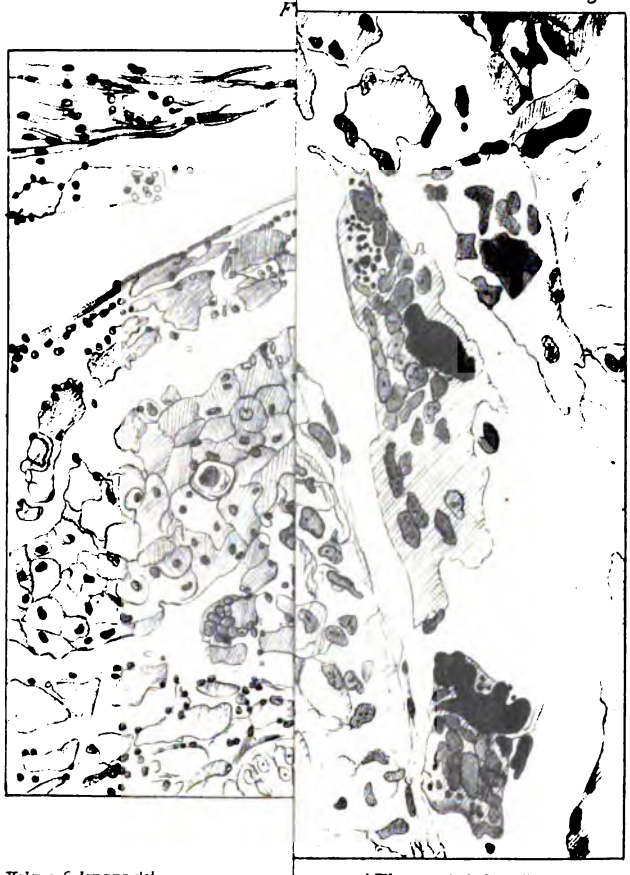

Helene Schwarz del.

L. J. Thomas Lith. Inst. Berlin

RETURN TO the circulation desk of any
University of California Library
or to the
NORTHERN REGIONAL LIBRARY FACILITY
Bldg. 400, Richmond Field Station
University of California
Richmond, CA 94804-4698

ALL BOOKS MAY BE RECALLED AFTER 7 DAYS
2-month loans may be renewed by calling
(510) 642-6753
1-year loans may be recharged by bringing books
to NRLF
Renewals and recharges may be made 4 days
prior to due date

DUE AS STAMPED BELOW

DEC 16 1993

Virchows
220227
QM1
V5
Y.175

DATE DUE SLIP

UNIVERSITY OF CALIFORNIA MEDICAL SCHOOL LIBRARY

THIS BOOK IS DUE ON THE LAST DATE
STAMPED BELOW

APR 7 1931

2m-5,'30